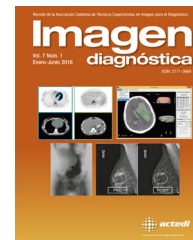



Imagen diagnóstica

www.elsevier.es/imagendiagnostica



IMAGEN

Nefrocalcinosis medular

Medullary nephrocalcinosis



Eva M. Lacoma Latre*, Eva Sánchez Lalana y Pedro Jaime Rubio Barlés

Servicio de Radiodiagnóstico, Hospital General San Jorge, Huesca, España

Recibido el 8 de agosto de 2016; aceptado el 6 de febrero de 2017

Disponible en Internet el 11 de marzo de 2017

Mujer de 41 años sin antecedentes de interés que acude al servicio de urgencias por fiebre y dolor lumbar izquierdo, diagnosticada previamente de cólico nefrítico sin mejora con el tratamiento.

Se realizó ecografía abdominal (fig. 1) presentando riñones simétricos en tamaño y sin ectasia de vías excretoras. Ambos riñones mostraron hiperecogenicidad difusa a nivel medular siendo muy llamativa porque se asemeja a la ecogenicidad que presentan los depósitos cálcicos sin sombra acústica posterior, lo que lo difiere claramente de la hipoeogenicidad presente en la corteza renal.

Fue un estudio realizado con un programa abdominal normal, con una sonda tipo «convex» (C 1-5) y sin ninguna característica ecográfica específica.

Esta imagen es compatible con nefrocalcinosis medular¹. La paciente fue ingresada en urología donde se confirmó hipercalcemia (11 mg/dl).

La nefrocalcinosis medular consiste en depósitos de calcio en el parénquima renal, de forma difusa o focal. Existen 2 tipos^{2,3}:

1. Nefrocalcinosis primaria (metastásica o hipercalcémica): producidas en estados de hipercalcemia, secundarias a hiperparatiroidismo, acidosis tubular renal o insuficiencia renal; el 95% afectan a la médula renal. En el riñón las calcificaciones se encuentran como depósitos finamente granulares en células epiteliales y membrana basal de los túbulos y en el intersticio, especialmente en la médula.
2. Nefrocalcinosis secundaria (o distrófica): secundarias al depósito de calcio sobre un tejido dañado, como el isquémico (cicatriz), tumores, abscesos o hematomas.

* Autor para correspondencia. Servicio de Radiología, Hospital General San Jorge, Avenida Martínez de Velasco, 36, 22004 Huesca, España.

Correo electrónico: evalaco@hotmail.com (E.M. Lacoma Latre).

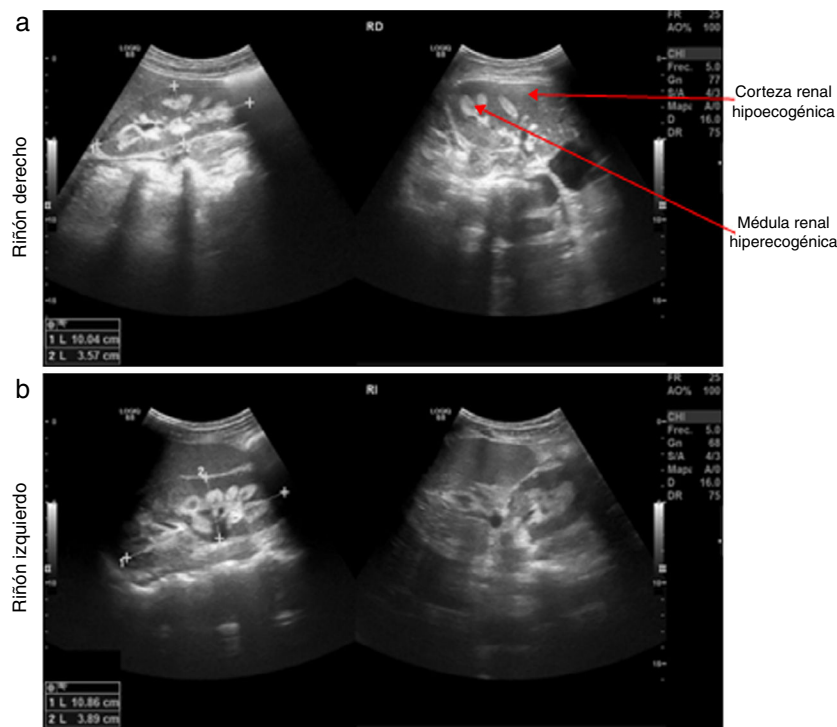


Figura 1 Estudio ecográfico de ambos riñones. Se aprecia hiperecogenicidad difusa a nivel medular renal lo que marca una clara diferenciación con la hipocogenicidad presente en la corteza renal. Sugiere nefrocalcinosis.

Responsabilidades éticas

Protección de personas y animales. Los autores declaran que para esta investigación no se han realizado experimentos en seres humanos ni en animales.

Confidencialidad de los datos. Los autores declaran que en este artículo no aparecen datos de pacientes.

Derecho a la privacidad y consentimiento informado. Los autores declaran que en este artículo no aparecen datos de pacientes.

Bibliografía

1. Tasic V, Dervisov D, Koceva S, Weber S, Konrad M. Hypomagnesiemia with hypercalciuria and nephrocalcinosis: Case report and a family study. *Pediatr Nephrol.* 2005;20:1003–6.
2. Celebi N, Georges G, Machicao F, Artunc F, Rettig I. Two patients with renal medullary hyperechogenicity. *Dtsch Med Wochenschr.* 2012;137:1510 [Article in German].
3. Riehl J, Schneider B, Bongartz D, Sieberth HG. Medullary nephrocalcinosis: Sonographic findings in adult patients. *Bildgebung.* 1995;62:18–22.