

## IMAGEN

# Metástasis mandibular por mieloma múltiple tipo IgG IgG multiple myeloma mandibular metastasis

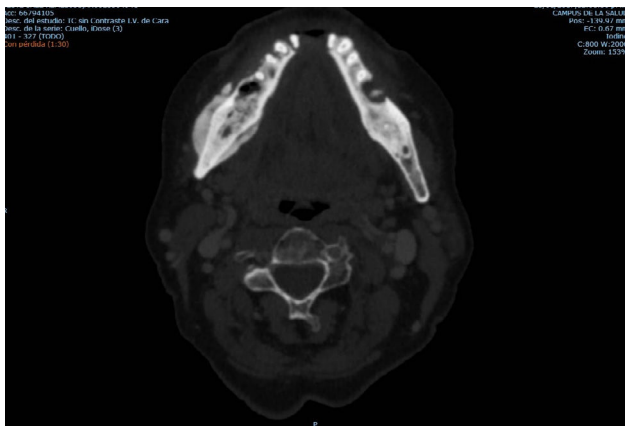


Paolo Cariati\*, Fernando Monsalve Iglesias y Jose Fernandez Solis

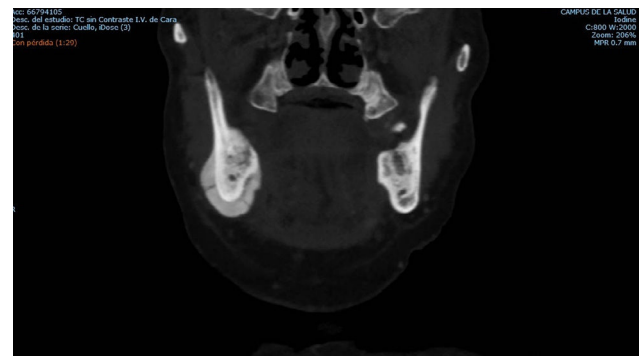Hospital Universitario Virgen de las Nieves, Granada, España

Recibido el 27 de enero de 2017; aceptado el 6 de febrero de 2017  
Disponible en Internet el 11 de marzo de 2017

Las metástasis mandibulares atribuibles a mieloma múltiple son raras<sup>1,2</sup>. Específicamente, la afectación maxilar suele presentarse como una lesión osteolítica<sup>3</sup>. Sin embargo, la aparición de lesiones con características osteoblásticas es también posible<sup>4</sup>. Reportamos las imágenes TAC de una paciente con antecedentes de mieloma múltiple tipo IgG remitida al Servicio de Cirugía Oral y Maxilofacial del



**Figura 1** TAC axial. Se evidencian cambios escleróticos a nivel de la médula ósea mandibular. Además, se aprecia una importante reacción perióstica que rodea el cuerpo y la rama ascendente de la mandíbula.



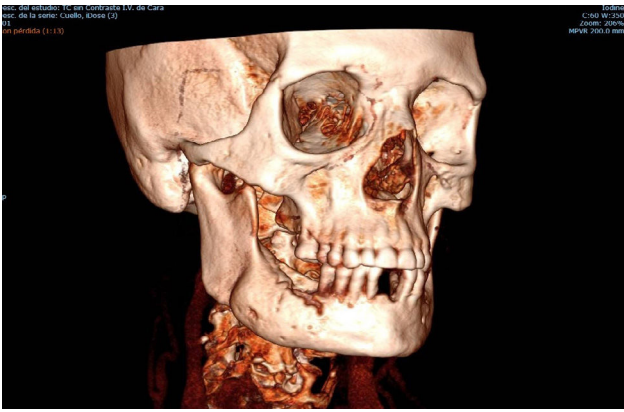
**Figura 2** TAC coronal. La lesión engloba la mandíbula, con evidente afectación de la zona basal.

Hospital Virgen de las Nieves de Granada por presentar una tumefacción mandibular de varios meses de evolución en el cuarto cuadrante maxilar.

Las 3 imágenes TAC de la paciente (sección axial, coronal y reconstrucción 3D) evidencian cambios escleróticos en la médula ósea de la rama horizontal y ascendente mandibular con soluciones de continuidad en la tabla externa (figs. 1 y 2). Además, la rama horizontal está rodeada por una intensa reacción perióstica compacta que está en relación tanto con su tabla externa como interna (fig. 3). Se asocia además la presencia de tumefacción de partes blandas latero-mandibulares.

Una biopsia mandibular confirmó la sospecha de metástasis mandibular por mieloma múltiple tipo IgG. Las imágenes TAC fueron fundamentales para orientar el diagnóstico.

\* Autor para correspondencia. Avenida Federico García Lorca, 13-4.º B, escalera 1, 18014 Granada, España.  
Correo electrónico: [paolocariati1@gmail.com](mailto:paolocariati1@gmail.com) (P. Cariati).



**Figura 3** Reconstrucción tridimensional. Ensanchamiento de la cortical externa y erosión ósea de la cresta alveolar en cuarto cuadrante mandibular.

### Responsabilidades éticas

**Protección de personas y animales.** Los autores declaran que para esta investigación no se han realizado experimentos en seres humanos ni en animales.

**Confidencialidad de los datos.** Los autores declaran que han seguido los protocolos de su centro de trabajo sobre la publicación de datos de pacientes.

**Derecho a la privacidad y consentimiento informado.** Los autores han obtenido el consentimiento informado de los pacientes y/o sujetos referidos en el artículo. Este documento obra en poder del autor de correspondencia.

### Bibliografía

1. Furutani M, Ohnishi M, Tanaka Y. Mandibular involvement in patients with multiple myeloma. *J Oral Maxillofac Surg.* 1994;52:23-5.
2. Goetze E, Walter C, Kämmerer PW. Osseous plasma cell neoplasm of the mandible for initial diagnosis of multiple myeloma: Case report and literature review. *J Maxillofac Oral Surg.* 2015;14:469-74.
3. Kyle RA, Gertz MA, Witzig TE, Lust JA, Lacy MQ, Dispenzieri A, et al. Review of 1027 patients with newly diagnosed multiple myeloma. *Mayo Clin Proc.* 2013;78:21-33.
4. An SY, An CH, Choi KS, Heo MS. Multiple myeloma presenting as plasmacytoma of the jaws showing prominent bone formation during chemotherapy. *Dentomaxillofac Radiol.* 2013;42:20110143.