

IMAGEN

Diverticulitis aguda abscesificada por cuerpo extraño

Acute diverticulitis abscess foreign body



Eva M. Lacoma Latre*, José Ignacio López López y José Manuel Bescós Marín

Servicio de Radiodiagnóstico, Hospital General San Jorge, Huesca, España

Recibido el 22 de marzo de 2016; aceptado el 6 de mayo de 2016
Disponible en Internet el 6 de junio de 2016

La diverticulitis aguda es la complicación más frecuente de la enfermedad diverticular. Consiste en la inflamación y perforación diverticular, resultado de la obstrucción del cuello diverticular por impactación fecal. Clínicamente los pacientes presentan dolor, defensa abdominal, masa palpable, alteración del ritmo deposicional, fiebre y leucocitosis¹.

Ante una paciente apendicectomizada que acude a urgencias por dolor abdominal en hipogastrio, en la exploración física se apreció un abdomen depresible y doloroso, con sensación de masa y Blumberg positivo.

Se decide realizar una radiografía simple de abdomen (fig. 1A), observando una imagen radioopaca e inespecífica, proyectada sobre hueso sacro. Se realiza ecografía abdominal (fig. 1B), apreciando una masa heterogénea.

Ante dichos hallazgos se amplía el estudio mediante TC abdominal (fig. 2), apreciando un cuerpo extraño de alta densidad en la luz del colon sigmoide, con signos inflamatorios de la pared del colon y afectación de la grasa mesentérica pericólica.

La imagen era diagnóstica de diverticulitis aguda perforada, sin conocer la etiología del cuerpo extraño radioopaco presente en la luz del colon sigmoide diverticular.

El resultado anatomopatológico fue de diverticulitis aguda abscesificada secundaria a cuerpo extraño impactado «concha de molusco tipo berberecho».

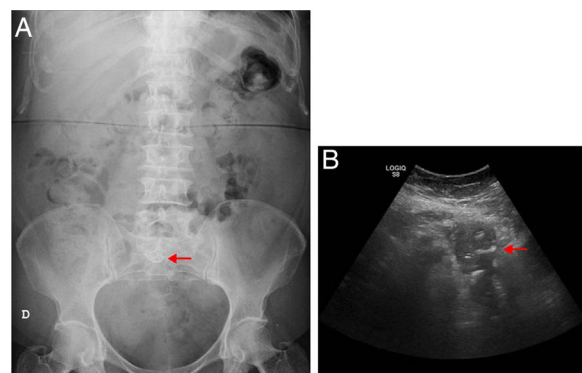


Figura 1 A) Radiografía simple de abdomen en decúbito supino, luminograma intestinal normal con una imagen radioopaca e inespecífica, proyectada sobre el hueso sacro. B) Ecografía abdominal, muestra una masa heterogénea en hipogastrio.

La TC abdominal es la exploración de elección en la fase aguda de la enfermedad diverticular. Permite realizar el diagnóstico de diverticulitis aguda y su principal ventaja es la capacidad de evaluar la extensión del proceso pericólico y la presencia de complicaciones que orientan el manejo terapéutico².

Generalmente, las complicaciones están en relación directa con el tiempo transcurrido hasta realizar el diagnóstico correcto e instaurar el tratamiento adecuado. El retraso o error en el diagnóstico implica un tratamiento

* Autor para correspondencia.

Correo electrónico: evalaco@hotmail.com (E.M. Lacoma Latre).

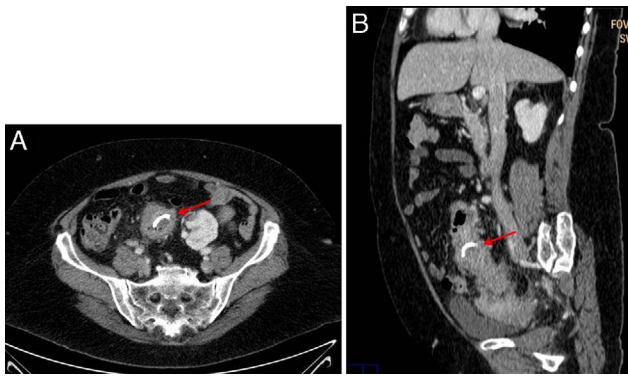


Figura 2 A) TC abdominal corte axial, se aprecian signos inflamatorios de la pared del colon sigmoide con afectación de la grasa mesentérica pericólica adyacente. B) TC abdominal corte sagital, presencia de cuerpo extraño de alta densidad en la luz del colon sigmoide.

inapropiado, traduciéndose en un incremento de la morbimortalidad a causa de la enfermedad³.

Responsabilidades éticas

Protección de personas y animales. Los autores declaran que para esta investigación no se han realizado experimentos en seres humanos ni en animales.

Confidencialidad de los datos. Los autores declaran que han seguido los protocolos de su centro de trabajo sobre la publicación de datos de pacientes.

Derecho a la privacidad y consentimiento informado. Los autores declaran que en este artículo no aparecen datos de pacientes.

Bibliografía

1. [Stollman N, Raskin J. Diverticular disease of the colon. Lancet. 2004;363:631–9.](#)
2. [Pradel JA, Adell JF, Taourel P, Djafari M, Monnin-Delhom E, Bruel JM. Acute colonic diverticulitis: Prospective comparative evaluation with US and CT. Radiology. 1997;205:503.](#)
3. [Kaiser AM, Jiang JK, Lake JP, Ault G, Artinyan A, Gonzalez-Ruiz C, et al. The management of complicated diverticulitis and the role of computed tomography. Am J Gastroenterol. 2005;100:910–7.](#)