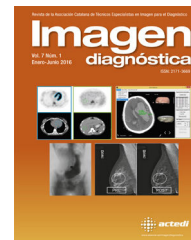



**Imagen**  
diagnóstica

[www.elsevier.es/imagendiagnostica](http://www.elsevier.es/imagendiagnostica)



IMAGEN

## Fitobezoar intestinal

### Intestinal phytobezoar



Eva M. Lacoma Latre<sup>a,\*</sup>, Eva Sánchez Lalana<sup>a</sup> y Sef Saudí Moro<sup>b</sup>

<sup>a</sup> Servicio de Radiodiagnóstico, Hospital San Jorge, Huesca, España

<sup>b</sup> Servicio de Cirugía General, Hospital San Jorge, Huesca, España

Recibido el 6 de febrero de 2016; aceptado el 23 de febrero de 2016

Disponible en Internet el 28 de marzo de 2016

Los fitobezoares son masas duras de materiales vegetales no digeridos, que se acumulan en estómago e intestino delgado. Su etiología es diversa, pueden desarrollarse por una dieta rica en vegetales con mala masticación, ante factores de mala digestión por hipomotilidad gástrica e hipoclorhidria, estasis gástrica, retención de fibras vegetales, gastroparesia diabética, hipotiroidismo o distrofia muscular<sup>1</sup>.

Ante un paciente con dolor abdominal intenso y continuo de horas de evolución, con náuseas y vómitos. En la exploración física se apreció un abdomen globuloso, con dolor a la palpación en hipocondrio derecho y fosa ilíaca derecha, sin alteración analítica. Se decide realizar radiografía simple de abdomen (fig. 1a y b), visualizando distensión de asas de intestino delgado, con presencia de niveles hidroaéreos que sugieren oclusión/suboclusión mecánica. Se realiza una ecografía abdominal (fig. 1c) apreciando una masa heterogénea en fosa ilíaca derecha.

Ante dichos hallazgos radiológicos se amplía el estudio mediante TC abdominal (fig. 2), apreciando dilatación de asas de delgado de 4 cm con contenido líquido. Íleon distal

dilatado de 65 mm, conteniendo una masa moteada con burbujas aéreas en su interior sugestivo de bezoar. El resultado anatomopatológico fue de fitobezoar (fig. 3).

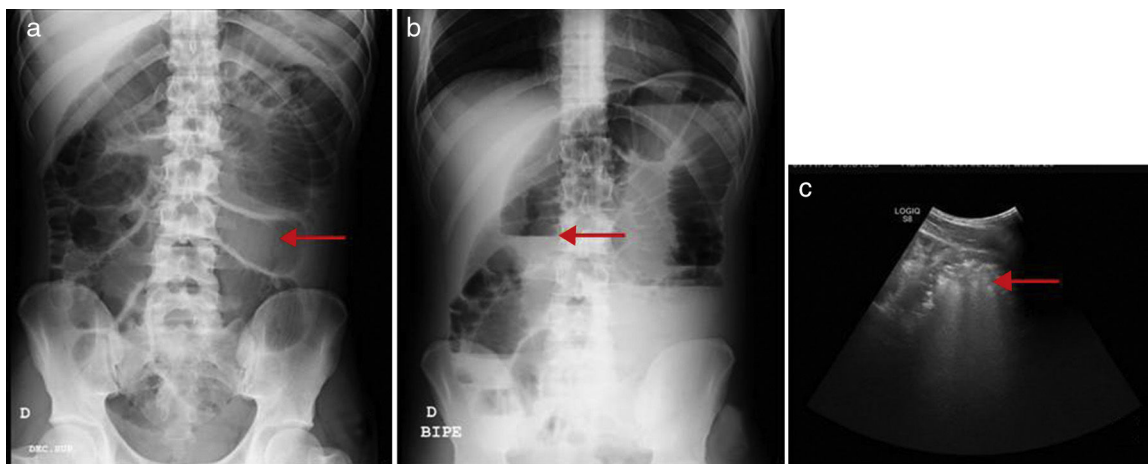
Los fitobezoares son unas masas que producen síntomas dispépticos, y pueden dar lugar a complicaciones como hemorragia digestiva o perforación gástrica. Si pasan a intestino delgado, circunstancia facilitada por la ausencia de piloro, pueden ocasionar oclusión intestinal.

El signo de fecalización del contenido intraluminal intestinal en asas de intestino delgado se demuestra por TC abdominopélvica, y se define como la presencia de formación de partículas que asemejan el contenido colónico, entremezcladas con burbujas aéreas en las asas dilatadas de intestino delgado<sup>1,2</sup>.

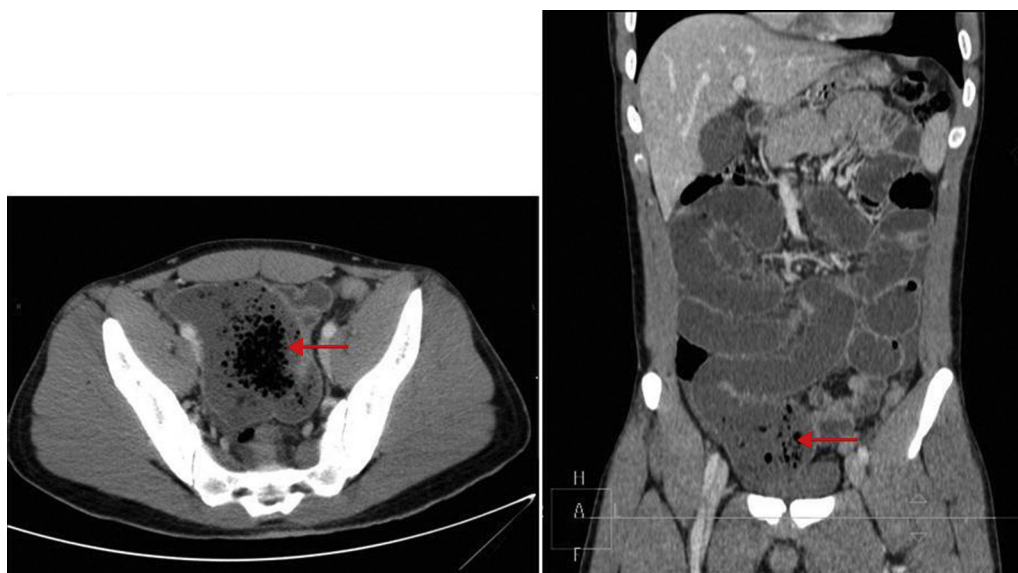
El tratamiento convencional de la oclusión intestinal por fitobezoar es quirúrgico, mediante enterotomía y extracción del mismo. En casos seleccionados y con un diagnóstico seguro ante fitobezoares gástricos o en tramos proximales de intestino delgado, puede realizarse tratamiento conservador endoscópico o mediante disolución con la administración de celulasa<sup>3</sup>.

\* Autor para correspondencia.

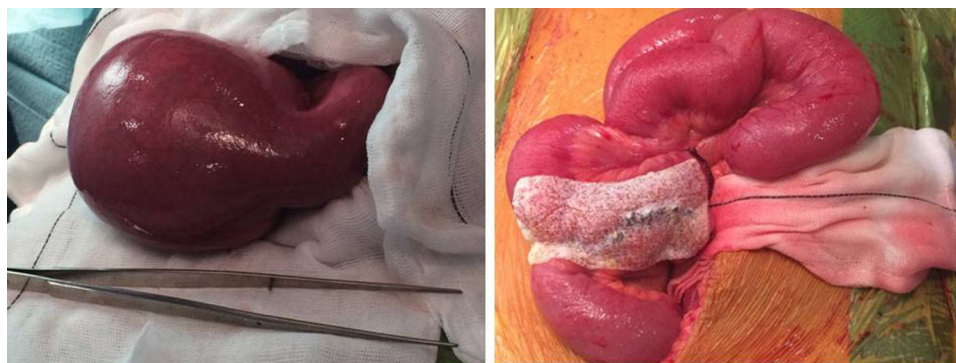Correo electrónico: [evalaco@hotmail.com](mailto:evalaco@hotmail.com) (E.M. Lacoma Latre).



**Figura 1** a) Radiografía simple de abdomen en decúbito supino se aprecia distensión de asas de intestino delgado; b) Radiografía simple de abdomen en bipedestación con presencia de niveles hidroaéreos en asas de intestino delgado, que sugieren oclusión/suboclusión mecánica; c) Ecografía abdominal, muestra una masa heterogénea en fosa iliaca derecha.



**Figura 2** TC abdominal corte axial y coronal, se aprecia dilatación de asas de delgado con contenido líquido. Íleon distal dilatado con una masa moteada con burbujas aéreas en su interior, sugestivo de bezoar.



**Figura 3** Pieza quirúrgica de la masa y resultado posquirúrgico.

## Bibliografía

1. Lazarus DE, Slywotsky C, Bennett GL, Megibow AJ, Macari M. Frequency and relevance of the small-bowel feces sign on CT in patients with small-bowel obstruction. *AJR*. 2004;183:1361–6.
2. Fuchsjäger MH. The small-bowel feces sign. *Radiology*. 2002;225:378–9.
3. Fernández Morató J, Ilzarbe Sánchez L, Bessa Caserras J, Mateu de Antonio J. Tratamiento con celulasa en 3 casos de fitobezoares de gran tamaño. *Farm Hosp*. 2009;33:100–3.