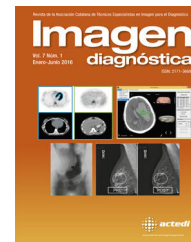



Imagen diagnóstica

www.elsevier.es/imagendiagnostica



IMAGEN

Enfermedad de Fahr

Fahr disease



Eva M. Lacoma Latre*, Eva Sánchez Lalana y Pedro Jaime Rubio Barlés

Servicio de Radiodiagnóstico, Hospital San Jorge, Huesca, España

Recibido el 31 de enero de 2016; aceptado el 17 de febrero de 2016

Disponible en Internet el 20 de marzo de 2016

Ante la sospecha de enfermedad orgánica responsable de cuadros sincopales de repetición e inestabilidad, acompañado de pérdida de peso y diarreas, se realiza un TC craneal sin contraste (fig. 1), que muestra calcificaciones en varias áreas cerebrales; ganglios de la base en núcleos pálido y putamen y en el cerebelo.

La enfermedad de Fahr es un síndrome de etiología desconocida, consistente en calcificaciones idiopáticas bilaterales en ganglios basales y de presentación clínica característicamente neuropsiquiátrica.

La TC es el método diagnóstico que ofrece mayor sensibilidad y especificidad, nos muestra las calcificaciones bilaterales y simétricas de los tálamos, sustancia blanca, ganglios basales y cerebelo. Ayuda a esclarecer la causa de aparición de sintomatología afectiva con características endógenas de manera atípica, la sintomatología motora y el deterioro cognitivo tipo subcortical¹. Los pacientes pueden presentar sintomatología de características parkinsonianas y

síntomas similares a la esquizofrenia. En nuestro caso, en la exploración física del paciente se aprecia pérdida de la capacidad motora, leve parálisis espástica e incipiente deterioro de sus funciones mentales. Se determinó un trastorno endocrino tipo hipoparatiroidismo y se descartaron infecciones.

Las extensas calcificaciones en los ganglios de la base, en la unión de sustancia blanca/gris, los núcleos dentados del cerebelo y el tálamo apreciadas en la TC craneal, deben hacer pensar en un amplio diagnóstico diferencial: enfermedad de Fahr, hipoparatiroidismo, seudohipoparatiroidismo e hiperparatiroidismo. Otras causas son la calcificación senil, la calcificación por VIH encefalopatía, síndrome de Cockayne, y como secuelas de quimioterapia intratecal y la radioterapia para el cerebro².

No existe un tratamiento específico para la enfermedad de Fahr. La medicación antipsicótica se ha intentado, pero estos pacientes son más propensos a desarrollar síndrome neuroléptico maligno con el tratamiento antipsicótico.

* Autor para correspondencia.

Correo electrónico: evalaco@hotmail.com (E.M. Lacoma Latre).

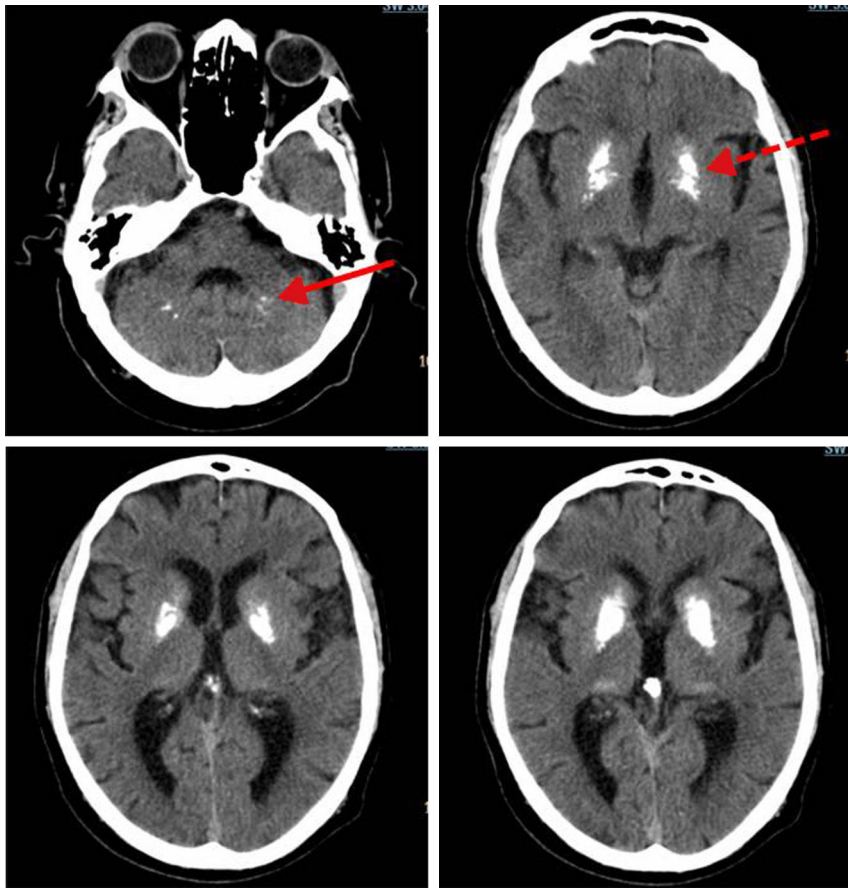


Figura 1 Calcificaciones de áreas cerebrales en los ganglios de la base núcleo pálido y putamen (flecha discontinua) y en el cerebelo (flecha continua).

Bibliografía

1. Alam ST, Aswani Y, Anandpara KM, Hira P. CT findings in Fahr's disease. *BMJ Case Rep.* 2015;2015, pii: bcr2014208812. doi: 10.1136/bcr-2014-208812.
2. Rafai MA, Oumari S, Lytim S, Boulaajaj FZ, El Moutawakkil B, Slassi I. Fahr syndrome: Clinical, imaging and etiological aspects. *Feuillets de Radiologie.* 2014;54:2-8.