



Imagen diagnóstica

www.elsevier.es/imagendiagnostica



CASO CLÍNICO

Reporte de caso. Rbdomiosarcoma botrioides de la vía biliar



Víctor Antonio Sevilla Lizcano^{a,*}, José Manuel Rentería Navarro^a,
Vanessa Pérez Avelino^a y Jorge Ignacio Tapia Garibay^b

^a Departamento de Cirugía General, Dr. Miguel Silva, Morelia, México

^b Cirugía pediátrica, Urología, Hospital Infantil «Eva Sámano de López Mateos», Morelia, México

Recibido el 10 de marzo de 2015; aceptado el 7 de mayo de 2015

Disponible en Internet el 6 de noviembre de 2015

PALABRAS CLAVE

Quiste de colédoco;
Rbdomiosarcoma de
la vía biliar

Resumen El rbdomiosarcoma de la vía biliar es un tumor raro en niños. Tiene un pobre pronóstico, y representa alrededor del 8% de todos los cánceres en niños menores de 15 años. El sitio más comúnmente involucrado incluye cabeza y cuello (36%). Raramente se encuentra en víscera hueca: laringe, bronquios, intestino delgado y tracto biliar, y de manera frecuente se confunde con quiste de colédoco. A su vez, es el tumor más frecuente de la vía biliar: representa el 1% de todos los rbdomiosarcomas y aproximadamente el 0,04% de todos los tumores en niños. La apariencia radiológica es similar al quiste de colédoco cuando no existe extensión a órganos vecinos. En la tomografía axial computarizada la densidad de este tumor es menor que la del hígado y semeja un tumor quístico. El objetivo es reportar el caso del Hospital Infantil de Morelia «Eva Sámano de López Mateos».

© 2015 ACTEDI. Publicado por Elsevier España, S.L.U. Todos los derechos reservados.

KEYWORDS

Choledochal cyst;
Rbdomyosarcoma
of the biliary tract

Case report: Tract biliary rbdomyosarcoma botroydes

Abstract Rbdomyosarcoma (RMS) of the biliary tract is a rare tumour in children. It has a poor prognosis, and represents about 8% of all cancers in children younger than 15 years. The most commonly involved site includes head and neck, with 36%. Rarely found in viscera larynx, bronchi, small intestine and biliary tract, frequently confused with choledochal cysts, and in turn is the most common tumour of the bile duct, and represents 1% of all rbdomyosarcomas, and about 0.04% of all tumours in children. The radiological appearance is similar to choledochal cyst when there is no extension to adjacent organs. In computed tomography, the density of this tumour is less than the liver and resembles a cystic tumour. The aim of the article is to report the cases in the 'Eva Samano Lopez Mateos' Children's Hospital.

© 2015 ACTEDI. Published by Elsevier España, S.L.U. All rights reserved.

* Autor para correspondencia.

Correo electrónico: ask72slp@hotmail.com (V.A. Sevilla Lizcano).

Introducción

La primera descripción del sarcoma de vías biliares fue hecha por Wilks y Moxon en 1875. El tumor de la vía extrahepática es más frecuente en mujeres y se caracteriza por un inicio temprano y una supervivencia corta¹. Rbdomiosarcoma se presenta en el 0,4% de todos los tumores en niños. La presentación clínica típica es ictericia obstructiva. El cuadro clínico se caracteriza por ictericia intermitente que se presenta en el 60-80% de los casos; se acompaña de colestasia, acolia y hepatoesplenomegalia, lo que ocasiona que frecuentemente se confunda con hepatitis infecciosa^{2,3}. En la tomografía contrastada se caracteriza por presentarse macroscópicamente como racimo de uvas; es una masa polipoide de aspecto gelatinoso de coloración gris pálido que involucra la luz de las vías biliares extrahepáticas y obstruye el flujo biliar⁴. El interés del rbdomiosarcoma de vías biliares radica en el hecho de que es poco conocido. La variabilidad clínica, la diversidad histopatológica y la variedad de los sitios primarios hacen que este tumor sea uno de los más complejos de la infancia. Este tipo de tumor se origina principalmente en el conducto hepático común. Rara vez se diagnostica prequirúrgicamente⁴⁻⁶.

Presentación de caso

Producto de la tercer gesta, con control prenatal a partir del 2.º mes, embarazo con IVU los 5 meses de gestación, nace en medio hospitalario por parto vaginal sin complicaciones perinatales, llora y respira al nacer, PN: 3,250 g, PC: 51 cm, se egresa. Inmunizaciones: completas para su edad; a su ingreso se le transfundieron 2 plasmas frescos congelados. Paciente previamente sano, que inicia 3 semanas previas a su ingreso con ataque al estado general con hiporexia, astenia y adinamia, además de tinte icterico en conjuntivas, coluria, sin acolia; una semana después se agrega melena y fiebre, razón por la que acuden al servicio de urgencias de Hospital Infantil de Morelia «Eva Sámano de López Mateos».

A la exploración física del abdomen se encuentra hepatomegalia, con 4 cm por debajo del reborde subcostal derecho, línea media clavicular, y esplenomegalia con 3 cm por debajo del borde costal. Se realiza tomografía contrastada de abdomen (figs. 1-4). Datos de laboratorio al ingreso: hb 7,57; leucos: 8.100; plaq: 511; Na: 127; k: 3,78; BT: 8,5; BD: 5; TGO: 175; TGP: 150; FA: 1.750; TP: 16; TPT: 54. Perfil viral negativo. Ac anti-AG de sup. hepatitis B. Ac anti hepatitis C negativos, para hepatitis.

Durante su evaluación se diagnosticó probable quiste de colédoco tipo 1b. Se realiza abordaje, donde se encuentra dilatación de colédoco fusiforme, se disea y se procede a realizar hepatoduodenoanastomosis terminolateral con monocryl 2-0.

El reporte de histopatología reportó un sarcoma botrioides (rbdomiosarcoma embrionario) en colédoco. Hiperplasia linforreticular en ganglios linfáticos abdominales. Se egresa a la paciente tolerando la vía oral, sin drenaje, se refiere a la paciente a oncología para continuar con manejo.

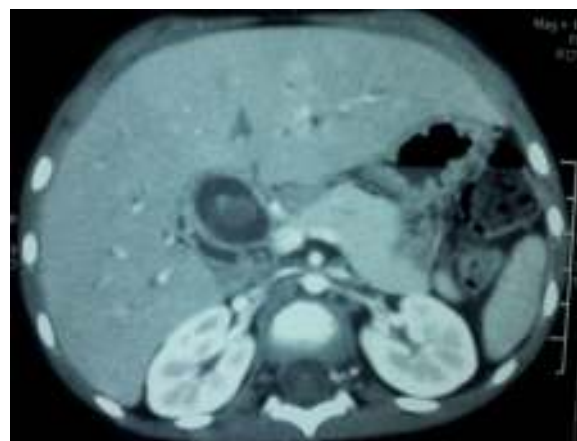


Figura 1 Tomografía contrastada de abdomen. Se observa triada portal, páncreas con ligero aumento de tamaño.

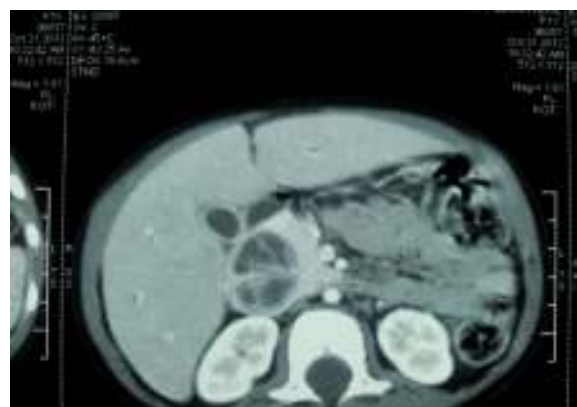

Figura 2 TAC contrastada con dilatación de la vía biliar extrahepática.

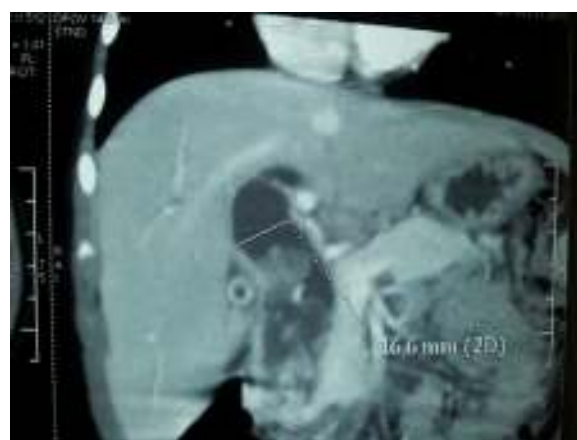


Figura 3 Reconstrucción en corte coronal con dilatación de 16,6 mm en corte transverso.

Discusión

El rbdomiosarcoma de la vía biliar es un tumor raro en niños. De pobre pronóstico, representa alrededor del 8% de todos los cánceres en niños menores de 15 años⁷. El sitio más comúnmente involucrado incluye cabeza y cuello (36%) y el tracto genitourinario (vejiga, próstata, vagina y útero)

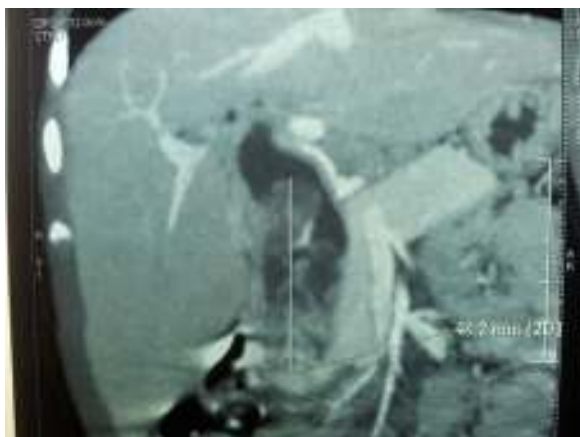

Figura 4 Reconstrucción con lesión en forma de racimo de uvas de 48,2 mm.

(23%)⁴⁻⁸. Menos frecuentemente se puede originar en los miembros superiores e inferiores (17%) o en el tronco (8%). Muchas veces se confunde con quiste de colédoco^{1,9}, y a su vez es el tumor más frecuente de la vía biliar, representando el 1% de todos los rbdomiosarcomas y aproximadamente el 0,04% de todos los tumores en niños¹⁰⁻¹². La apariencia radiológica es similar al quiste de colédoco cuando no existe extensión a órganos vecinos. Presenta 2 etapas cronológicas de mayor incidencia: la primera entre el primero y el séptimo año de vida, y la segunda durante la adolescencia. Su incidencia en las vías biliares extrahepáticas es muy rara¹⁴⁻¹⁶.

El tumor relacionado con el quiste de colédoco es el colangiocarcinoma, y es extremadamente raro un quiste de colédoco con histología de rbdomiosarcoma; solo existen unos pocos pacientes reportados en la literatura^{5,10}. La presentación clínica típica es ictericia obstructiva con o sin distensión abdominal, fiebre y anorexia; puede existir extensión al hígado y al retroperitoneo o pulmones. El cuadro clínico se caracteriza por ictericia intermitente que se presenta en el 60-80% de los casos, se acompaña de colemia, acolia y hepatoesplenomegalia, lo que ocasiona que frecuentemente se confunda con hepatitis infecciosa. Otros síntomas incluyen fiebre, náuseas, anorexia y vómitos. Generalmente la ictericia se refleja con elevación moderada de bilirrubinas directas e indirectas. Puede estar elevada la fosfatasa alcalina y TGO^{10,16}.

En la tomografía axial computarizada la densidad de este tumor es menor que la del hígado y semeja un tumor quístico. Las calcificaciones son raras. La mayoría de los rbdomiosarcomas del área hepatobiliar son del tipo botrioides o embrionario. Se caracteriza por presentarse macroscópicamente como racimo de uvas: una masa polipoide de aspecto gelatinoso de coloración gris pálido que involucra la luz de las vías biliares extrahepáticas y obstruye el flujo biliar¹⁰. A pesar de que el sarcoma botrioides se asocia en un 95% a 5 años de sobrevida, hay ciertas localizaciones que se asocian a un pronóstico reservado o pobre, como es el de localización del árbol biliar. El tipo histológico más frecuente en esta localización es el embrionario, y a veces una variante de este, que es el subtipo botrioides¹⁶. Morfológicamente, la distinción entre el sarcoma embrionario indiferenciado del hígado y un rbdomiosarcoma de la vía biliar puede

ser incierta debido a algunas similitudes patológicas compartidas. El estándar del manejo es la resección quirúrgica con quimioterapia adyuvante¹⁰⁻¹⁴. Hay diseminación local o a los ganglios linfáticos regionales, peritoneo y omento en hasta el 30% de los casos. Las metástasis a distancia incluyen hígado, retroperitoneo y pulmones. A pesar de los avances en la tumorogénesis, la estadificación de riesgo y el tratamiento multimodal, el pronóstico a corto y a largo plazo continúa siendo pobre. La tasa de supervivencia a un año es del 36%¹⁶.

Conclusión

El rbdomiosarcoma es un tumor raro, y por lo tanto el diagnóstico preoperatorio es sumamente difícil. El tratamiento se enfoca a la resección, estadificación y tratamiento con radioterapia y quimioterapia en estadios tempranos para la sobrevida. Sin embargo, la mayoría de los casos se encuentra fuera de manejo quirúrgico curativo, por lo que es importante el reporte de casos como este.

Conflicto de intereses

Los autores declaran no tener ningún conflicto de intereses.

Agradecimientos

Al personal médico que día a día realiza una labor invaluable para los pacientes.

Bibliografía

1. Sanz N, de Mingo L. Rhabdomyosarcoma of the biliary tree. *Pediatr Surg Int.* 1997;12:200-1.
2. Mandelia A, Gupta AK. Value of magnetic resonance cholangiopancreatography (MRCP) in the detection of choledocholithiasis. *J Clin Diagn Res.* 2013;7:1941-5.
3. Zampieri N, Camoglio F. Botryoid rhabdomyosarcoma of the biliary tract in children: A unique case report. *Eur J Cancer Care (Engl).* 2006;15:463-6.
4. Tireli GA, Sander S. Embryonal rhabdomyosarcoma of the common bile duct mimicking choledochal cyst. *J Hepatobiliary Pancreat Surg.* 2005;12:263-5.
5. Tufail M, Rizwan MM. Pleomorphic rhabdomyosarcoma within a choledochal cyst: A rare cause of obstructive jaundice. *Ann Pathol.* 2008;28:45-8.
6. Sassi SH, Charfi L. Cholestasis caused by a choledochal botryoid rhabdomyosarcoma in a 22-month-old boy. *Eur J Pediatr Surg.* 1991;1:242-3.
7. Kalra M, Sahani D. The role of magnetic resonance cholangiopancreatography in patients with suspected biliary obstruction. *Curr Gastroenterol Rep.* 2002;4:160-6.
8. Perisic VN, Howard ER. Cholestasis caused by biliary botryoid sarcoma. *Eur J Pediatr Surg.* 1991;1:242-3.
9. Diaconescu S, Burlea M. Childhood rhabdomyosarcoma. Anatomico-clinical and therapeutic study on 25 cases. *Surgical implications. Rom J Morphol Embryol.* 2013;54:531-7.
10. Perera MT, McKiernan PJ. Embryonal rhabdomyosarcoma of the ampulla of Vater in early childhood: Report of a case and review of literature. *Pediatr Dev Pathol.* 2007;10:89-97.
11. Nicol K, Savell V. Distinguishing undifferentiated embryonal sarcoma of the liver from biliary tract rhabdomyosarcoma: A Children's Oncology Group study. *Clin Liver Dis.* 2001;5:259-81.

12. Stocker JT. Hepatic tumors in children. *Med Pediatr Oncol.* 1998;30:290–3.
13. Pollono DG, Tomarchio S. Rhabdomyosarcoma of extrahepatic biliary tree: Initial treatment with chemotherapy and conservative surgery. *Pediatr Radiol.* 1998;28:101–8.
14. Roebuck DJ, Yang WT. Hepatobiliary rhabdomyosarcoma in children: Diagnostic radiology. *J Pediatr Surg.* 1982;17:508–11.
15. C Márquez Vega, GL Ramírez Villar. Rabdomiosarcoma de vías biliares como causa de ictericia obstructiva. Unidad de Oncología Pediátrica. Hospital Universitario Infantil Virgen del Rocío. Sevilla. España. 2004:403–10.
16. Mathew M, Narula MK, Chadha R. Case report: Sarcoma botryoides of the common bile duct. *Ind J Radiol Imag.* 2000;11:101–2.