



# Imagen diagnóstica

[www.elsevier.es/imagendiagnostica](http://www.elsevier.es/imagendiagnostica)



## HISTORIA Y TÉCNICAS OBSOLETAS

# Las primeras visualizaciones *in vivo* del tracto digestivo con medios de contraste



Francisco José Crespo-Villalba

ERESA Grupo Médico, Valencia, España

Recibido el 6 de abril de 2015; aceptado el 7 de mayo de 2015

Disponible en Internet el 9 de julio de 2015

### PALABRAS CLAVE

Medio de contraste;  
Abdomen;  
Colon;  
Estómago;  
Mercurio;  
Bismuto;  
Aire

### KEYWORDS

Contrast agent;  
Abdomen;  
Colon;  
Stomach;  
Mercury;  
Bismuth;  
Air

**Resumen** Cuando comenzaron a desarrollarse las primeras prácticas radiológicas en 1896, la visualización de las partes blandas de la anatomía humana resultaba especialmente dificultosa, sobremanera en el estudio del abdomen y la pelvis. Los iniciadores de la radiología trataron de conseguir por diferentes medios una aceptable observación y diferenciación de su contenido. Ensayaron entonces, por primera vez, la introducción en el organismo vivo de elementos diferenciadores visibles mediante rayos X. Hoy conocemos estos elementos con el nombre genérico de medios de contraste.

© 2015 ACTEDI. Publicado por Elsevier España, S.L.U. Todos los derechos reservados.

### The first *in vivo* views of the digestive tract with contrast media

**Abstract** When the very first radiological practices were starting to be developed in 1896, the visualisation of the soft tissues of the human anatomy appeared as especially difficult, particularly for the study of the abdomen and pelvis. The pioneers of radiology sought to achieve an acceptable visualisation and differentiation of its content by different means. They then tested for the first time, the introduction of elements visible by X-rays into the living organism. Today we know these elements by the generic name of contrast agents.

© 2015 ACTEDI. Published by Elsevier España, S.L.U. All rights reserved.

## Introducción

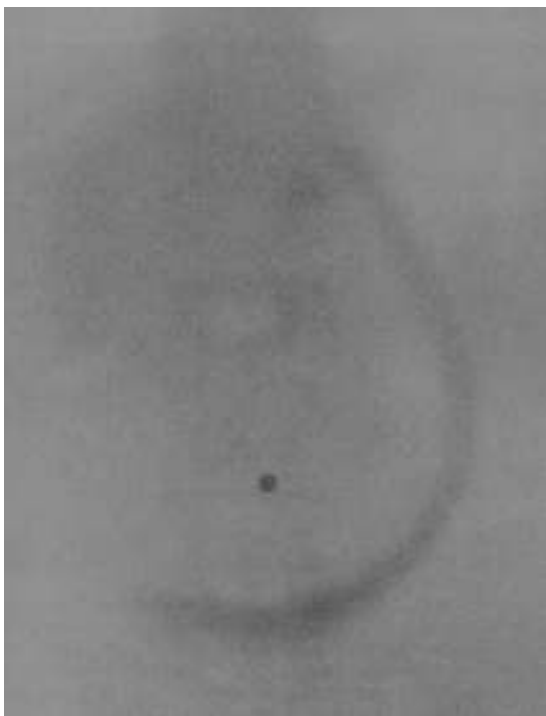Cuando la radiología no era más que un embrión creciente en el seno de la medicina, la visualización del contenido

abdominopélvico resultaba especialmente complicada. La más temprana bibliografía ha registrado que con las primeras pantallas fluoroscópicas era posible apreciar la curvatura superior del hígado y el aire presente en el fundus gástrico. Sin embargo, los investigadores encontraron grandes dificultades para visualizar el estómago, los intestinos, el hígado, el páncreas y los riñones: «el hígado es muy opaco, y su

Correo electrónico: [fcrespo@eres.com](mailto:fcrespo@eres.com)

<http://dx.doi.org/10.1016/j.imadi.2015.05.008>

2171-3669/© 2015 ACTEDI. Publicado por Elsevier España, S.L.U. Todos los derechos reservados.



**Figura 1** Imagen mostrada por Lindemann el 16 de abril de 1897 en la Asociación Médica de Hamburgo. Una sonda radiopaca define la curvatura mayor del estómago; en el ombligo una moneda sirve de punto de referencia (Verhandlungen des Aerztlichen Vereins zu Hamburg. Leipzig: Verlag von Georg Thieme; 1898. p. 28).

elevación y descenso mientras el paciente examinado respiraba fue visto muy fácilmente», afirmaba en *Science* Charles L. Norton (Cambridge, Massachusetts) tras unas pruebas realizadas en abril de 1896. «El bazo hipertrofiado puede ser delineado con gran claridad, siendo más bien transparente, mientras que el abdomen es normalmente bastante opaco», añadía<sup>1</sup>. La casi imposibilidad de estudiar el tracto gastrointestinal y los primeros intentos por solventar el problema es lo que el presente artículo aborda, no sin antes advertir de que la ordenación cronológica de las distintas técnicas ideadas y sus autores resulta difícil, debido a la inmensa actividad radiológica simultánea y semejante habida entonces en todo el mundo. Este artículo pretende quedar solo como una aproximación, y será injusto con los nombres de muchos investigadores que no aparecerán aquí.

## Antecedente

Solo como un exordio, cabe destacar el método propuesto en 1896 por Karl Wegele (Bad Königsborn), y aplicado posteriormente por E Lindemann (Hamburgo), Georg Rosenfeld (Breslavia) o H. Strauss (Berlín), para identificar la morfología del estómago y su posición en el abdomen todavía sin administración de medios de contraste<sup>2,3</sup>. Esta primera técnica consistía en introducir una sonda radiopaca en el estómago con la que delimitar su contorno interno (fig. 1). Para Rosenfeld esta técnica requería «paciencia y práctica», y aunque la información que proporcionaba era limitada, bien podía ser exitosa: él mismo informa de un caso en el que identifica un tumor en el píloro mediante este método<sup>3</sup>.

Un primer paso en una dirección insólita es con frecuencia el principio de un camino brillante, y allá donde hay entusiasmo, donde es difícil discernir si la necesidad alimenta la curiosidad o es esta la que revela la necesidad, los precursores de la radiología trabajaron para conseguir una visualización efectiva del tracto gastrointestinal, elevando así la posición de la nascente radiología a un estadio superior: la aplicación de medios de contraste *in vivo* en el organismo humano.

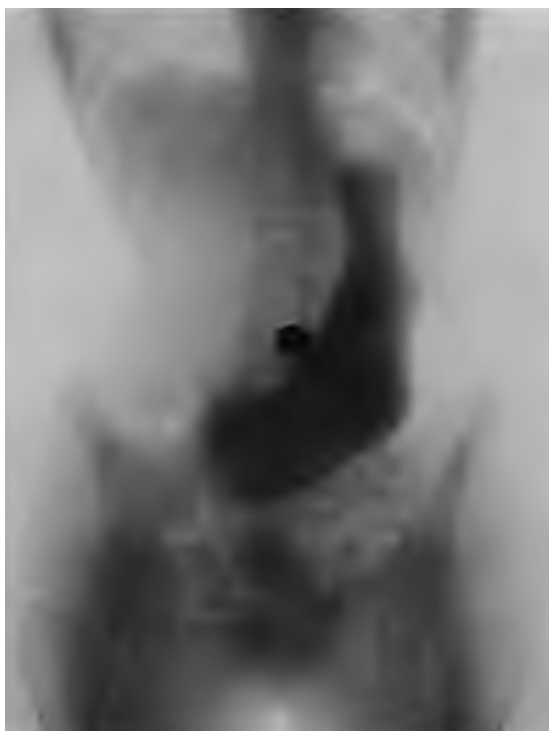## Las primeras prácticas

Sobre ese nuevo estadio, las técnicas aplicadas durante el año 1896 para identificar los contornos del estómago y el colon empleando medios de contraste fueron principalmente 2: la introducción de aire o de soluciones carbonatadas mediante una sonda<sup>4</sup>. Wolf Becher (Berlín) lo ensayó primero con un cerdo muerto y publicó sus observaciones en marzo de 1896. Inmediatamente Max Levy-Dorn (Berlín), Rosenfeld y otros —también Becher— lo practicaron con pacientes. Más tarde, en 1899 Rosenfeld publicaría un artículo en el que consideraba poco resolutivas las soluciones carbonatadas. Describió entonces un método propio de insuflación de aire en el estómago, indicando qué tipo de sonda emplear y cómo asentar su extremo inferior en el antro gástrico para luego insuflar lentamente. Puntualizaba que la cantidad de aire aplicada nunca debe exceder el volumen del estómago, para evitar así deformaciones morfológicas<sup>5</sup>.

En un curioso caso, en la primera mitad de 1896 K. Kronberg (Berlín) introdujo mercurio en el tracto digestivo de animales vivos y de un cadáver humano con resultados radiológicos satisfactorios<sup>6</sup>. Aunque no queda claro que lo practicara con humanos *in vivo*, Kronberg recomendaba enfáticamente emplear su método con pacientes con problemas obstructivos y fístulas, asegurando que el recorrido del metal seguido con rayos X podía localizar el punto de conflicto. Aconsejaba administrar una dosis oral de 100 a 200 g de mercurio, cantidad que consideraba relativamente poco dañina. Denominado por él mismo método del criptomercurio (*Kryptomercurmethode*), no tuvo relevancia alguna; quedó para la historia como una anécdota hoy sorprendente.

## El bismuto

Tras haber sido empleado en 1896 por Walter B. Cannon para examinar la fisiología del tracto digestivo de algunos animales, en 1897 comenzó a emplearse con humanos un elemento cuyas aplicaciones se difundirían con éxito: el bismuto. Jean Charles Roux y Victor Balthazard (París) visualizaron y describieron por primera vez el proceso de la digestión administrando una mixtura de este metal con agua y sirope<sup>4,7</sup>. Observaron cómo la región cardíaca del estómago servía de reservorio para el alimento, mientras que la región inferior, mediante fuertes movimientos peristálticos, empujaba el alimento al duodeno<sup>4</sup>. Por otra parte, Max Levy-Dorn e Ismar Boas (Berlín) practicaron la ingesta de una cápsula de gelatina llena de bismuto y recubierta de celuloide<sup>4,8</sup> para localizar estenosis pilóricas e intestinales y visualizar la contractilidad muscular gastrointestinal. En casos de estenosis pilórica, la cápsula permanecía durante días en el estómago,

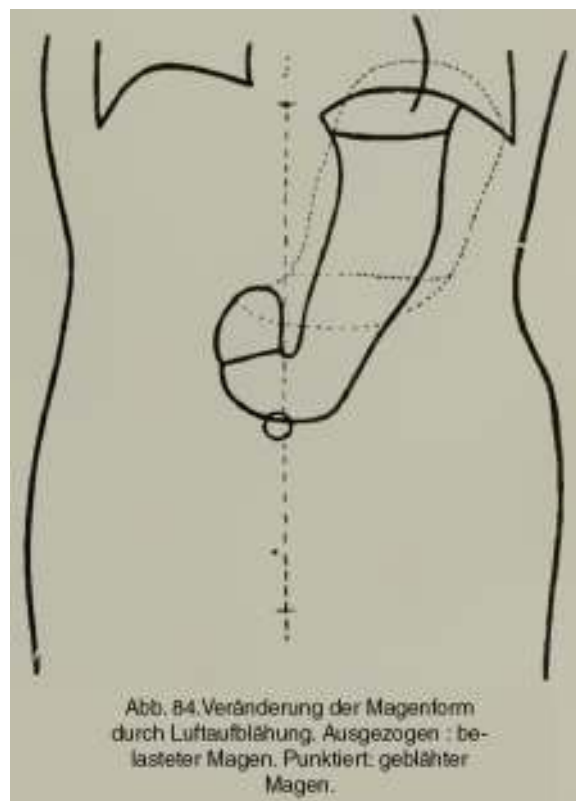


**Figura 2** Imagen del estómago obtenida por Hermann Rieder con el compuesto por él ideado; en el ombligo una moneda sirve de punto de referencia (Forstchritte auf dem Gebiete der Röntgenstrahlen. Achter Band. Hamburg: Lucas Gräfe & Sillem; 1904-1905).

«un detalle de gran valor diagnóstico». Cuando no, la cápsula era expulsada por el ano pasados «entre 2 y 6 días». En el verano de 1897, David Walsh (Londres) realizó «un experimento» con un paciente que presentaba «signos sugestivos de obstrucción intestinal tras una peritonitis»<sup>8</sup>. Este hubo de ingerir durante la quincena previa a la prueba de imagen una pequeña dosis de bismuto 3 veces al día. Como resultado, en la radiografía obtenida pudo verse tenuemente el contorno del estómago, el colon, algunas asas del intestino delgado y el sigma. En 1898 Hermann Rieder (Múnich) describió la administración de bismuto en forma de galleta, una fórmula que tuvo buena aceptación. En 1900, dando un nuevo paso, Guido Holzknacht (Viena) lo empleó como una pasta elaborada con lactosa para observar el esófago<sup>7</sup>. En enero de 1901, Becher dio a conocer con buenos resultados una suspensión líquida de bismuto para el estudio gástrico<sup>9</sup>.

En 1904 Rieder publicó un relevante artículo en el que describió una nueva preparación para evaluar el estómago y la digestión, en la línea iniciada primero por Roux y Balthazard y seguida posteriormente por Holzknacht. Consistía en una papilla preparada con 400 g de un ingrediente como harina, puré de patatas, leche o puré de pescado mezclado con 30 g de bismuto<sup>10</sup>. Este preparado se conocería comúnmente como comida o papilla de Rieder y, difundiendo en la bibliografía especializada, en adelante se convertiría en un recurso muy utilizado (fig. 2). En la misma publicación, Rieder recomienda estudiar el colon mezclando un litro de agua, leche o aceite con 100 g de bismuto<sup>10</sup>.

Ya en 1909, Franz M. Groedel (Bad Nauheim) afirmaba que el llenado de aire para la exploración del estómago «ha



**Figura 3** Representación de la posición natural del estómago en bipedestación. En línea punteada, la posición morfológicamente alterada que adopta con el llenado de aire (Groedel FM. Atlas und Grundriss der Röntgendiagnostik in der inneren Medizin. München: JF Lehmann's Verlag; 1909. p. 191).

de rechazarse» por alterar su morfología (fig. 3), y explicaba cómo «nosotros empleamos ahora casi exclusivamente el bismuto, sea este en una cápsula según Levy-Dorn y Boas o según Schwarz, en galleta según Rieder, en suspensión según Becher, como enema, o como comida de Rieder»<sup>2</sup>.

Por aquellas fechas de actividad radiológica incesante, el uso generalizado del bismuto estaba firmemente asentado, tanto que cerca de su decadencia. Durante la década de 1910 fue sustituido progresivamente por un nuevo compuesto cuyo uso perduraría: el sulfato de bario. Se daba así un nuevo y significativo paso por un camino ya iniciado que conducía a nuestro presente.

## Elogio

Desde entonces, el desarrollo técnico y químico de la aplicación de medios de contraste para visualizar la anatomía y fisiología no solo del contenido abdominopélvico ha experimentado una evolución admirable. Sin embargo, tras los fantásticos destellos de la alta tecnología contemporánea, permanece silente un fondo remanente reconocible en la penumbra del tiempo: la base primaria de conocimiento y trabajo sobre la que pacientemente se ha desarrollado la construcción del presente. Sobre esa base identificable, urdimbre de un lienzo centenario, debemos reconocer como una impronta valiosa los nombres de aquellos pioneros que nos legaron unas técnicas diagnósticas más efectivas;

los nombres de aquellos investigadores de la radiología que, aun con la tormenta de la Gran Guerra en el horizonte, contribuyeron a hacer de su mundo y el nuestro uno mejor.

## Bibliografía

1. Norton CL. The X-Rays in medicine and surgery. Science. 1896;3:730-1.
2. Groedel FM. Atlas und Grundriss der Röntgendiagnostik in der inneren Medizin. München: JF Lehmann's Verlag; 1909.
3. Rosenfeld G. Die Diagnostik innerer Krankheiten mittels Röntgenstrahlen. Wiesbaden: Verlag von JF Bergmann; 1897. p. 41-4.
4. Williams FH. The Roentgen Rays in medicine and surgery. As an aid in the diagnosis and as a therapeutic agent. New York: The Macmillan Company; 1903. p. 359-73.
5. Forstchritte auf dem Gebiete der Röntgenstrahlen. Zweiter Band. Deyke und Albers-Schönberg Hrsgs. Hamburg: Lucas Gräfe & Sillem; 1898-1899. p. 163.
6. Kronberg. Ueber Anwendung der X-Strahlen in Verbindung mit Quecksilber zur Diagnose bei Darmstenosen und Fistelgängen. Wiener Medizinische Wochenschrift. 1896;22:962-5.
7. Sellink JL. Examination of the small intestine by means of duodenal intubation. Springer Verlag GmbH; 1971.
8. Walsh D. The Röntgen rays in medical work. Second edition London: Baillière, Tindall and Cox; 1899. p. 197-9.
9. Schwarz G. Die Röntgenuntersuchung der Verdauungsorgane. En: Schittenhelm A, Hrsg. Lehrbuch der Röntgendiagnostik. Berlin: Verlag von Julius Springer; 1924. p. 722.
10. Rieder H. Beiträge zur Topographie des Magen-Darm-Kanals beim lebenden Menschen nebst Untersuchungen über den zeitlichen Ablauf der Verdauung. En: Forstchritte auf dem Gebiete der Röntgenstrahlen. Achter Band. Hamburg: Lucas Gräfe & Sillem; 1904-1905. p. 141-72.