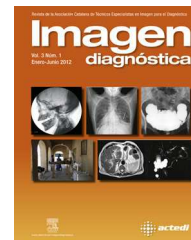




Imagen diagnóstica

www.elsevier.es/imagendiagnostica



IMAGEN

Fístula arteriovenosa poplítea postraumática



Post-traumatic popliteal arteriovenous fistula

Álvaro Labata Alonso*, Aina Perales Sugrañes y Sonia Villarreal Castellanos

Departamento de Tomografía Computarizada y Resonancia Magnética, Institut de Diagnòstic per la Imatge, Hospital Universitari Joan XXIII, Tarragona, España

Recibido el 16 de abril de 2013; aceptado el 14 de octubre de 2013
Disponible en Internet el 26 de noviembre de 2013

Una fístula arteriovenosa (FAV) es una conexión anormal de una arteria con una vena. La FAV traumática es consecuencia de un traumatismo^{1,2} o herida penetrante que lesiona de manera concomitante la pared de una arteria y una vena vecinas. Puede suceder en cualquier parte del cuerpo, pero las extremidades son la zona más predispuesta de todo el organismo.

Las siguientes imágenes corresponden a un paciente al que se realiza un estudio vascular por tomografía computarizada (TC) con contraste yodado intravenoso (figs. 1 y 2), con un TC Philips Brilliance de 40 detectores, utilizando la técnica de «Bolus Tracking» y una reconstrucción «Maximum Intensity Projection» (fig. 3).

Los parámetros técnicos del estudio son los siguientes:

120 Kv, 250 mAs/corte, 0,4 s tiempo de rotación, FOV 456, Pitch 0,825, grosor de corte 1,5 mm, incremento de corte 0,8 mm, colimación 40 × 0,625, filtro C, matriz 512 × 512, resolución Standard, tiempo de disparo 22,05 s.

Inyección de 100 ml de contraste yodado con bomba inyectora.

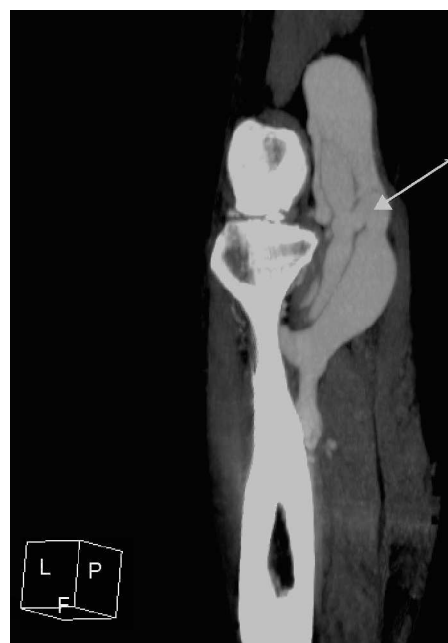

Figura 1 Sección sagital oblicua de tomografía computarizada de miembros inferiores con contraste yodado en fase arterial de región poplítea en la que se observa fístula arteriovenosa poplítea.

* Autor para correspondencia.

Correo electrónico: labatayperez@gmail.com
(Á. Labata Alonso).

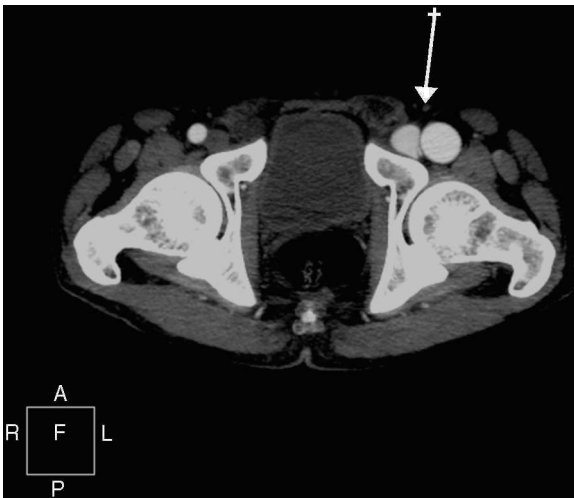


Figura 2 Sección axial de tomografía computarizada de miembros inferiores con contraste yodado en fase arterial de región iliofemoral en la que se observa repleción precoz del sistema venoso dependiente de la extremidad inferior izquierda por la presencia de una FAV a nivel distal.

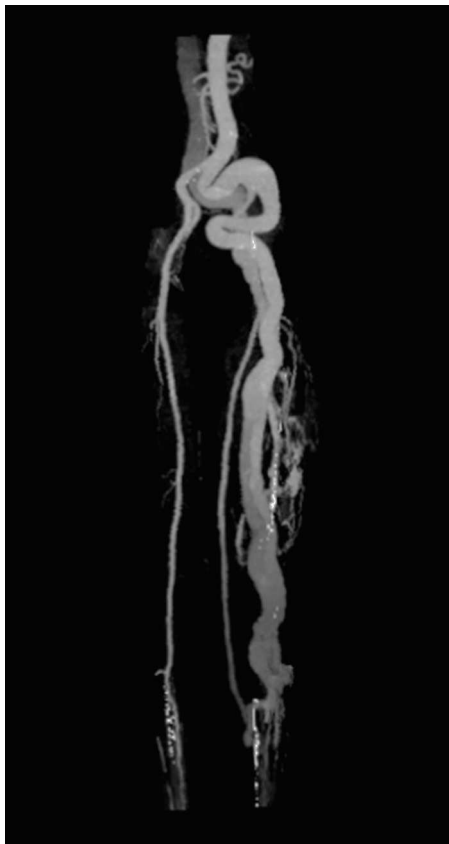


Figura 3 Reconstrucción «Maximum Intensity Projection» en la que se aprecia una dilatación del eje iliofemoral izquierdo con múltiple circulación colateral superficial.

Agradecimientos

Doctor Alfonso Guedea Martín.

Bibliografía

1. Martínez López I, González Sánchez S, Hernando Rydings M, Revuelta Suero S, Serrano Hernando FJ. Fístula arteriovenosa poplítea y aneurisma iliaco gigante secundarios a traumatismo antiguo. *Angiología*. 2012;64:250-2.
2. Hartung O, Garcia S, Alimi Y, Juhan C. Extensive arterial aneurysm developing after surgical closure of long-standing post-traumatic popliteal arteriovenous fistula. *J Vasc Surg*. 2004;39:889-92.