

HISTORIA

Radiografía estereoscópica

Jorge Juan Rodríguez Salvador

Diplomado en Podología, Técnico superior en imagen para el diagnóstico, Palencia, España

Recibido el 4 de mayo de 2011; aceptado el 30 de septiembre de 2011

PALABRAS CLAVE

Radiografía estereoscópica;
Estereorradiografía;
Técnica radiográfica

Resumen

Técnica radiográfica que, con la adquisición de dos imágenes con diferente ángulo de incidencia o mediante un pequeño cambio en la posición del objeto, permite obtener un efecto visual de aspecto tridimensional o estereoscópico, al observar cada una de las imágenes de forma individual por cada ojo.

© 2011 ACTEDI. Publicado por Elsevier España, S.L. Todos los derechos reservados.

KEYWORDS

Stereoscopic radiography;
Stereoradiography;
Radiographic technique

Stereoscopic radiography

Abstract

Radiographic technique, with the acquisition of two images with different incidence angles or with a small change in the position of the object, creates a visual effect or stereoscopic three-dimensional appearance, noting each of the individual images for each eye.

© 2011 ACTEDI. Published by Elsevier España, S.L. All rights reserved.

Introducción

Los pioneros en estudiar el fenómeno estereoscópico fueron Euclides y Leonardo da Vinci, que observaron y estudiaron el fenómeno de la visión binocular, pero fue en 1903, en el laboratorio de Edmund Kells en Nueva Orleans (Estados Unidos) donde se tomaron las primeras radiografías estereoscópicas¹. La idea básica de las imágenes estereoscópicas era que, partiendo de dos imágenes desde el mismo punto

de vista, pero con una pequeña diferencia de ángulo entre ellas, el cerebro se encargaba de unir esas dos imágenes, formando una sola que era la que nos creaba la ilusión de profundidad². La estereorradiografía permitía apreciar la longitud, la profundidad y la anchura de la zona radiografiada, aportando una visión de profundidad, por lo que podía determinarse con fiabilidad cuerpos extraños, detectar malformaciones, diagnosticar enfermedades o saber la profundidad o la distancia entre órganos u otros elementos concretos situados en el interior del paciente, con lo que se ampliaba la información que se podía obtener de las radiografías y se aumentaba la precisión diagnóstica³.

Correo electrónico: jorgejuanrodriguez@hotmail.com

Método

La técnica de la radiografía estereoscópica se basaba en hacer dos exposiciones desde dos puntos de vista diferentes, que imitaban el punto de vista de nuestros ojos. Las dos radiografías se realizaban con una separación de unos 7° de diferencia, que equivaldría a unos 63 mm, que es igual a la distancia interpupilar de nuestros ojos.

La técnica de radiografía estereoscópica se basaba en obtener dos proyecciones, siempre y cuando estuviesen rotadas unos 7 u 8° una con respecto a la otra. Las opciones eran dos: *a)* la primera, desplazando el tubo unos 5 cm a la izquierda, para la primera proyección, y *b)* la segunda, 5 cm a la derecha; estos 10 cm de diferencia implicaban el ángulo de visión de nuestros ojos (fig. 1). También podía realizarse una de frente y la segunda, de forma oblicua, con los 7-8° necesarios⁴.

En las radiografías estereoscópicas, al usar la lámina antidifusora Potter Bucky, ya que éstas absorben parte de la radiación, convenía que el paciente rotara para mantener la calidad de la imagen; pero si se utiliza con chasis sin rejilla, conviene desplazar el tubo de rayos⁵. Ya sea rotando al paciente unos grados, o desplazando el tubo unos centímetros, lo importante era obtener un par de placas oblicuas que emulan las perspectivas correspondientes a cada ojo, unos 7-8°⁴.

La obtención de la sensación de profundidad al visualizar las radiografías se conseguía logrando que el ojo derecho viera la imagen derecha y el izquierdo, la otra. La visualización se realizaba mediante un estereoscopio, un instrumento óptico compuesto por espejos o prismas, que permitía ver con cada ojo una imagen distinta. El estereoscopio constaba de una plataforma o base de unos 30 cm de largo; en la base había 2 espejos fijos con un ángulo de 45°, que se encontraban frente a los ojos. Estos espejos desviaban la vista hacia los extremos, donde la visión se reflejaba con otros 2 espejos laterales móviles, que permitían buscar el punto de coincidencia entre ambas radiografías (fig. 2). Lo ideal eran los espejos tipo prisma, que no distorsionan la imagen, ni siquiera después de reflejar dos veces la imagen para cada ojo. También presentaban una mampara, que tapaba la zona entre los espejos centrales y laterales, lo cual impedía ver imágenes laterales confusas. Se debía estar seguro de que los espejos quedasen estrictamente verticales, pues, de lo contrario, al ajustar los espejos móviles para ver un par de placas, se veían inclinadas. Con el estereoscopio se podían ver placas grandes o pequeñas, porque los espejos móviles permitían alinear cualquier par de objetos⁶.

En el caso de radiólogos habituados al análisis de las radiografías estereoscópicas de tórax, éstos preferían radiografías estereoscópicas postero-anteriores (PA) frente a placas PA y laterales o lordóticas, lo que les facilitaba localizar la profundidad de lesiones cercanas al mediastino o situadas en los ápices pulmonares⁷.

Conclusiones

El principal inconveniente de las radiografías estereoscópicas era la necesidad de una doble exposición del paciente, lo que conllevaba una dosis extra de radiación, aunque po-

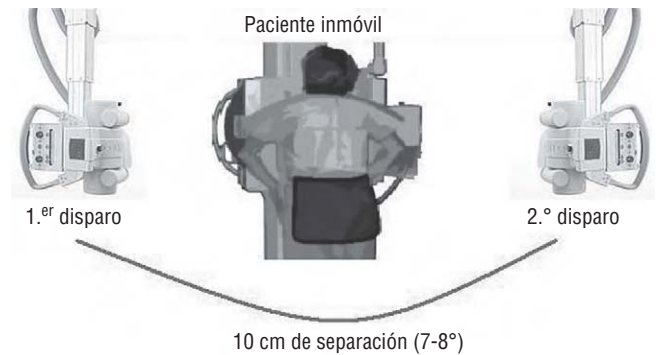


Figura 1 Método de obtención de una radiografía estereoscópica.

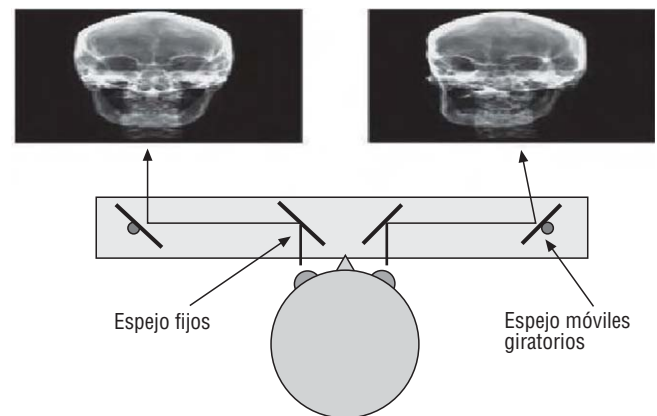


Figura 2 Esquema de observación por estereoscopio.

día proporcionar información adicional en ciertos casos de diagnóstico dudoso, pero requería de facultativos experimentados en la visualización de las proyecciones. La realización de la técnica requería un manejo cuidadoso del tubo de rayos y las angulaciones por parte del técnico, y obligaba al paciente a no cambiar su posición, para lograr el efecto deseado. Actualmente, la producción de una imagen de sensación de profundidad de una estructura anatómica se consigue mediante las reconstrucciones tridimensionales, que proporcionan técnicas como la tomografía computarizada o la resonancia magnética, con las que se consiguen mejores resultados y son modificables mediante procesamiento informático⁸.

Bibliografía

1. Donado Rodríguez M, Blanco Samper C. Parte I: exploración. Cirugía bucal. 3.ª ed. Barcelona: Masson; 2005. p. 28.
2. O'Toole M. Miller/Keane diccionario enciclopédico de enfermería. 5.ª ed. Madrid: Panamericana; 1966. p. 480.
3. Staff Mosby. Diccionario Mosby Pocket de Medicina, enfermería y ciencias de la salud. 4.ª ed. Madrid: Mosby; 2002. p. 1148.
4. Churchland PM, Pélissier A. Pélissier. Réseaux de neurones artificiels: imiter des parties de verveu. Le cerveau: Moteur de la raison, siege de l'ame. 1.ª ed. Paris: DeBoeck Université; 1999. p. 74-113.

5. Aubin CE, Dansereau J, De Guise JA, Labelle H. Rib cage-spine coupling patterns involved in brace treatment of adolescent idiopathic scoliosis. *Spine*. 1997;6:629-35.
6. Albusac Jiménez JA, García Corchero M. Visión estereoscópica. Tecnologías libres para síntesis de imagen digital tridimensional. 1.ª ed. Creative Commons; 2006. p. 123-32.
7. Netter Frank H. Colección Netter de ilustraciones médicas: sistema respiratorio. Vol. 7. 1.ª ed. Barcelona: 2000. p. 87.
8. Cabrero Fraile FJ. Técnicas especiales en radiodiagnóstico convencional Imagen radiológica: principios físicos e instrumentación. 1.ª ed. Barcelona: Masson; 2004. p. 97.