

## IMAGEN

# Cateterización venosa yugular con posicionamiento anómalo

## Jugular vein catheterisation with anomalous positioning

Palma Benítez Moreno, Emilio Curiel Balsera\* y Antonio Narváez de Linares

Unidad de Cuidados Críticos y Urgencias, Hospital Regional Universitario Carlos Haya, Málaga, España

Recibido el 3 de mayo de 2011; aceptado el 13 de junio de 2011

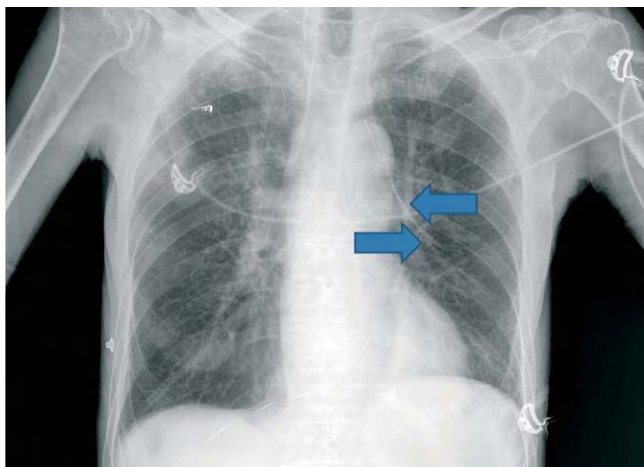


Figura 1 Radiografía de tórax de control.

Paciente varón de 66 años, en estudio por cáncer gástrico, que ingresa en unidad de cuidados intensivos para canalización de vía central y nutrición parenteral. Tras su ingreso, se canaliza vía venosa yugular interna izquierda sin incidencias y después de un solo intento. La radiografía de tórax de control (fig. 1) muestra una posición anómala del catéter, hacia hemitórax izquierdo, a nivel perihiliar.

Después de comprobar que el catéter se hallaba en posición intravascular (administración de suero colgado a 1 m de al-

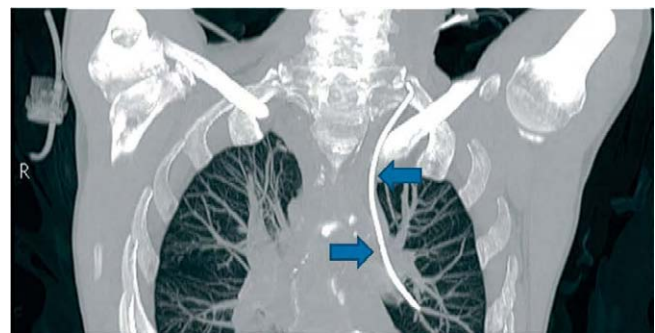


Figura 2 Tomografía computarizada de tórax.

tura sobre el paciente en portasueros y ver cómo refluye sangre al bajar suero por debajo del nivel del paciente en decúbito), se realizó una tomografía computarizada de tórax para comprobar la posición del catéter, y se identificó como un drenaje venoso anómalo del lóbulo superior izquierdo que drenaba a tronco venoso braquiocefálico (fig. 2).

La prevalencia de anomalías del retorno venoso pulmonar tiene una baja incidencia, estimada entre el 0,4 y el 0,7% en series de autopsias.

## Bibliografía general

Berko NS, Jain VR, Godelman A, Stein EG, Gosh S, Haramati LB. Variants and anomalies of thoracic vasculature on computed tomographic angiography in adults. *J Comput Assist Tomogr.* 2009; 33:523-8

\*Autor para correspondencia.

Correo electrónico: emiliouci@telefonica.net (E. Curiel Balsera).