




Revista Mexicana de UROLOGIA

ÓRGANO OFICIAL DE DIFUSIÓN DE LA SOCIEDAD MEXICANA DE UROLOGÍA

www.elsevier.es/uromx



CASO CLÍNICO

Quiste endotelial suprarrenal simulando tumor GIST gástrico



F.J. Alcalá Serrano*, J.R. Hernández Hernández, Y. Caballero Díaz y E. López-Tomassetti Fernández

Servicio de Cirugía General y del Aparato Digestivo, Hospital Universitario Insular de Gran Canaria, Las Palmas de Gran Canaria, Las Palmas, España

Recibido el 20 de febrero de 2016; aceptado el 16 de junio de 2016

Disponible en Internet el 1 de septiembre de 2016

PALABRAS CLAVE

Quiste suprarrenal;
Cirugía;
Laparoscopia;
Suprarrenal

Resumen

Antecedentes: Los quistes suprarrenales suelen ser benignos, unilaterales y no funcionales. Tienen una incidencia entre el 0.06-0.18%, son más frecuente en mujeres y se presentan mayormente entre la quinta y sexta década de la vida. La tasa de malignización es menor al 7%.

Caso clínico: Se presenta el caso de un varón de 66 años de edad, que acude a consulta por molestias en flanco izquierdo e hipogastrio asociado a leve pérdida de peso. En el estudio TAC abdomino-pélvico, se evidencia una tumoración con crecimiento exofítico extraluminal entre el fundus gástrico y el páncreas de unos 4.6 cm de diámetro. Ante la sospecha de una tumoración GIST gástrica se decide tratamiento quirúrgico por abordaje laparoscópico. Tras la disección retroperitoneal de la masa se aprecia que depende de la glándula adrenal izquierda realizándose una enucleación de la misma hasta la disección de su base de implantación. El estudio histopatológico confirma que la tumoración retroperitoneal se trata de un quiste endotelial de la glándula suprarrenal.

Conclusiones: En nuestro caso, la intervención resultó más compleja de lo previsto, dado que precisó disección minuciosa del quiste de la aorta y arteria esplénica. El resultado fue favorable, aunque desde un inicio se pensara en una lesión que no correspondía a suprarrenal.

© 2016 Sociedad Mexicana de Urología. Publicado por Masson Doyma México S.A. Este es un artículo Open Access bajo la licencia CC BY-NC-ND (<http://creativecommons.org/licenses/by-nc-nd/4.0/>).

* Autor para correspondencia. Calle Ramón y Cajal, 40, 2.º Q, 35250 Ingenio, Las Palmas. Teléfono: +600881815.

Correo electrónico: fjavi7alcser@hotmai.com (F.J. Alcalá Serrano).

KEYWORDS

Adrenal cyst;
Surgery;
Laparoscopy;
Adrenal

Endothelial cyst of the adrenal gland mimicking a gastric gastrointestinal stromal tumor**Abstract**

Introduction: Adrenal cysts are usually benign, unilateral, and nonfunctioning. They have a 0.06-0.18% incidence, are more frequent in women, and they mainly present between the fifth and sixth decades of life. The malignization rate is under 7%.

Clinical case: A 66-year-old man sought medical attention for discomfort in the left flank and hypogastrum associated with slight weight loss. An abdominopelvic computed axial tomography study revealed a tumor with extraluminal, exophytic growth located between the gastric fundus and the pancreas and measuring about 4.6 cm in diameter. Due to the suspicion of a gastric gastrointestinal stromal tumor, laparoscopic surgical treatment was decided upon. After the retroperitoneal dissection of the mass, its dependence on the left adrenal gland was observed. It was enucleated up to the dissection of its implantation base. The histopathology study confirmed that the retroperitoneal tumor was an endothelial cyst of the adrenal gland.

Conclusions: In our case, the intervention was more complex than expected, given that it involved a detailed dissection of the cyst at the aorta and the splenic artery. The result was favorable, despite the fact that initially the lesion was not thought to be an adrenal one.

© 2016 Sociedad Mexicana de Urología. Published by Masson Doyma México S.A. This is an open access article under the CC BY-NC-ND license (<http://creativecommons.org/licenses/by-nc-nd/4.0/>).

Introducción

Presentamos el caso de un varón de 66 años de edad, sin antecedentes de interés, que consulta por molestias en flanco izquierdo e hipogastrio asociado a leve pérdida de peso. Los exámenes de laboratorio básicos, no revelan alteraciones de interés. En el estudio TAC abdomino-pélvico solicitado por su urólogo, se evidencia una tumoración con crecimiento exofítico extraluminal entre el fundus gástrico y el páncreas, de unos 4.6 cm de diámetro (fig. 1), etiquetada como tumor del estroma gastrointestinal (GIST) gástrico. En la endoscopia digestiva alta se aprecia mucosa gástrica sin lesiones y compresión extrínseca de unos 4 cm sobre el fundus gástrico.

Presentación del caso

Ante la sospecha de una tumoración GIST gástrica se decide tratamiento quirúrgico por abordaje laparoscópico. Tras la apertura de la transcavidad de los epiplones y sección de los vasos cortos con bisturí armónico (Ethicon®, Cincinnati, EE.UU.), se observa una formación nodular menor de 1 cm, dependiente de cara posterior gástrica, de consistencia firme y aspecto blanquecino, que se reseca con endograpadora lineal carga azul. Así mismo, a nivel retroperitoneal, impronta otra lesión entre el bazo y el pilar izquierdo, craneal a la arteria esplénica de aproximadamente 5 cm de diámetro que parece corresponder con la imagen visualizada en el TAC. Tras la disección retroperitoneal de la masa se aprecia que depende de la glándula adrenal izquierda realizándose una enucleación de la misma hasta la disección de su base de implantación (fig. 2), que se secciona mediante endograpadora vascular (Echelon® 2.6 × 60 mm, Cincinnati, EE.UU.).

La evolución postoperatoria es favorable, reiniciando la ingesta a las 24 h y siendo dado de alta al tercer día. Seis meses después de la cirugía no existe evidencia de recidiva en la TAC de control.

El estudio histopatológico (fig. 2) confirma que la tumoración retroperitoneal se trata de un quiste endotelial de la glándula suprarrenal izquierda de 5 × 3 × 2.7 cm con áreas de hemorragia, trombosis, calcificación y osificación. La inmunohistoquímica es positiva para CD31 y factor VIII. El fragmento de pared posterior gástrica reseca contiene un pequeño tumor GIST de 0.8 cm (pT1) que respeta los márgenes quirúrgicos de resección, de bajo grado histológico y riesgo de progresión del 0%, que expresa receptores CD117+, CD34+, actina +, S100-.

Discusión

Los quistes suprarrenales suelen ser benignos, unilaterales y no funcionales. Su incidencia está entre el 0.06-0.18%, y son más frecuentes en mujeres (3:1), entre la quinta y sexta década de la vida. La tasa de malignización es del 7%¹, con un pronóstico excelente.

Foster¹ en 1966 revisó 220 casos de quistes suprarrenales, clasificándolos en: pseudoquistes, endoteliales, parasíticos y epiteliales. Los 2 primeros se consideran variantes de quistes adrenales vasculares, siendo los 2 últimos no vasculares. Dependiendo de las series, la histología más habitual es el pseudoquiste² o el quiste endotelial³.

Clínicamente se presentan con molestias abdominales vagas o de forma incidental tras un estudio de imagen; o en casos excepcionales como masa abdominal palpable o abdomen agudo por hemorragia secundaria a rotura capsular. Está documentada la asociación con enfermedades como la poliquistosis hepatorenal o los síndromes Klippel-Trenaunay-Weber⁴ y Beckwith-Wiedemann⁵.

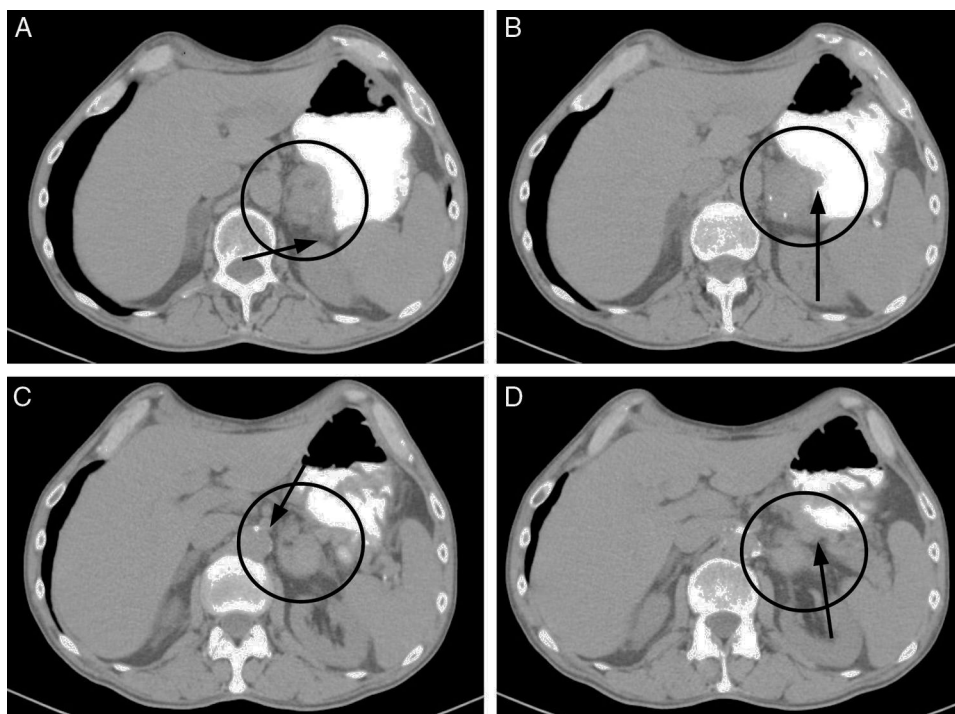


Figura 1 La TAC muestra: A) Tumoración en íntimo contacto con glándula suprarrenal izquierda; B) Tumoración que parece depender del estómago; C) Contacto íntimo con pilar izquierdo y aorta abdominal, y D) Contacto íntimo con la cola del páncreas y arteria esplénica.

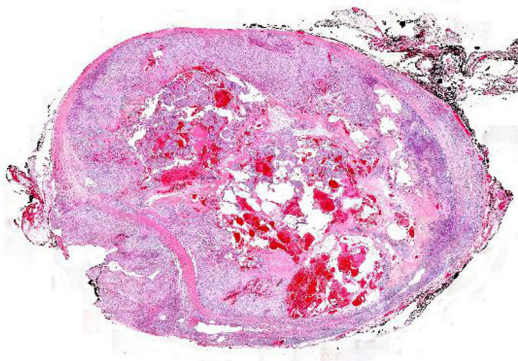
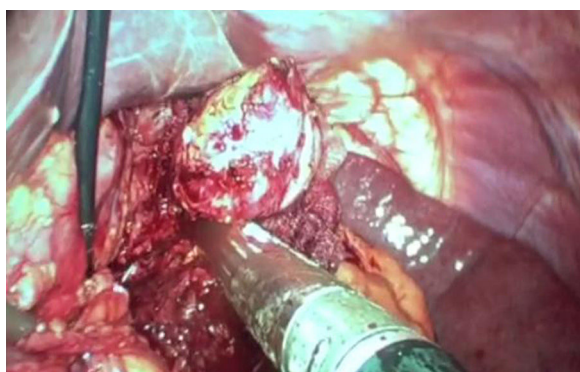


Figura 2 En la imagen superior se aprecia la enucleación completa y sección del pedículo con carga vascular. En la imagen inferior, fotomicrografía de la lesión (con tinción hematoxilina-eosina $\times 4$), en la que se observan abundantes lagunas vasculares repletas de hematíes y áreas de osificación.

En cuanto al tratamiento, no existe consenso. Por un lado, se defiende el tratamiento conservador, dado que la mayoría de los casos presentan un curso silente y son no funcionantes⁶, reservando la indicación de cirugía para aquellos casos con actividad hormonal incluso si es subclínica, tamaño mayor a 5 cm o síntomas compresivos. Otros autores defienden el tratamiento quirúrgico para todos los casos para descartar un tumor maligno⁷.

En casos seleccionados se puede realizar una punción-aspiración radioguiada (PAAF) de los quistes, que además permite el análisis del fluido extraído. Un aspirado de aspecto claro es altamente sugestivo de benignidad, mientras que la obtención de material hemorrágico nos obliga a valorar la posibilidad de degeneración del quiste y, por tanto, la intervención quirúrgica⁸. Las posibilidades de que el tratamiento percutáneo resulte definitivo son escasas, pues la recurrencia es habitual por relleno eventual del quiste.

El abordaje laparoscópico se considera seguro para la resección de este tipo de tumores², reservándose la laparotomía para aquellos casos que se presentan con *shock* hemorrágico por rotura traumática o espontánea del quiste, o cuando se trata de una lesión sólida y de gran tamaño. El tratamiento mediante decorticación o marsupialización laparoscópica está indicado en los casos de quistes adrenales sintomáticos, mientras que aquellos quistes de mayor tamaño que comprometen la mayor parte de la glándula pueden requerir de adrenalectomía parcial o total.

Es de destacar en este caso, por un lado, que el quiste endotelial simulase un tumor GIST gástrico (supuestamente de bajo grado por su localización y tamaño menor de 5 cm),

y por otro, que existiese efectivamente un nódulo en pared posterior gástrica con histología de tumor del estroma gastrointestinal (micro-GIST)⁹. No hemos encontrado en la literatura dicha asociación.

En nuestro caso, la intervención resultó más compleja de lo previsto, dado que precisó disección minuciosa del quiste de la aorta y arteria esplénica, siendo esto posible por la experiencia laparoscópica de los cirujanos. Durante el procedimiento se planteó la duda de que la tumoración pudiese depender de la cola del páncreas, pero al conseguir la enucleación de la misma, se decidió optar por la resección del quiste en su base de implantación y así evitar la pancreatectomía distal laparoscópica.

Responsabilidades éticas

Protección de personas y animales. Los autores declaran que los procedimientos seguidos se conformaron a las normas éticas del comité de experimentación humana responsable y de acuerdo con la Asociación Médica Mundial y la Declaración de Helsinki.

Confidencialidad de los datos. Los autores declaran que han seguido los protocolos de su centro de trabajo sobre la publicación de datos de pacientes.

Derecho a la privacidad y consentimiento informado. Los autores han obtenido el consentimiento informado de los pacientes y/o sujetos referidos en el artículo. Este documento obra en poder del autor de correspondencia.

Financiación

No hemos recibido financiación alguna para este trabajo.

Conflicto de intereses

Declaramos que no existe conflicto de intereses.

Bibliografía

1. Foster DG. Adrenal cysts review of literature and report of case. *Arch Surg.* 1966;92:131–43.
2. Amarillo HA, Bruzoni M, Loto M, et al. Hemorrhagic adrenal pseudocyst: Laparoscopic treatment. *Surg Endosc.* 2004;18:1539.
3. Lyu X, Liu L, Yang L, et al. Surgical management of adrenal cysts: A single-institution experience. *Int Braz J Urol.* 2014;40:656–65.
4. Young SA, Shapiro B. Klippel-Trenaunay-Weber syndrome with adrenal pseudocyst: Characterization by blood pool and adrenocortical iodocholesterol scintigraphy. *Clin Nucl Med.* 1998;23:528–31.
5. Ciftci AO, Salman AB, Tanyel FC, et al. Bilateral multiple adrenal pseudocysts associated with incomplete Beckwith-Wiedemann syndrome. *J Pediatr Surg.* 1997;32:1388–90.
6. Saadai P, Arora S, Greenstein AJ, et al. The pathological features of surgically managed adrenal cysts: A 15-year retrospective review. *Am Surg.* 2013;79:1159–62.
7. Neri LM, Nance FC. Management of adrenal cyst. *Am Surg.* 1999;65:151–63.
8. Scheible W, Coel M, Siemers PT, et al. Percutaneous aspiration of adrenal cysts. *Am J Roent.* 1977;128:1013–6.
9. Muenst S, Thies S, Went, et al. Frequency, phenotype, and genotype of minute gastrointestinal stromal tumors in the stomach: An autopsy study. *Hum Pathol.* 2011;42:1849–54.