



Revista Mexicana de UROLOGÍA

ÓRGANO OFICIAL DE DIFUSIÓN DE LA SOCIEDAD MEXICANA DE UROLOGÍA

www.elsevier.es/uromx



CASO CLÍNICO

Síndrome de Conn y su manejo laparoscópico



J. Padilla-Piña*, J. Arriaga-Aguilar, R.A. García-Vásquez, A. Razo-García, F.E. García-Martínez, J. López-Chente-Casado, A. Zárate-Morales, I. Gerardo-Osuna, M.C. Candia-Plata, M. García-Díaz, A. Vázquez-Galves e I.E. García-López

Servicio de Urología del Hospital General del Estado de Sonora, Secretaría de Salud y Asistencia (SSA), Hermosillo, Sonora, México

Recibido el 28 de enero de 2016; aceptado el 24 de mayo de 2016

PALABRAS CLAVE

Hiperaldosteronismo primario;
Adrenalectomía laparoscópica;
Hipertensión

KEYWORDS

Primary hyperaldosteronism;
Laparoscopic adrenalectomy;
Hypertension

Resumen La hipertensión arterial es una de las afecciones más frecuentes en la población general y se estima que afecta aproximadamente al 26% de la población mundial. En los pacientes hipertensos existe una mayor morbimortalidad por accidentes cerebrovasculares, síndromes coronarios agudos e insuficiencia cardíaca. La producción excesiva de aldosterona por aldosteronismo primario es una forma de hipertensión que puede ser curada. La adrenalectomía laparoscópica es el estándar de oro para el abordaje de la glándula suprarrenal, disminuyendo la morbimortalidad de dicho procedimiento, por lo que se reporta que la recuperación de la HTA a cifras normales es en promedio de 6 meses en un 30 a 90% de los pacientes. Se presenta el caso clínico de una paciente con hiperaldosteronismo primario que se diagnosticó con niveles de renina y aldosterona, así como con tomografía simple y contrastada. Se encontró un adenoma hipersecretor y se realizó una adrenalectomía laparoscópica. El manejo interdisciplinario se recomienda para descartar múltiples afecciones que condicionan hipertensión arterial de origen suprarrenal, teniendo una importante eficacia en el tratamiento médico para posteriormente realizar la adrenalectomía laparoscópica.

© 2016 Sociedad Mexicana de Urología. Publicado por Masson Doyma México S.A. Este es un artículo Open Access bajo la licencia CC BY-NC-ND (<http://creativecommons.org/s/by-nc-nd/4.0/>).

Conn syndrome and its laparoscopic management

Abstract High blood pressure is one of the most frequent pathologies in the general population and is estimated to affect approximately 26% of the world population. Hypertensive patients have greater morbidity and mortality due to stroke, acute coronary syndromes, and heart failure. The excessive production of aldosterone caused by primary aldosteronism is one form of

* Autor para correspondencia: Cerrada Valle Cucapha #81, Fraccionamiento Cerrada del Sol Residencial, Mexicali, Baja California, México. Teléfono: (686) 9629117, celular: (6621) 903808.

Correo electrónico: drpadillajose@gmail.com (J. Padilla-Piña).

high blood pressure that can be cured. Laparoscopic adrenalectomy is the criterion standard for the approach to the adrenal gland, reducing the morbidity and mortality of that procedure. High blood pressure is reported to reach normal figures at an average of 6 months in 30-90% of the patients. Presented herein is the case of a female patient with primary aldosteronism. Diagnosis was made by determining renin and aldosterone levels and through tomography studies with and without contrast. A hyper-secreting adenoma was found and laparoscopic adrenalectomy was performed. Interdisciplinary management is recommended for ruling out multiple pathologies that condition high blood pressure of adrenal gland origin. Such management leads to efficacious medical treatment and laparoscopic adrenalectomy can then be performed.

© 2016 Sociedad Mexicana de Urología. Published by Masson Doyma México S.A. This is an open access article under the CC BY-NC-ND license (<http://creativecommons.org/licenses/by-nc-nd/4.0/>).

Introducción

La hipertensión arterial (HTA) es una de las afecciones más frecuentes en la población general y se estima que afecta aproximadamente al 26% de la población mundial. Debido a los cambios en los perfiles epidemiológicos actuales, la prevalencia mundial de HTA podría aumentar un 30% en 2025 (1.5 billones de personas). En los pacientes hipertensos existe una mayor morbimortalidad por accidentes cerebrovasculares, síndromes coronarios agudos e insuficiencia cardíaca¹⁻³. El síndrome de Conn, también conocido como hiperaldosteronismo primario, fue descrito por primera vez en 1955 por J. W. Conn. Es una de las causas conocidas de HTA secundaria; en estos casos, la HTA es debida a una producción excesiva y autónoma de aldosterona que a nivel renal induce un aumento en la reabsorción de sal y agua, lo que se traduce en un incremento del volumen intravascular y, secundariamente, en una elevación de la presión arterial². La producción excesiva de aldosterona por aldosteronismo primario es una forma de hipertensión que puede ser curada. El hiperaldosteronismo se diagnostica con más frecuencia a la edad de 30 a 60 años, con predominio en el género femenino, con una relación 1.5:1; el hiperaldosteronismo suele ser unilateral, pero puede llegar a ser bilateral en el 8% de los casos; suelen ser adenomas menores de 2 cm^{3,4}. En muchas ocasiones el hiperaldosteronismo primario es completamente asintomático; cuando se producen síntomas, estos son generalmente secundarios a la hipertensión (o a la hipokalemia resultante): calambres y cansancio fácil; arritmias cardíacas, manifestadas por palpitaciones; debilidad progresiva, reportándose incluso casos de parálisis generalizada; polidipsia y poliuria por diabetes insípida inducida por la hipokalemia. De hecho, la morbimortalidad de este síndrome se asocia en su mayoría a una de estas 2 condiciones. Sin embargo, los pacientes también pueden presentar hipernatremia y alcalosis, lo cual puede generar síntomas adicionales^{4,5}. La adrenalectomía laparoscópica es el estándar de oro para el abordaje de la glándula suprarrenal, disminuyendo la morbimortalidad de dicho procedimiento, por lo que se reporta que la recuperación de la HTA a cifras normales es en promedio de 6 meses en un 30 a 90% de los pacientes⁶⁻⁸.

Caso clínico

Mujer de 58 años que es referida por el médico familiar debido a hipertensión descontrolada de un año de evolución con carga genética para diabetes mellitus. APP: paciente que inició hace un año con HTA de difícil control manejada con losartán; posteriormente se valoró por endocrinólogo, iniciando espironolactona. Había tenido 3 cesáreas, la última hace 17 años. PA: inició su padecimiento actual hace 3 meses con hipertensión descontrolada, cefalea intensa predominante en la región frontoparietal, parestesias en miembros inferiores y superiores, así como astenia y adinamia, poliuria, polidipsia y malestar general. Laboratorios de ingreso: leucos 11 mil/mm³, Hb 14 mg/dl, hematocrito 42%, plaquetas 324 mL, glucosa 98 mg/dl, urea 12 mg/dl, BUN 20 creatinina 0.7 mg/dl, cortisol 0.10 mcg, metanefrinas totales 351 mcg en 24 h, aldosterona 310 pg/dl, renina plasmática 0.81 UI, hormona estimulante de tiroides 113, mUI/L, hormona luteinizante 47 mIU/L, NA sodio 140 mEq/L, 3.1 mEq/L, Cl 110 mEq/L. US: reporta esteatosis hepática y pielocaliectasia derecha. Tomografía axial computarizada: con adenoma suprarrenal derecho de 22 mm, resto normal

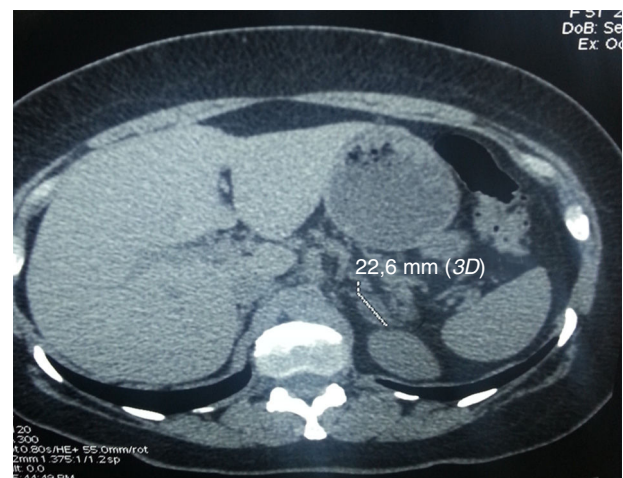


Figura 1 TAC de abdomen que identifica un adenoma de glándula suprarrenal derecha de 22 mm.

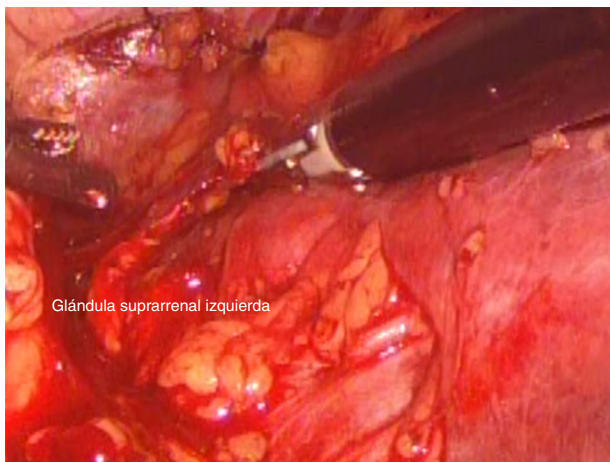


Figura 2 Exposición de la glándula suprarrenal.

(fig. 1). Analizando la situación nos encontramos con una hipertensión descontrolada más hipokalemia con edema de glándula suprarrenal, la cual nos orienta hacia una tumoración secretora de aldosterona, por lo que se realiza una adrenalectomía laparoscópica izquierda. Se colocó en posición de decúbito lateral izquierdo con cojinetes en puntos de presión, se le introdujo trocar pararectal de 12 mm para la óptica y posteriormente otro trocar de trabajo en línea media clavicular de 10 mm y otro subcostal de 5 mm. Se inició neumoperitoneo con CO₂ a 25 mmHg, se realizó disección de la fascia de Toldt con LigaSure™ hasta la exposición del retroperitoneo e identificación de la fascia de Gerota, se incidió y se abordó medialmente hasta disecar por completo el ligamento esplenocólico y esplenorrenal para la separación de la cola del páncreas y del bazo por su parte superior. Una vez expuesta la glándula suprarrenal (fig. 2) se disecó de su grasa circundante y se identificó la vena suprarrenal (fig. 3), la cual se ligó con Hem-o-lok® y LigaSure™. Se extrajo la pieza quirúrgica de su lecho y se verificó la hemostasia; por último, se colocó Surgicel® como hemostático en el lecho y se dejó drenaje tipo Blake. Se extrajeron los trocares con visión directa y se cerró la piel con sutura no absorbible del 3-0. Los resultados postoperatorios son: tiempo quirúrgico de 80 min, sangrado 75 ml, no hubo necesidad de transfusión, se inició dieta y deambulación a las

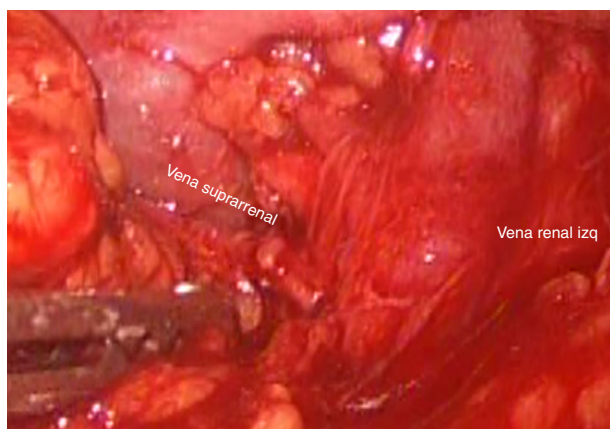


Figura 3 Identificación de la vena suprarrenal.




Figura 4 El resultado histopatológico muestra células claras que poseen un gran tamaño y núcleos uniformes con citoplasma amplio en relación con adenoma de corteza suprarrenal.

24 h postoperatorias, se retiró la sonda transuretral a las 24 h y se dio de alta el día 2 postoperatorio. El drenaje se retiró a los 5 días y los resultados de laboratorio para control fueron al mes del postoperatorio: 1.0 ng/ml/h, aldosterona 10 ng/dl, sodio 140, potasio 3.5, cloro 109. El resultado de anatomía patológica es una glándula suprarrenal de 6 gr que mide 4 × 2 × 0.8 cm; se muestran células claras que poseen gran tamaño y núcleos uniformes con citoplasma amplio en relación con adenoma de corteza suprarrenal (fig. 4).

Discusión

La HTA es la enfermedad que más afecta a la población mundial en la actualidad; se encuentra en cifras alarmantes, con un 10 a un 40% de la población. El aldosteronismo primario es una de las principales causas de esta afección, caracterizada por hipertensión descontrolada con hipokalemia, afectando el eje renina-angiotensina-aldosterona y aumentando la reabsorción de sodio; en consecuencia, hay un aumento en la presión arterial. Los métodos diagnósticos ya bien estudiados en la actualidad son los niveles de aldosterona y renina en plasma, así como los de imagen, conformados por la TAC y la resonancia magnética, pero estos estudios muchas veces no pueden detectar lesiones hipersecretoras o de muy pequeño tamaño⁹. También en caso de no ser concluyentes los estudios previos, se cuenta con las pruebas de supresión con fludrocortisona, captopril y sobrecarga hídrica con el fin de disminuir la funcionalidad de la corteza suprarrenal, principalmente la capa glomerular, que tiene la principal producción de

mineralocorticoides (aldosterona). Se cuenta con métodos invasivos, como es la muestra de los niveles de aldosterona tomados directamente de la vena suprarrenal por medio de fluoroscopia. La suprarrenalectomía es el estándar de oro del tratamiento para esta enfermedad, ya que realizando la resección de la tumoración y la detección oportuna se previenen los efectos secundarios por esta afectación de los órganos blancos. La presión arterial disminuirá en los primeros 3 meses posteriores al evento quirúrgico o, en su caso, el tiempo que se mantuvo la hipertensión de acuerdo con las investigaciones publicadas en la literatura^{1,5}. Las cifras de curación son las siguientes: 1) disminución de la presión sistólica menor de 140 mmHg y presión diastólica menor de 90 mmHg sin la ingesta de antihipertensivos, y 2) si la presión arterial disminuyó 20 mmHg y el consumo de fármacos disminuye^{1,3,6}. Dado todo esto, en este caso se demuestra que en todos los pacientes que se encuentren con hipertensión descontrolada con hipokalemia estamos obligados a solicitar pruebas de aldosterona y renina en plasma para descartar esta afección, ya que con el adecuado diagnóstico y la terapéutica empleada tiene una alta tasa de curación y se evitan las complicaciones que se presentan al padecer HTA, como EVC, infarto agudo de miocardio y lesiones vasculares. Es muy importante el abordaje interdisciplinario con los diferentes especialistas que tratan el síndrome metabólico, como son los médicos generales, los médicos internistas, los urólogos y los endocrinólogos, para poder diagnosticar oportunamente el hiperaldosteronismo primario, ya que se encuentra subdiagnosticado y afecta a una importante cantidad de pacientes en la actualidad. En este caso consideramos que el abordaje fue el adecuado para la paciente y fueron involucradas múltiples especialidades, teniendo un 100% de éxito en el tratamiento médico y quirúrgico.

Conclusión

El aldosteronismo primario es una enfermedad que se presenta en el 3 al 10% de la población, principalmente en pacientes (niños, jóvenes, adultos) de reciente diagnóstico de HTA descontrolada asociada a hipokalemia, en la cual la falta de un diagnóstico temprano condicionará una lesión a órganos blancos. Se considera que la saturación en los servicios de salud, la falta de información y la baja sospecha clínica de esta enfermedad son los principales factores de riesgo de su baja detección. El manejo interdisciplinario se recomienda para descartar múltiples afecciones que condicionan la HTA de origen suprarrenal, teniendo una importante eficacia en el tratamiento médico para posteriormente realizar la adrenalectomía laparoscópica, con su adecuada indicación para el tratamiento curativo y definitivo, con las ventajas de la cirugía de mínima invasión.

Responsabilidades éticas

Protección de personas y animales. Los autores declaran que los procedimientos seguidos se conformaron a las normas éticas del comité de experimentación humana responsable y de acuerdo con la Asociación Médica Mundial y la Declaración de Helsinki.

Confidencialidad de los datos. Los autores declaran que han seguido los protocolos de su centro de trabajo sobre la publicación de datos de pacientes.

Derecho a la privacidad y consentimiento informado. Los autores han obtenido el consentimiento informado de los pacientes y/o sujetos referidos en el artículo. Este documento obra en poder del autor de correspondencia.

Financiación

Los autores no recibieron ningún patrocinio para llevar a cabo este artículo.

Conflicto de intereses

Los autores no reflejan ningún conflicto de intereses.

Bibliografía

1. Pedersen M, Karlsen MA, Ankjærgaard KL, et al. Primary hyperaldosteronism diagnosed with adrenal vein sampling. Characteristics and follow-up after adrenalectomy in a Danish study. *Scand J Clin Lab Invest.* 2016;76:45–50.
2. Chirino Romo J, Wiener-Carrillo I, Cervantes-Valladolid BM, et al. Hipertensión arterial secundaria a síndrome de Conn. 2011;9:221–4.
3. Uresti-Flores EL, Saucedo-Treviño LG, Gañez-Barrera H, et al. Síndrome de Conn. *Med Int Mex.* 2015;31:210–6.
4. Díaz JC, Contreras Zuñiga E. Síndrome de Conn: descripción de un caso clínico. *Hipertension (Madr.).* 2007;24:181–4.
5. Ziaja J, Chudek J, Król R, et al. Rare normalization of blood pressure after unilateral adrenalectomy in 31 patients with Conn syndrome. *Langenbecks Arch Surg.* 2007;392:431–5.
6. Edwin B, Raeder I, Trondsen E, et al. Outpatient laparoscopic adrenalectomy in patients with Conn's syndrome. *Surg Endosc.* 2001;15:589–91.
7. Nagarajan R. Is hyperaldosteronism a pathognomonic feature of Conn's syndrome? *Indian J Surg.* 2010;72:146–8.
8. Walz MK, Gwosdz R, Levin SL, et al. Retroperitoneoscopic adrenalectomy in Conn's syndrome caused by adrenal adenomas or nodular hyperplasia. *World J Surg.* 2008;32:847–53.
9. Lingam RK, Sohaib SA, Rockall AG, et al. Diagnostic performance of CT versus MR in detecting aldosterone-producing adenoma in primary hyperaldosteronism (Conn's syndrome). *Eur Radiol.* 2004;14:1787–92.