

CASO CLÍNICO

Uretroplastia de sustitución con doble injerto de mucosa oral como opción terapéutica para pacientes con estenosis de uretra bulbar asociada a UroLume®



P. Damián López-Alvarado^{a,*}, E.A. Ramírez-Pérez^a y L.A. Mendoza-Álvarez^b

^a Centro de Uretra México, Ciudad de México, México

^b Hospital Central Militar, Ciudad de México, México

Recibido el 1 de noviembre de 2015; aceptado el 1 de abril de 2016

Disponible en Internet el 6 de junio de 2016

PALABRAS CLAVE

Estenosis de uretra;
UroLume®;
Mucosa oral;
Uretroplastia;
México

KEYWORDS

Urethral stricture;
UroLume®;
Buccal mucosa;
Urethroplasty;
Mexico

Resumen El UroLume® o endoprótesis uretral fue concebido como un dispositivo de fácil colocación para pacientes con estenosis uretral bulbar recurrente. Con el paso del tiempo se demostró que ocasionaba más complicaciones que beneficios por lo que se abandonó su uso. Sin embargo, se generó un grupo de pacientes con estenosis uretral compleja que necesitaban múltiples tratamientos quirúrgicos con resultados poco favorecedores. Con la divulgación a finales de la década de los 90 del uso de injertos de mucosa oral para el tratamiento de estenosis uretral se inició una nueva etapa en la búsqueda de un tratamiento definitivo para este tipo de pacientes. El objetivo del artículo es presentar una técnica quirúrgica no descrita en la literatura para el tratamiento de estenosis uretral bulbar asociada a UroLume®. Se describe el caso de un paciente masculino de 71 años de edad con estenosis uretral bulbar secundaria a resección transuretral de próstata al cual le fue colocado un UroLume® hace 8 años presentando reestenosis uretral, tratado con múltiples dilataciones uretrales. Mediante un abordaje perineal se retiró la endoprótesis en su totalidad, en base a las características locales de los tejidos se decidió colocar un doble injerto de mucosa oral dorsal inlay y ventral onlay con resultados exitosos a 6 meses de seguimiento.

© 2016 Publicado por Masson Doyma México S.A. en nombre de Sociedad Mexicana de Urología. Este es un artículo Open Access bajo la licencia CC BY-NC-ND (<http://creativecommons.org/s/by-nc-nd/4.0/>).

Substitution urethroplasty with double buccal mucosa graft as a therapeutic option for patients with bulbar urethral stricture associated with UroLume®

Abstract UroLume®, or urethral endoprosthesis, was conceived as an easy placement device for patients with recurrent bulbar urethral stricture. With the passage of time, it was shown

* Autor para correspondencia. Gelati 29, Colonia San Miguel Chapultepec I sección, Miguel Hidalgo, C.P. 11850, Ciudad de México, México. Teléfono: +55 66128088.

Correos electrónicos: podalola@hotmail.com, podalola@gmail.com (P. Damián López-Alvarado).

<http://dx.doi.org/10.1016/j.uromx.2016.04.001>

2007-4085/© 2016 Publicado por Masson Doyma México S.A. en nombre de Sociedad Mexicana de Urología. Este es un artículo Open Access bajo la licencia CC BY-NC-ND (<http://creativecommons.org/s/by-nc-nd/4.0/>).

to cause more complications than benefits and its use was discontinued. However, it created a group of patients with complex urethral stricture that required multiple surgical treatments with unsatisfactory results. The widespread use at the end of the 1990s of buccal mucosa grafts for the treatment of urethral stricture began a new stage in the search for a definitive treatment for this type of patient.

The aim of our article was to present a surgical technique for the treatment of UroLume®-associated bulbar urethral stricture that has not been described in the literature.

A 71-year-old man presented with bulbar urethral stricture secondary to transurethral resection of the prostate who, 8 years ago, had UroLume® placement. He presented with another urethral stricture and was treated with numerous urethral dilations. Through the perineal approach, the endoprosthesis was completely removed, and based on the local tissue characteristics, a dorsal inlay and ventral onlay double buccal mucosa graft was placed with successful results at the 6th month of follow-up.

© 2016 Published by Masson Doyma México S.A. on behalf of Sociedad Mexicana de Urología. This is an open access article under the CC BY-NC-ND license (<http://creativecommons.org/licenses/by-nc-nd/4.0/>).

Introducción

El UroLume® fue introducido al mercado en 1988 como una opción de tratamiento simple para pacientes con estenosis bulbares recurrentes¹. Durante los primeros 15 años desde su aparición adquirió gran popularidad por la forma sencilla de colocación; sin embargo, se comenzaron a reportar elevadas tasas de complicaciones incluyendo dolor perineal, incrustación, infecciones urinarias de repetición, reestenosis uretral y obstrucción urinaria, convirtiéndose en gran dolor de cabeza para pacientes y urólogos. El retiro de un UroLume® disfuncional que ocasiona una reestenosis uretral es particularmente desafiante sobre todo después de que la endoprótesis se ha epitelizado, lo cual ocurre generalmente después de 6 meses posterior a su colocación. La mejor opción de tratamiento es retirar completamente la endoprótesis mediante una cirugía reconstructiva uretral de sustitución en uno o 2 tiempos o incluso un procedimiento derivativo permanente como una perineostomía.

No existen reportes en la literatura de la realización de una uretroplastia de aumento ventral onlay y dorsal inlay con injerto de mucosa oral en un solo tiempo quirúrgico para la reconstrucción uretral posterior al retiro del UroLume®.

Presentación del caso

Paciente masculino de 71 años de edad sin enfermedades cronicodegenerativas. Antecedente de resección transuretral de próstata por hiperplasia prostática obstructiva hace 10 años. Como consecuencia de esa cirugía desarrolló una estenosis uretral bulbar proximal a los 3 meses la cual fue tratada con una uretrotomía con corte en frío. Sin embargo el paciente presentó recidiva de la estenosis a los 5 meses; se le realizó una segunda uretrotomía y se colocó un UroLume®; 8 meses después vuelve a presentar reestenosis uretral y a partir de ese momento se

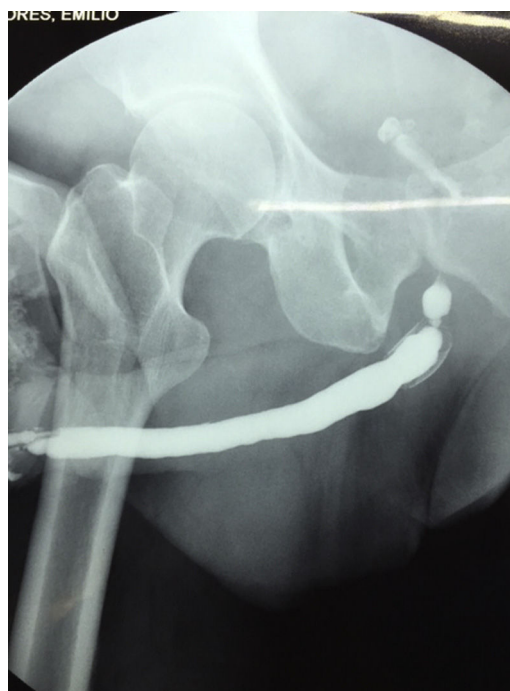

Figura 1 Uretrografía prequirúrgica. Estenosis uretral bulbar proximal y UroLume®.

maneja con dilataciones uretrales y varias uretrotomías con láser. El paciente cursó con múltiples cuadros de infecciones urinarias y dolor perineal crónico. Al momento de la exploración física se encontró con dolor a la palpación del periné sobre línea media. Tacto rectal no doloroso, próstata grado 2 de consistencia adenomatosa. Los estudios de laboratorio preoperatorios dentro de parámetros normales. La uretrografía preoperatoria demuestra la presencia de la endoprótesis a nivel de la estenosis uretral bulbar proximal sin visualizar algún otro sitio de conflicto uretral (fig. 1).

En posición de litotomía se realizó uretroscopia con ureteroscopio semirrígido 7.2Fr hasta visualizar estenosis uretral en iris, se logró pasar una guía hidrofílica a través de la estenosis la cual tiene como objetivo identificar de forma más rápida el trayecto uretral el cual puede estar modificado por la fibrosis periuretral. Se aplicó azul de metileno a nivel intrauretral para teñir la mucosa uretral y poder visualizar de forma más fácil la luz de la uretra después de abrir el cuerpo esponjoso. Se realizó incisión perineal en línea media, disección por planos hasta identificar y cortar músculo bulboesponjoso, visualización del cuerpo esponjoso donde se evidencia macroscópicamente el UroLume® (fig. 2). Con bisturí se realizó uretrotomía ventral abierta al nivel del sitio de la endoprótesis hasta identificar la mucosa teñida y la guía hidrofílica; se procedió a retiro de UroLume® con técnica de hilo por hilo (fig. 3A y B). Una vez retirado la totalidad del UroLume® se realizó incisión tipo Snodgrass en cara dorsal de la mucosa uretral abierta para ampliar el plato uretral realizando escisión de mucosa y tejido esponjoso con fibrosis importante, se procedió a colocar un injerto de mucosa oral ovalado de 3 y 2 cm fijándolo hacia la crura proximal y a los extremos de la mucosa uretral con puntos simples de Vicryl™ 4-0 (fig. 4). Otro injerto de 4 × 2.5 cm se colocó sobre la apertura ventral de la uretra bulbar (ventral onlay) y se fijó con puntos de Vicryl™ 4-0. Se introdujo sonda transuretral de silastic 14Fr. Se realizó espongioplastia para realizar cierre del cuerpo esponjoso con puntos de Vicryl™ 4-0. No se colocó drenaje. No se presentaron complicaciones posquirúrgicas. El paciente fue egresado 2 días después de la cirugía. Se realizó uretrografía perisonda 5 semanas después sin observar fuga de medio de contraste y adecuado calibre de la luz uretral por lo

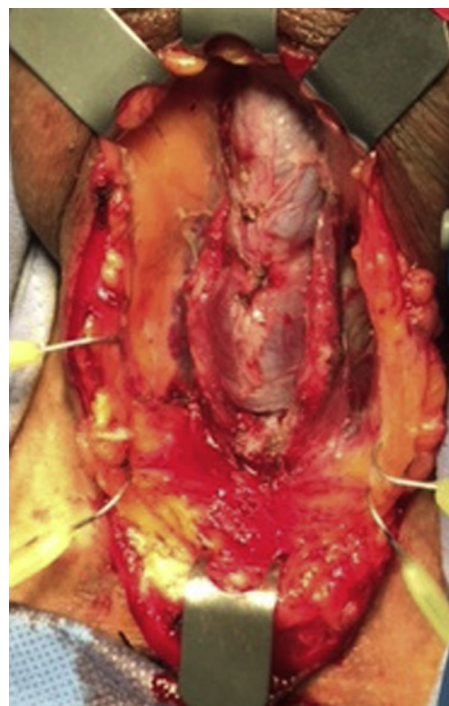


Figura 2 Cuerpo esponjoso estenótico por la fibrosis ocasionada por el UroLume®.

que se retiró la sonda transuretral. A 6 meses del retiro de la sonda el paciente se encuentra sin dolor perineal, con un adecuado chorro urinario, no ha presentado infecciones urinarias y no ha necesitado instrumentación uretral (fig. 5).

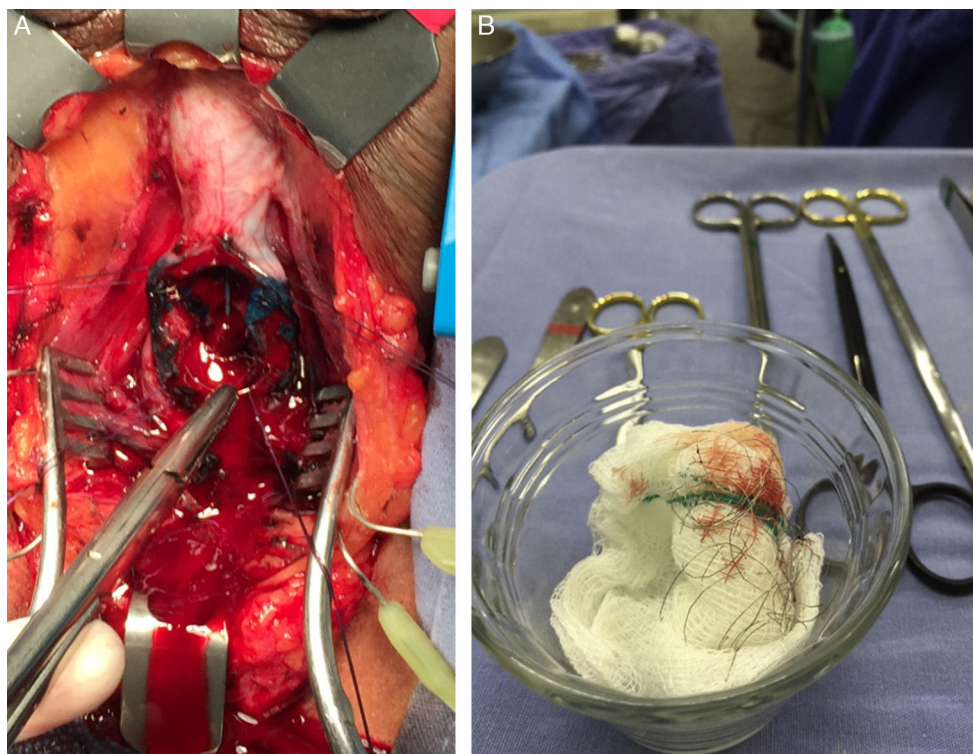


Figura 3 A. Retiro hilo por hilo del UroLume®. B. Hilos metálicos del UroLume®.

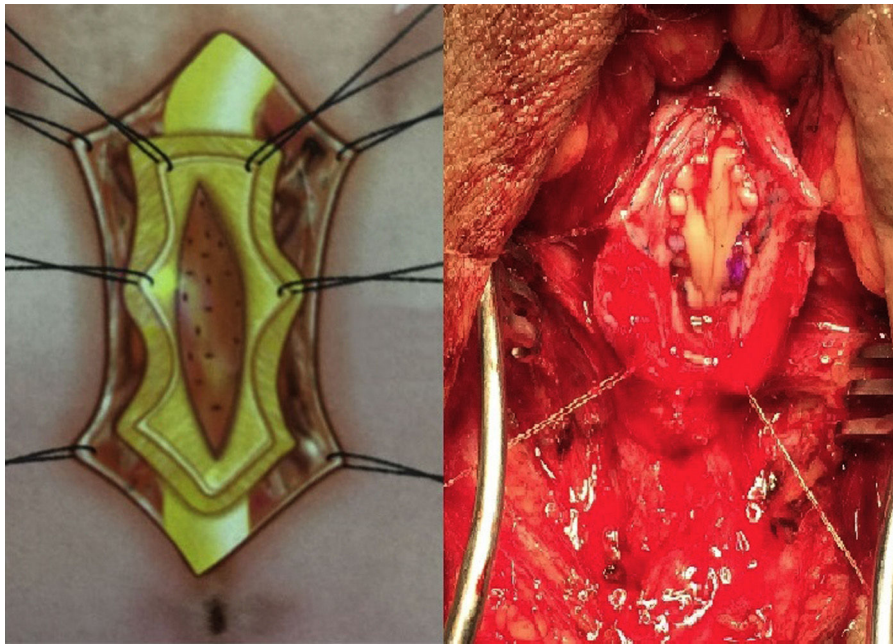


Figura 4 Colocación del injerto de mucosa oral dorsal inlay.

Discusión

La estenosis uretral ha sido una de las enfermedades urológicas más difíciles de tratar por la complejidad de los procedimientos quirúrgicos y la recidiva que frecuentemente resulta ser más una regla que una excepción. En 1988, el UroLume® fue introducido al mercado por Milroy et al., presentándose como un tratamiento novedoso y sencillo para las estenosis uretrales bulbares recidivantes¹. En un principio los resultados parecían promisorios. En 1995 el

North American UroLume Study Group reportó sus resultados en pacientes con estenosis bulbares a quienes se les colocó la endoprótesis; de 175 pacientes, 45 (26%) requirieron algún tratamiento adicional por presentar reestenosis uretral, 7 pacientes necesitaron retiro de la endoprótesis². En 2003 se publicó un análisis de los resultados de 24 pacientes del North American Multicenter UroLume Trial quienes completaron un seguimiento de 11 años reportando un 33% de falla³. Hussain et al. en 2004 publicaron otro estudio donde se reveló que solo el 45% de los pacientes a quienes se les

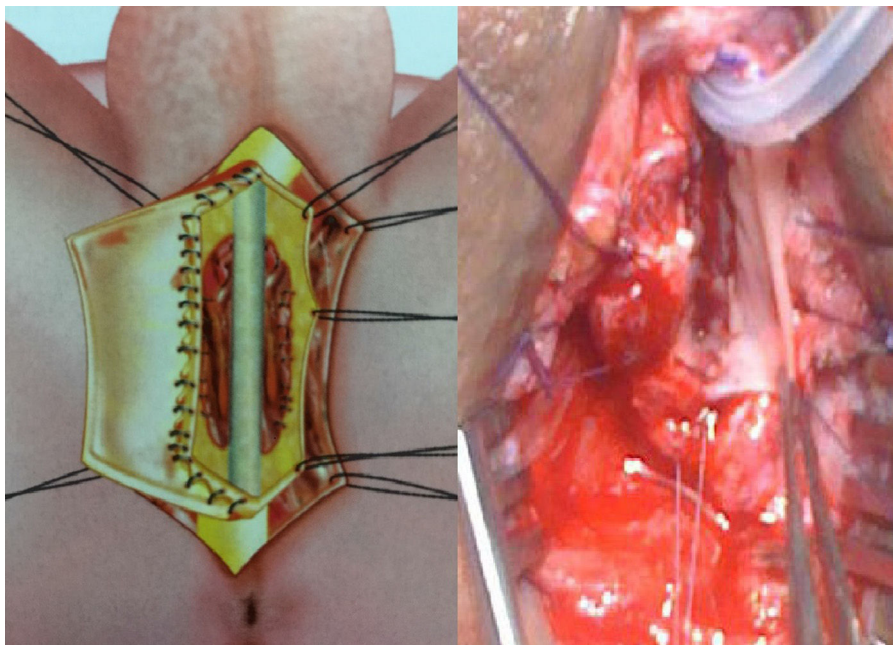


Figura 5 Colocación del injerto de mucosa oral ventral inlay.

colocó una endoprótesis permaneció libre de recurrencia, y el 45% sufrió múltiples complicaciones⁴; concluyeron que el UroLume® solo debe usarse en pacientes que no acepten una uretroplastia, procedimiento con una tasa documentada de éxito superior al 97%.

La mayoría de las recurrencias posteriores a la colocación de UroLume® son tratadas inicialmente con resección/incisión, dilataciones o colocación de otra endoprótesis⁵; desafortunadamente muchos de estos tratamientos endoscópicos solo son temporales y originan un aumento de la longitud y profundidad de la estenosis uretral^{6,7}. El retiro de UroLume® por vía endoscópica ha sido reportado pero no trata la estenosis uretral subyacente⁸. El retiro por cirugía abierta con uretrectomía y derivación urinaria también ha sido descrito como última opción⁹. Fue ya en 2007 cuando Gelman y Rodríguez publicaron el primer artículo de retiro de UroLume® y reconstrucción uretral primaria en 10 pacientes con un seguimiento de 51 meses, el 100% se encontraba libre de recurrencia¹⁰; utilizaron múltiples técnicas de reconstrucción incluyendo anastomosis término-terminal, colgajos de piel prepucial y colocación de injerto de mucosa oral dorsal onlay. Buckley y Zinman en 2012 publicaron un estudio de 12 pacientes en los que realizaron el retiro de la endoprótesis y uretroplastia con aumento dorsal utilizando mucosa oral, reportando una tasa libre de recidiva del 83% a 4 años de seguimiento¹¹.

Decidir el tipo de reconstrucción uretral que se va a realizar después de retirar el UroLume® es una decisión que solamente se puede tomar al momento de observar las características de los tejidos locales. En el caso de nuestro paciente, a pesar del largo tiempo que llevaba colocado el UroLume®, las condiciones de los tejidos en el momento de la cirugía nos permitió la realización de una cirugía en un solo tiempo con la aplicación de un doble injerto de mucosa oral. Creemos que la técnica descrita en el presente artículo evita una movilización excesiva de la uretra, sección o pérdida de algún segmento uretral, preservando así la vascularidad uretral y del cuerpo esponjoso, disminuyendo el porcentaje de recidiva y evitándose múltiples cirugías posteriores.

Conclusiones

Es la primera vez que se describe esta técnica de preservación uretral para el tratamiento de estenosis uretral bulbar asociada a UroLume® con un resultado favorecedor. Se necesita mayor tiempo de seguimiento e incluir a más pacientes para poder evaluar de mejor forma la técnica quirúrgica.

Responsabilidades éticas

Protección de personas y animales. Los autores declaran que para esta investigación no se han realizado experimentos en seres humanos ni en animales.

Confidencialidad de los datos. Los autores declaran que han seguido los protocolos de su centro de trabajo sobre la publicación de datos de pacientes.

Derecho a la privacidad y consentimiento informado. Los autores declaran que en este artículo no aparecen datos de pacientes.

Financiación

No se recibió patrocinio para llevar a cabo este artículo.

Conflicto de intereses

Los autores declaran no tener ningún conflicto de intereses.

Bibliografía

1. Milroy EJ, Chapple CR, Cooper JE, et al. A new treatment for urethral strictures. *Lancet*. 1988;1:1424-7.
2. Badlani GH, Press SM, Defalco A, et al. Urolume endourethral prosthesis for the treatment of urethral stricture disease: long term results of the North American Multicenter UroLume Trial. *Urology*. 1995;45:846-56.
3. Shah DK, Paul EM, Badlani GH, North American Study Group. 11 years outcome analysis of endourethral prosthesis for the treatment of recurrent bulbar urethral stricture. *J Urol*. 2003;170 Pt 1:1255-8.
4. Hussain M, Greenwell TJ, Shah J, et al. Long-term results of a self-expanding wallstent in the treatment of urethral stricture. *BJU Int*. 2004;94:1037-9.
5. De Vocht TF, van Venrooij GE, Boon TA. Self-expanding stent insertion for urethral strictures: a 10-year follow-up. *BJU Int*. 2003;91:627-30.
6. Tillem SM, Press SM, Badlani GH. Use of multiple UroLume endourethral prosthesis in complex bulbar urethral strictures. *J Urol*. 1997;157:1665-8.
7. Sertcelik N, Sagnak L, Imamoglu A, et al. The use of self-expanding metallic urethral stents in the treatment of recurrent bulbar urethral strictures: long-term results. *BJU Int*. 2000;86:686-9.
8. Shah DK, Kapoor R, Badlani GH, North American Study Group. North American Study Group: Experience with urethral stent explantation. *J Urol*. 2003;169:1398-400.
9. Eilson TS, Lemack GE, Dmochowski RR. UroLume stents: Lessons learned. *J Urol*. 2002;167:2477-80.
10. Gelman J, Rodriguez E. One-stage urethral reconstruction for stricture recurrence after urethral stent placement. *J Urol*. 2007;177:188-91.
11. Buckley J, Zinman L. Removal of endoprosthesis with urethral preservation and simultaneous urethral reconstruction. *J Urol*. 2012;188:856-60.