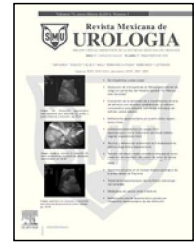




Revista Mexicana de
UROLOGIA

ÓRGANO OFICIAL DE DIFUSIÓN DE LA SOCIEDAD MEXICANA DE UROLOGÍA

www.elsevier.es/uromx



ARTÍCULO ORIGINAL

Ureteroneocistostomía con psoas *Hitch* laparoscópico como tratamiento de fístula ureterovaginal: experiencia inicial

J. A. Zapata-González*, J. B. Camacho-Castro, A. I. Reyna-Bulnes, S. M. García-Sánchez, F. Reyes-Verástegui, L. E. Niño-Ortiz, F. Vázquez-Venegas y A. Ramos-Valdes

Hospital General de Zona N° 1, IMSS, Saltillo, Coah., México

PALABRAS CLAVE

Fístula ureterovaginal; Psoas *Hitch*; Reimplante ureteral laparoscópico; México.

Resumen

Introducción: Múltiples abordajes han sido descritos para la reparación quirúrgica de las fístulas ureterovaginales, incluyendo psoas *Hitch* y *Boari flap*. Con el continuo refinamiento de las técnicas laparoscópicas, los abordajes reconstructivos han pasado de un terreno prácticamente experimental, incluso anecdótico a la práctica habitual.

Objetivo: Presentamos nuestra experiencia inicial con ureteroneocistostomía con psoas *Hitch* laparoscópico, en pacientes que han sido referidos con fístula ureterovaginal.

Material y métodos: Retrospectivamente, identificamos 5 casos de fístula ureterovaginal tratada mediante reimplante ureteral tipo Lich Gregoir y psoas *Hitch* en nuestra Institución, de septiembre de 2010 a julio de 2012. La indicación de la cirugía fue: presencia de fístula ureterovaginal con o sin estenosis de uréter de tercio distal.

Resultados: Las 5 pacientes tuvieron fístula secundaria a histerectomía por enfermedad benigna. La edad promedio fue de 37.2 (rango 34-43) años. A 2 pacientes se les colocó nefrostomía percutánea, previo a la cirugía. A 3 pacientes se les logró colocar catéter doble J. Involucro de la fístula: uréter derecho 2 y uréter izquierdo 3. La media de la longitud de las estenosis fue de: 1.9 (rango 1.4-2.2) cm. Tiempo quirúrgico promedio fue de 174 (rango 160-180) minutos. Sangrado transoperatorio promedio 130 (rango 50-200) mL.

Discusión: El primer reimplante ureteral laparoscópico fue realizado en 1994 por Erlich et al., en un paciente pediátrico. Reddy y Evans publicaron la primera ureteroneocistostomía en 1994, en la población adulta.

Conclusiones: La ureteroneocistostomía laparoscópica es un procedimiento seguro, reproducible, que muestra las ventajas de la cirugía de mínima invasión: rápida recuperación, poca convalecencia, corta estancia hospitalaria, con resultados equiparables a la cirugía abierta.

* Autor para correspondencia: Arístides N° 640, Colonia Cumbres Tercer Sector, Monterrey, N. L., México. Teléfono: (81) 8300 3922. Correo electrónico: contacto@drantoniozapata.com (J. A. Zapata-González).

KEYWORDS

Ureterovaginal fistula;
Psoas hitch;
Laparoscopic ureteral
reimplantation;
Mexico.

Ureteroneocystostomy with laparoscopic psoas hitch as treatment for ureterovaginal fistula: a preliminary experience

Abstract

Background: Numerous approaches have been described for the surgical repair of ureterovaginal fistulas, including the psoas hitch and Boari flap. With the continual refinement of laparoscopic techniques, reconstructive approaches have gone from being practically experimental, to becoming common practice.

Aims: We present herein our preliminary experience in ureteroneocystostomy with laparoscopic psoas hitch in referred patients presenting with ureterovaginal fistula.

Methods: Five cases of ureterovaginal fistula were retrospectively identified that were treated with Lich-Gregoir ureteral reimplantation and psoas hitch within the time frame of September 2010 to July 2012 at our institution. Indication for surgery was: ureterovaginal fistula with or without stricture in the distal third of the ureter.

Results: The 5 patients presented with fistula secondary to hysterectomy for benign disease. Mean age was 37.2 (range: 34-43) years. Percutaneous nephrostomy was placed in 2 patients prior to surgery and double-J catheter placement was achieved in 3 patients. The fistula involved the right ureter in 2 patients and the left ureter in 3. Mean stricture length was 1.9 (range: 1.4-2.2) cm, mean surgery duration was 174 (range: 160-180) min, and estimated blood loss was 130 (range: 50-200) mL.

Discussion: The first laparoscopic ureteral reimplantation was performed in 1994 by Erlich et al. in a pediatric patient. Also in 1994, Reddy and Evans published a report on the first ureteroneocystostomy in the adult population.

Conclusions: Laparoscopic ureteroneocystostomy is a safe procedure with the advantages of minimally invasive surgery: rapid recovery and short convalescence, with similar results to those of open surgery.

0185-4542 © 2014. Revista Mexicana de Urología. Publicado por Elsevier México. Todos los derechos reservados.

Introducción

La Urología Laparoscópica tiene un espectro tan diverso en el manejo de la patología urinaria, abarcando desde técnicas experimentales hasta procedimientos que ya han comprobado su eficacia¹.

Procedimientos ureterales como la pieloplastia, ureterolitotomía, ureterolisis, son ya habitualmente realizados y su eficacia ha sido bien reconocida como técnicas de mínima invasión². Para estenosis ureterales varias opciones de manejo son bien conocidas, sin embargo la longitud, etiología y localización son los factores que determinarán la elección de alguna técnica³. En cuanto a las fistulas ureterovaginales estos mismos factores determinan utilizar alguna técnica³. El daño ureteral es reconocido como una complicación de la cirugía pélvica con un 0.3% a 2% de incidencia, después de la cirugía ginecológica⁴. Aproximadamente el 70% de las pacientes con daño ureteral son identificados en el postoperatorio inmediato por incontinencia total, un pequeño grupo, cerca de un 5% a 10% son reconocidos en el postoperatorio tardío por dolor secundario a hidronefrosis.

Tradicionalmente, la cirugía abierta ha sido la opción para el tratamiento de esta patología. El reimplante ureteral es considerado el manejo electivo. Aunque el manejo endoscópico inicial (cateterización con doble J) se debe intentar en todas las pacientes, algunas veces es exitosa la colocación del catéter doble J, sin embargo, pocas veces es resolutivo⁵. Cuando este procedimiento es fallido y la hidronefrosis es

demostrada, se debe colocar una nefrostomía para salvar la unidad renal.

Presentamos nuestra experiencia inicial con ureteroneocistostomía con psoas *Hitch* laparoscópico, en pacientes que han sido referidos con fistula ureterovaginal.

Material y métodos

Retrospectivamente identificamos 5 casos de fistula ureterovaginal tratados mediante reimplante ureteral tipo Lich Gregoir y psoas *Hitch* por laparoscopia en nuestra Institución. La indicación de la cirugía fue de fistula ureterovaginal con o sin estenosis de uréter de tercio distal.

Todos los procedimientos fueron realizados por el mismo cirujano con experiencia ya en cirugía laparoscópica pélvica.

Se realizó un estudio retrospectivo donde fueron incluidos un total de 5 pacientes, atendidos de septiembre de 2010 a julio de 2012, con el diagnóstico de fistula ureterovaginal. Cuatro pacientes fueron referidos entre una y 7 semanas posteriores a la histerectomía. Una paciente tenía ya 2 años con el diagnóstico. Todos tenían el antecedente de histerectomía abierta secundaria a enfermedad benigna. Todas las pacientes fueron sometidas a procedimientos endourológicos previamente sin éxito. A 2 pacientes se les colocó nefrostomía percutánea (previo intento fallido de colocación de catéter doble J); a 3 pacientes se les logró colocar catéter doble J por mostrar hidronefrosis severa. La evaluación preoperatoria incluyó los estudios que tenemos

al alcance en nuestro hospital: urocultivo, urografía excretora (UE), tomografía (TAC) abdominopélvica simple y contrastada, gammagrama renal, cistograma, cistoscopia, ureteroscopia, pielografía retrógrada (UPG) y en 2 casos pielografía anterógrada (PA).

Todas las fístulas tenían un grado parcial o completo de obliteración del uréter. La longitud del segmento estenótico fue medida con UPG. El promedio fue 1.9 (rango 1.4-2.2) cm (fig. 1).

Técnica

Posición del paciente y acceso: previo al abordaje laparoscópico, en litotomía se realiza cistoscopia diagnóstica. Posteriormente, la paciente se coloca en decúbito supino con Trendelenburg forzado y colocación de sonda Foley, técnica estéril previa al procedimiento. El neumoperitoneo se logra a través de la técnica de Hasson, colocando un trocar de 10 mm para la cámara a nivel de la cicatriz umbilical, usando lente de 0 grados 10 mm, se colocan bajo visión directa 3 puertos, más de 5 mm los laterales a 2-3 cm de la cresta iliaca antero-superior y el tercero a la mitad de una línea imaginaria entre la sínfisis púbica y el trocar umbilical (fig. 2).

Trabajamos sólo con un asistente colocado al lado izquierdo del paciente. Posterior a liberar las adherencias en la cavidad abdominal (presentes en los 5 casos), se inicia la disección del uréter liberándose por arriba del cruce de los vasos ilíacos hasta su entrada a la vejiga. La disección del uréter se realiza de manera gentil para no desvascularizar el tejido sano. El uréter se disecciona distalmente hasta el punto donde es rodeado por tejido cicatrizal. En este punto se secciona y es enviado a Patología para descartar malignidad. El extremo proximal de la estenosis se espatula. La

vejiga es totalmente liberada, observándose completamente abierto el espacio de Retzius. La movilidad de la vejiga que proporciona este paso es suficiente; hasta ahora no ha sido necesario sacrificar algún pedículo vascular para lograr movilidad de la vejiga.

Reconstrucción ureteral: para tomar la decisión de qué técnica de reconstrucción ureteral usar, los parámetros evaluados son: 1) longitud del uréter estenótico y 2) capacidad vesical. En los 5 casos realizamos *psoas Hitch*, y ureteroneocistostomía extravesical tipo Lich Gregoir. Ya liberada la vejiga se dan 2 puntos laterales a la cúpula vesical (capa seromuscular) al *psoas*, lateral al nervio genitofemoral. Posterior a reseca el segmento ureteral estenótico y fibroso, se espatula el extremo distal y es anastomosado a la vejiga mediante puntos separados con sutura Monocryl® SH 3-0 (fig. 3).

La técnica del reimplante es extravesical tipo Lich Gregoir, creando primero un túnel en la seromuscular hasta exponer la mucosa vesical, se dan puntos mucosa vesical a mucosa ureteral y posteriormente, se realiza una detrusorrafia como técnica antirreflujo (fig. 4). En todos los casos se colocó catéter doble J y se instilaron 150 cc de solución a través de la sonda Foley transuretral para verificar fugas. A todas las pacientes se le dejó la sonda transuretral por 7 a 10 días después de la operación. Se retiró el catéter doble J a las 6 semanas. Una gammagrafía renal y/o urografía excretora, se obtuvieron 2 meses después del retiro del catéter doble J para demostrar la permeabilidad. El seguimiento posterior fue a intervalos de 6 meses durante 2 años con ecografía renal, gammagrafía o la urografía intravenosa y cistograma miccional.

Resultados

Las 5 pacientes tuvieron fístula secundaria a histerectomía por enfermedad benigna. Las 5 pacientes tuvieron múltiples

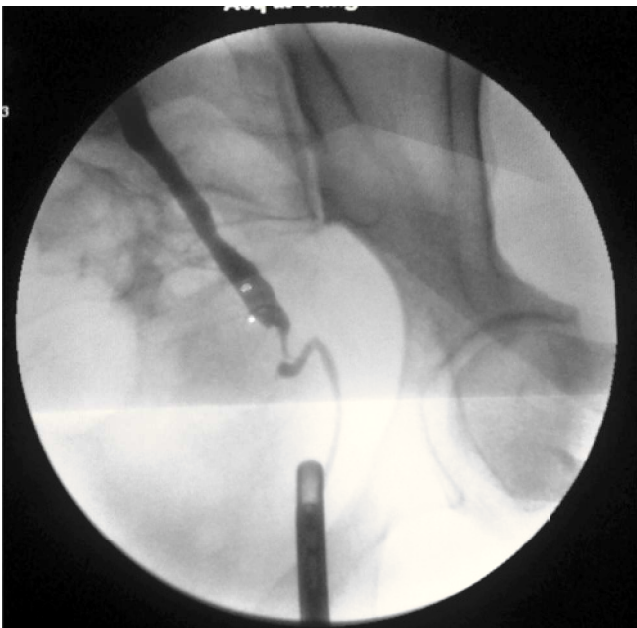


Figura 1 Pielografía anterógrada y retrógrada simultánea, donde se observa fístula ureterovaginal izquierda acompañada de segmento estenótico de 1.4 cm aproximadamente.

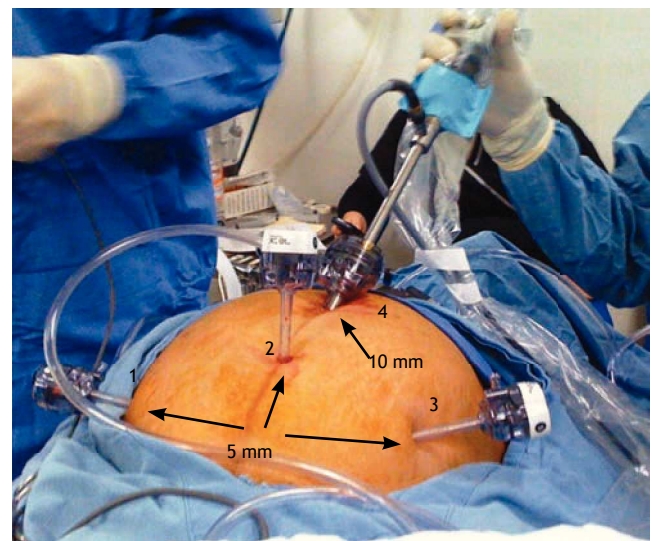


Figura 2 Disposición de trocaries y puertos: se observa trocar de 10 mm transumbilical, trocaries de 5 mm a 2-3 cm de la cresta iliaca anterosuperior, trocar de 5 mm en un punto medio entre la cicatriz umbilical y la sínfisis púbica.

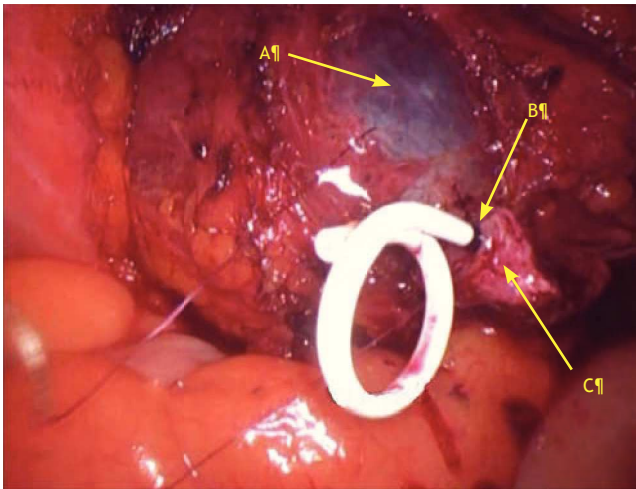


Figura 3 Visión laparoscópica de vejiga y uréter en el momento de realizar la ureteroneocistostomía. A) Mucosa vesical. B) Sutura de vértice posterior mucosa-mucosa. C) Uréter espatulado.

adherencia en la cavidad abdominal por los procedimientos quirúrgicos previos. Todas las fistulas tenían un grado parcial o completo de obliteración del uréter. La longitud del segmento estenótico fue medida con UPG. El promedio fue 1.9 (rango 1.4-2.2) cm.

Los resultados preoperatorios son mostrados en la tabla 1. La edad promedio fue de 37.2 (rango 34-43) años. A 2 pacientes se les colocó nefrostomía percutánea previo a la cirugía (previo intento fallido de colocación de catéter doble J) (fig. 5). A 3 pacientes se les logró colocar catéter doble J. Involucro de la fístula uréter derecho 2 y uréter izquierdo 3. No se presentaron complicaciones mayores. En una paciente portadora de nefrostomía fue necesario reacomodar el catéter doble J, ya que había quedado en el tracto percutáneo, a las 24 horas del postoperatorio. Los resultados transoperatorios y postoperatorios inmediatos son mostrados en la tabla 2. El tiempo quirúrgico promedio fue de 174 (rango 160-180) minutos. El sangrado estimado fue de 130 (rango 50-200) mL. El tiempo promedio de estancia

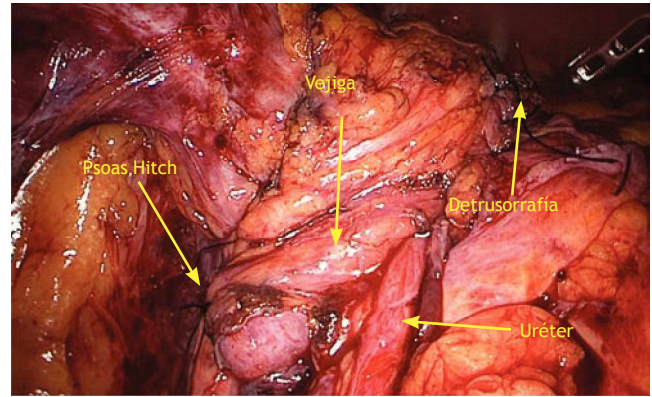


Figura 4 Visión laparoscópica psoas Hitch, y detrusorrafia de la ureteroneocistostomía.

hospitalaria fue 3.2 (rango 3-4) días. El seguimiento promedio para todos los pacientes ha sido mayor a 4 meses. El drenaje fue removido cuando el gasto fue menor a 40 cc. El tiempo promedio para iniciar la ingesta oral fue de 8 horas.

El catéter doble J fue removido a las 6 semanas de postoperatorio. La urografía excretora y/o el gamagrama renal no han mostrado obstrucción en el seguimiento de los 5 pacientes a intervalos de cada 3 meses. El cistograma miccional se realizó inicialmente cada 3 meses. Sólo una paciente mostró reflujo grado II.

Discusión

Las fístulas y estenosis ureterales distales son frecuentemente causadas durante cirugía pélvica, por transección completa y/o daño térmico, ligadura incidental. Las causas no quirúrgicas de estenosis incluyen radiación, trauma penetrante, infección y fibrosis retroperitoneal. La reparación de estas lesiones puede ser cambiante con un espectro de situaciones muy amplio, en donde conocer la longitud y la localización de la lesión es imprescindible para el tratamiento. Otro factor a tomar en cuenta es la fibrosis periureteral^{3,6,7}. El reimplante ureteral en el adulto es

Tabla 1 Características preoperatorias de las pacientes

N° Paciente	Edad*	Tiempo de evolución**	Longitud***	IMC****	Causa de histerectomía	Catéter	Creat preoperatoria/ postoperatoria
1	35	14	1.4 cm	27.1	Embarazo ectópico roto	Catéter	1.1/1.1
2	37	12	2 cm	30.9	Embarazo ectópico roto	Nefrostomía	1.4/1.4
3	37	16	2.1 cm	28.6	Miomatosis uterina	Catéter	0.8/0.9
4	34	15	1.8 cm	31.2	Miomatosis uterina	Nefrostomía	1.3/0.9
5	43	2 años	2.2 cm	37	Miomatosis	Catéter	1.2/1.2

IMC: índice de masa corporal.

* Años. ** Meses. *** Centímetros. ****M₂SC.

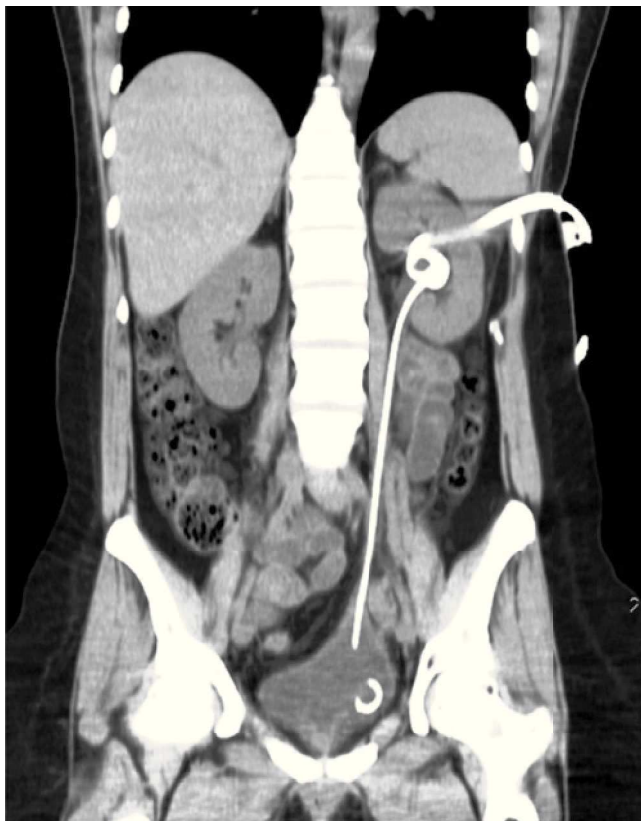

Figura 5 Urotomografía simple corte coronal, se aprecia psoas *Hitch*, catéter doble J y nefrostomía.

frecuentemente realizado por padecimientos que involucren el tercio distal del mismo: trauma, estenosis, fístula⁸⁻¹¹.

Cuando el segmento distal de uréter perdido no es muy largo, se puede realizar reimplante con psoas *Hitch* o con técnica *Boari flap*¹²⁻¹⁴. El primer reimplante ureteral laparoscópico fue realizado en 1994 por Erlich et al., en un paciente pediátrico¹². Reddy y Evans publicaron la primera ureteroneocistostomía en 1994 en la población adulta¹³. Es difícil en el evento agudo valorar la longitud del segmento dañado (fibrótico o estenótico). La mayoría de las veces el daño no se ha autolimitado hasta pasadas algunas semanas. Por lo que de manera estricta, nosotros no operamos a ninguna paciente antes de cumplir por lo menos 10 semanas de postoperatorio de la histerectomía.

Como ya se sabe, la cirugía laparoscópica tiene la ventaja de menos dolor, rápida recuperación y menor convalecencia. En nuestro caso es importante mencionar que la magnificación del campo quirúrgico, hacen que el procedimiento sea más seguro, y quizá con mejores resultados con respecto a la cirugía abierta.

El índice de éxito de la ureteroneocistostomía laparoscópica es de 92% a 98%^{5,8-14}. La cirugía reconstructiva laparoscópica tiene de inconveniente que es demandante, además de que requiere una curva de aprendizaje larga. Hay pocas series que publican la experiencia de algunos centros en cuanto a este procedimiento. El objetivo principal de un reimplante es lograr una anastomosis antirreflujo, sin obstrucción a mediano o largo plazo. El éxito de

este procedimiento ha sido reportado hasta en un 100%⁵. Nosotros preferimos utilizar siempre la técnica psoas *Hitch* en todas las pacientes, para crear una anastomosis libre de tensión; realizamos poca movilización ureteral que conllevaría menor riesgo de desvascularización. No realizamos ningún procedimiento *Boari flap*, porque los segmentos ureterales en todos los casos fueron relativamente cortos (2.1 cm). La curva que realiza el uréter al entrar en la vejiga no se modifica con el vaciamiento vesical.

Un punto importante (como en cualquier otro reimplante) es conservar un radio 1:4, diámetro: longitud del largo del túnel submucoso.

La mayoría de las pacientes tratadas en este reporte están entre la tercera y la cuarta década de la vida. Poca información se conoce sobre el efecto de estos tratamientos (abierto o laparoscópico) en la vida sexual de las pacientes.

Nosotros utilizamos el catéter doble J de manera rutinaria durante el reimplante. Algunas series publicadas omiten colocar catéter doble J, traspolando los mismos criterios que para el reimplante del trasplante renal⁵. La espatulación del uréter, la correcta sutura de la mucosa vesical a la ureteral y la detrusorrafia representan las piedras angulares en la técnica quirúrgica¹⁵⁻¹⁷.

Rassweiler et al. comparó la ureteroneocistostomía abierta con la laparoscópica¹⁸. En su estudio retrospectivo compara la técnica psoas *Hitch* o *Boari flap* laparoscópica contra la técnica abierta, observando 2 pacientes con urinoma. La recurrencia de estenosis se desarrolla típicamente en el primer año del postoperatorio. Aunque nuestro seguimiento es corto, realizaremos una reevaluación de resultados a un plazo mayor.

La adopción de la tecnología robótica para cirugía urológica compleja ha ayudado a sobrellevar muchas de las dificultades técnicas encontradas durante la laparoscopia. En particular, la visión tridimensional y la versatilidad EndoWrist[®] de los movimientos, hacen que la sutura intracorpórea no sea un obstáculo para este procedimiento. Uberoi et al. publicó la primera ureteroneocistostomía robótica con psoas *Hitch*¹⁹. Mientras que Casale et al. ha publicado la serie más grande de reimplantes ureterales extravesicales asistidos por robot²⁰.

Conclusiones

El daño ureteral ocurre entre el 2% al 10% de las operaciones pélvicas rutinarias, y es tan elevado como un 30% en la cirugía pélvica por procesos malignos, siendo los procedimientos abiertos los más involucrados⁴. La ureteroneocistostomía laparoscópica es un procedimiento seguro para el tratamiento de esta patología; es reproducible, muestra las ventajas de la cirugía de mínima invasión: rápida recuperación, poca convalecencia, corta estancia hospitalaria, con resultados equiparables a la cirugía abierta.

Conflicto de intereses

Los autores declaran no tener ningún conflicto de intereses.

Financiamiento

No se recibió patrocinio para llevar a cabo este artículo.

Tabla 2 Características trans y perioperatorias

N° Paciente	Procedimiento	Tiempo Qx*	Sangrado**	Días de estancia	Ingesta oral***	Complicaciones	Resultados	UCG	Dolor Opiáceos
1	Psoas <i>Hitch</i> /reimplante extravesical	160	50 cc	3	1	No	NL	RVU II	No
2	Psoas <i>Hitch</i> /reimplante extravesical	175	150 cc	3	1	No	NL	NL	No
3	Psoas <i>Hitch</i> /reimplante extravesical	175	100 cc	3	1	No	NL	NL	no
4	Psoas <i>Hitch</i> /reimplante extravesical	180	200 cc	3	1	Reacomodar catéter doble J al día siguiente de la cirugía	NL	NL	No
5	Psoas <i>Hitch</i> /reimplante extravesical	160	150 cc	4	2	No	NL	NL	No

* Minutos. ** mL. *** Días.

Bibliografía

1. Yohannes P, Gershbaum D, Rotariu PE, et al. Management of ureteral stricture disease during laparoscopic ureteroneocystostomy. *J Endourol* 2001;15(8):839-843.
2. Gerspach JM, Schulam PG, Kavoussi R. Laparoscopy as applied to the upper urinary tract. AUA update series 2003;XVI.
3. Stroom SB, Franke JJ, Smith JA. Surgery of the ureter 7th ed. In: Walsh PC, Retik AD, Vaughan Jr ED (editors). *Campbell's Urology*. Vol. 3. Philadelphia: WB Saunders; 2003. p. 2327.
4. Ostrzenski A, Radolinski B, Ostrzenska KM. A review of laparoscopic ureteral injury in pelvic surgery. *Obstet Gynecol Surv* 2003;58(12):794-799.
5. Pranjali Modi, Rahul G, Rizvi S. Laparoscopic ureteroneocystostomy and Psoas Hitch post hysterectomy Ureterovaginal Fistula. *J Urol* 2008;180(2):615-617.
6. O'Boyle PJ, Galli EM, Gow JG. The surgical management of tuberculous lower ureteric stricture. *Br J Urol* 1976;48(2):101-105.
7. Rafique M, Arif MH. Management of iatrogenic ureteric injuries associated with gynecological surgery. *Int Urol Nephrol* 2002;34(1):31-35.
8. Atala A, Kavoussi L, Goldstein DS, et al. Laparoscopic correction of vesicoureteral reflux. *J Urol* 1993;150(2 Pt 2):748-751.
9. Lakshmanan Y, Fung LC. Laparoscopic extravesical ureteral reimplantation for vesicoureteral reflux: Recent technical advances. *J Endourol* 2000;14:589-593.
10. Nezhat C, Nezhat F. Laparoscopic repair of ureter resected during operative laparoscopy. *Obstet Gynecol* 1992;80(3 Pt 2):543-544.
11. Fergany A, Gill IS, Abdel-Samee A, et al. Laparoscopic bladder flap ureteral reimplantation: survival porcine study. *J Urol* 2001;166(5):1920-1923.
12. Ehrlich RM, Gershman A, Fuchs G. Laparoscopic vesicoureteroplasty in children: Initial case reports. *Urology* 1994;43(2):255-261.
13. Reddy PK, Evans RM. Laparoscopic ureteroneocystostomy. *J Urol* 1994;152(6 Pt 1):2057-2059.
14. Castillo OA, Litvak JP, Kerkebe M, et al. Early experience with laparoscopic boari flap at a single institution. *J Urol* 2005;173(3):862-865.
15. Laguna MP, Schreuders LC, Rassweiler JJ, et al. Development of laparoscopic surgery and training facilities in Europe: results of survey of the European Society of Uro-Technology (ESUT). *Eur Urol* 2005;47(3):346-351.
16. Png JC, and Chapple CR. Principles of ureteric reconstruction. *Curr Opin Urol* 2000;10(3):207-212.
17. Stief CG, Jonas U, Petry KU, et al. Ureteric reconstruction. *BJU Int* 2003;91(2):138-142.
18. Rassweiler JJ. Ureteral reimplantation for management of ureteral strictures: a retrospective comparison of laparoscopic and open techniques. *Eur Urol* 2007;51(2):512-522.
19. Uberoi J, Harnisch B, Sethi AS, et al. Robot-assisted laparoscopic distal ureterectomy and ureteral reimplantation with psoas hitch. *J Endourol* 2007;21(4):368-373.
20. Casale P, Patel RP, Kolon TF. Nerve sparing robotic extravesical ureteral reimplantation. *J Urol* 2008;179(5):1987-1989.