

Observaciones Clínicas

Taquicardia ventricular en paciente sin cardiopatía estructural aparente

Ariana González-García*, Laura Pérez-Gómez, Juan Acosta-Martínez y Alonso Pedrote-Martínez

Servicio de Cardiología, Hospital Universitario Virgen del Rocío, Sevilla, España

INFORMACIÓN DEL ARTÍCULO

Historia del artículo:

Recibido el 10 de mayo de 2017

Aceptado el 13 de junio de 2017

On-line el 5 de julio de 2017

Palabras clave:

Sarcoidosis cardiaca

Taquicardia ventricular

Cardiorresonancia magnética

Tomografía por emisión de positrones

Keywords:

Cardiac sarcoidosis

Ventricular tachycardia

Cardiac magnetic resonance

Positron emission tomography

RESUMEN

Una paciente de 59 años es remitida a nuestro centro para estudio electrofisiológico por una taquicardia de QRS ancho, hemodinámicamente bien tolerada. Se indujeron 2 taquicardias ventriculares, siendo los hallazgos en la resonancia magnética cardiaca y la tomografía por emisión de positrones/TC con ^{18}F -fluorodesoxiglucosa compatibles con una sarcoidosis cardiaca aislada. Con este caso queremos resaltar la importancia de las técnicas de imagen en el diagnóstico de certeza de taquicardias ventriculares sin cardiopatía estructural aparente.

© 2017 SAC. Publicado por Elsevier España, S.L.U. Todos los derechos reservados.

Ventricular tachycardia in a patient without apparent structural heart disease

A B S T R A C T

A 59 years-old female is referred to our center for an electrophysiological study because of well tolerated wide QRS tachycardia. Two ventricular tachycardias were diagnosed. The findings in cardiac magnetic resonance and ^{18}F -fluorodeoxyglucose positron emission tomography/CT were considered compatible with isolated cardiac sarcoidosis. With this case, we want to highlight the key role of imaging techniques in the diagnosis of ventricular tachycardias without apparent structural heart disease.

© 2017 SAC. Published by Elsevier España, S.L.U. All rights reserved.

Mujer de 59 años con antecedentes de hipertensión arterial, diabetes mellitus tipo 2, dislipemia e hipotiroidismo. Además, padece una artritis psoriásica grave tratada con deflazacort y etanercept. Es derivada a nuestro centro para estudio

electrofisiológico por taquicardia regular de QRS ancho, bien tolerada clínica y hemodinámicamente, con sospecha de origen supraventricular y conducción aberrante, sin cardiopatía estructural aparente. El electrocardiograma basal con ritmo

* Autor para correspondencia.

Correo electrónico: arianagonzalvez@gmail.com (A. González-García).

<https://doi.org/10.1016/j.carcor.2017.06.002>

1889-898X/© 2017 SAC. Publicado por Elsevier España, S.L.U. Todos los derechos reservados.

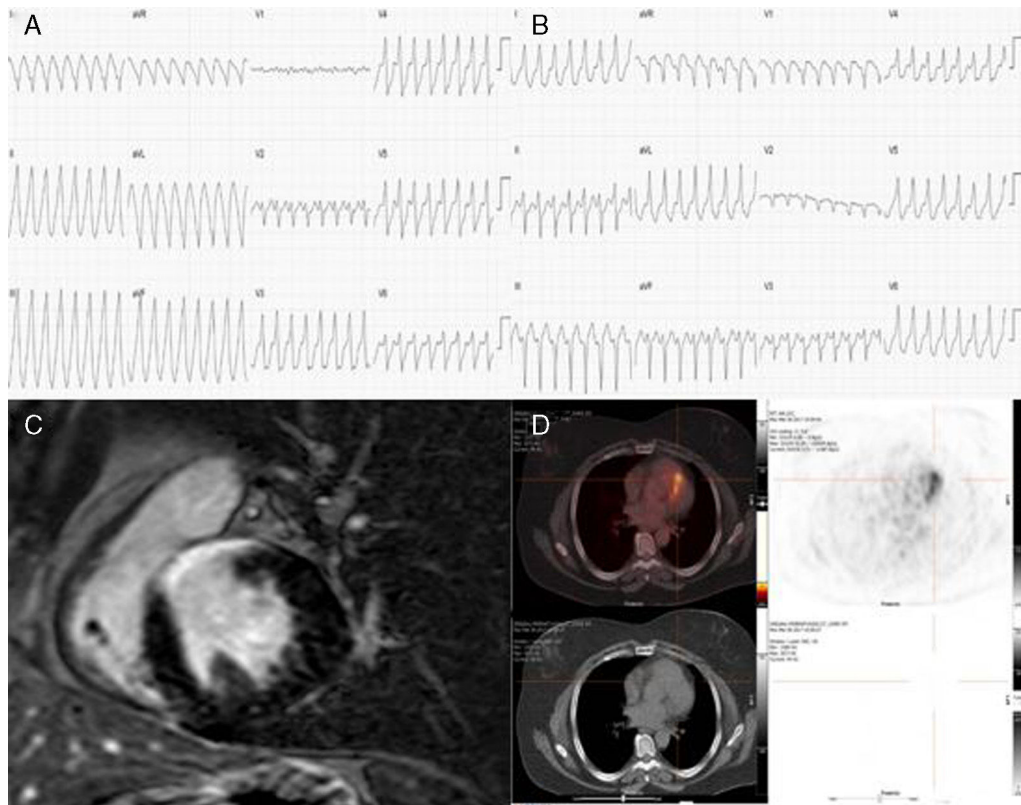


Figura 1 – A) TV1: TV con longitud de ciclo de 290 ms, morfología de bloqueo de rama izquierda (QRS 180 ms), eje inferior derecho y disociación VA. B) TV2: TV con longitud de ciclo de 280 ms, morfología de bloqueo de rama izquierda (QRS 120 ms), eje superior izquierdo y disociación VA. C) Secuencias de realce tardío con gadolinio en la CRM. D) Hiper captación con ^{18}F -FDG de PET/TC toracoabdominal.

sinusal, bloqueo auriculoventricular de primer grado (PR de 210 ms) y bloqueo incompleto de rama izquierda (QRS 110 ms). Con trenes de estímulos e infusión de isoproterenol se inducen 2 taquicardias ventriculares (TV): TV1 con longitud de ciclo de 290 ms, morfología de bloqueo de rama izquierda (QRS 180 ms), eje inferior derecho y disociación VA (fig. 1A) y TV2 con longitud de ciclo de 280 ms, morfología de bloqueo de rama izquierda (QRS 120 ms), eje superior izquierdo y disociación VA (fig. 1B), esta última idéntica a la taquicardia clínica. Ambas TV ceden de manera espontánea. Estos datos son compatibles con TV de posible mecanismo automático o actividad *triggered* en relación a una cardiopatía estructural aún no identificada, por lo que se decide finalizar el estudio.

Un ecocardiograma muestra un movimiento septal asincrónico con aquinesia y discreto adelgazamiento anteroseptal basal y fracción de eyección del ventrículo izquierdo del 55%. Se descarta enfermedad arterial coronaria mediante una angiografía coronaria. Se realiza cardiorresonancia magnética (CRM) evidenciándose en las secuencias de realce tardío con gadolinio captación transmural a nivel anteroseptal basal y medio y en el segmento inferior basal (fig. 1C). La localización de una distribución no coronaria de la cicatriz en la CRM, nos planteó el diagnóstico diferencial entre entidades como la miocardiopatía arritmogénica, la miocarditis o la sarcoidosis cardíaca (SC). La falta de otros criterios asociados de miocardiopatía arritmogénica, tanto de imagen como electrocardiográficos, y la ausencia de antecedentes de miocarditis

nos hicieron profundizar en la sospecha diagnóstica de SC. Se realiza una tomografía con emisión de positrones/TC con ^{18}F -fluorodesoxiglucosa (^{18}F -FDG PET/TC) de tórax y abdomen (tras retirada de corticoides prescritos por la artritis psoriásica) que muestra hiper captación cardíaca de carácter parcheado a nivel del *septum* en su porción más anterior y en la región basal de la cara inferoseptal (fig. 1D), sin captación en otros órganos. Estos hallazgos se consideraron compatibles con el diagnóstico de una posible SC. Se descartó cualquier tipo de afectación extracardiaca mediante tomografía computarizada de tórax de alta resolución. No se realizó biopsia cardíaca.

Ante la presencia de TV en contexto de SC se decide implante de desfibrilador bicameral en prevención secundaria y se modifica tratamiento inmunosupresor a infliximab.

Discusión

La sarcoidosis es una enfermedad multisistémica de causa desconocida que se caracteriza histológicamente por granulomas no caseosos¹. La prevalencia clásica de afectación cardíaca en la sarcoidosis sistémica es de un 2-5%. Sin embargo, los estudios de autopsia y las nuevas técnicas de imagen han puesto de manifiesto una prevalencia mucho mayor a la descrita². Las manifestaciones pueden ser trastornos graves de la conducción cardíaca, arritmias ventriculares complejas y miocardiopatía dilatada³. Una biopsia cardíaca

positiva en la que se aprecien granulomas no caseosos es diagnóstica, sin embargo, su sensibilidad es menor al 25%⁴. En nuestro caso, la existencia de 2 TV orientó hacia una cardiopatía estructural no diagnosticada y las técnicas de imagen resultaron fundamentales para llegar al diagnóstico de sospecha de SC. Aunque la confirmación histológica hubiese sido deseable, dada la baja rentabilidad de la biopsia, la localización septal de la cicatriz y la buena evolución con el tratamiento se descartó su realización.

Responsabilidades éticas

Protección de personas y animales. Los autores declaran que para esta investigación no se han realizado experimentos en seres humanos ni en animales.

Confidencialidad de los datos. Los autores declaran que han seguido los protocolos de su centro de trabajo sobre la publicación de datos de pacientes.

Derecho a la privacidad y consentimiento informado. Los autores han obtenido el consentimiento informado de

los pacientes y/o sujetos referidos en el artículo. Este documento obra en poder del autor de correspondencia.

Conflicto de intereses

Ninguno de los autores declara conflicto de intereses en este manuscrito.

BIBLIOGRAFÍA

1. Hultén E, Aslam S, Osborne M, et al. Cardiac sarcoidosis-state of the art review. *Cardiovasc Diagn Ther.* 2016;6:50–63.
2. Kandolin R, Lehtonen J, Airaksinen J, et al. Cardiac sarcoidosis: Epidemiology, characteristics and outcome over 25 years in a nationwide study. *Circulation.* 2015;131:624–32.
3. Kusano KF, Satomi K. Diagnosis and treatment of cardiac sarcoidosis. *Heart.* 2016;102:184–90.
4. Birnie DH, Sauer WH, Bogun F, et al. HRS expert consensus statement on the diagnosis and management of arrhythmias associated with cardiac sarcoidosis. *Heart Rhythm.* 2014;11:1305–23.