



Preguntas y respuestas

El electrocardiograma en las miocardiopatías: las innovaciones no deben hacernos prescindir del conocimiento previo

The electrocardiogram in the cardiomyopathies: The innovations should not lead us to put the prior knowledge aside

Miriam Auxiliadora Martín Toro^a, Manuel Santiago Herruzo Rojas^b
y Eduardo Vázquez Ruiz de Castroviejo^{a,*}

^a Unidad de Gestión Clínica de Cardiología, Complejo Hospitalario de Jaén, Jaén, España

^b Unidad de Cardiología, Hospital Comarcal Santa Ana, Motril, Granada, España

INFORMACIÓN DEL ARTÍCULO

Historia del artículo:

Recibido el 15 de marzo de 2017

Aceptado el 18 de abril de 2017

On-line el 30 de mayo de 2017

Introducción

El desarrollo tecnológico ha modificado la forma de vivir en las sociedades avanzadas. En el campo de la medicina ha condicionado el diagnóstico médico y ha supuesto posibilidades impensables hace no muchos años; sin embargo, un uso no racional del mismo puede conducir a despreciar conocimientos previos bien establecidos y, paradójicamente, a generar zonas de ignorancia.

Dentro de la cardiología, la irrupción de las técnicas de imagen ha supuesto un avance extraordinario en el diagnóstico y enfoque terapéutico de las cardiopatías que ha llevado, en algunas circunstancias, a condicionar una dependencia exclu-

siva de la figura del *subespecialista* y a excluir las aportaciones que técnicas clásicas, de fácil acceso y escaso coste, pueden aportar todavía en el manejo de las enfermedades del corazón.

El electrocardiograma (ECG) ha sido una herramienta de primer nivel en el diagnóstico y conocimiento de las cardiopatías desde hace más de un siglo, que ha sufrido pocos cambios en la forma de realizar el registro. En el momento actual continúa siendo insustituible en el estudio de las arritmias cardíacas, trastornos de conducción, diagnóstico de canalopatías y determinados aspectos de la cardiopatía isquémica. Sin embargo, su papel en el diagnóstico de las miocardiopatías y crecimiento de cavidades en general ha quedado relegado a un segundo plano y ha sido oscurecido por la información que hoy día podemos obtener por diferentes técnicas de imagen cuya espectacular evolución en los últimos años ha hecho que haya

* Autor para correspondencia.

Correos electrónicos: vazquez89@arrakis.es, evrcastro@gmail.com (E. Vázquez Ruiz de Castroviejo).

<http://dx.doi.org/10.1016/j.carcor.2017.04.003>

1889-898X/© 2017 SAC. Publicado por Elsevier España, S.L.U. Todos los derechos reservados.

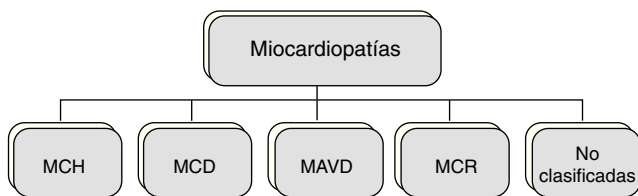


Figura 1 – Clasificación clásica en grandes grupos de las miocardiopatías según un documento de posicionamiento de la Sociedad Europea de Cardiología publicado en 2008.

MAVD: miocardiopatía arritmogénica del ventrículo derecho; MCD: miocardiopatía dilatada; MCH: miocardiopatía hipertrófica; MCR: miocardiopatía restrictiva.

Fuente: Elliot et al.²

quien pueda interpretar que su papel en este contexto clínico sea actualmente intrascendente. Un reflejo de esta situación es el hecho de que en los 2 primeros años de la presente década ningún artículo relacionado con el ECG ha sido incluido en los artículos más citados, considerando como tales aquellos que cuentan con un número de citas superior a 100¹.

Creemos, sin embargo, que aun siendo conscientes de sus limitaciones, el análisis detenido de los registros no solo puede ser una herramienta de utilidad en el manejo de estas entidades sino que, en circunstancias específicas, continúa siendo imprescindible.

Un aspecto importante desde una perspectiva de salud pública, que es gestionada por sistemas sanitarios con recursos limitados, es el papel que una técnica de tan reducido coste y tan alta disponibilidad en cualquier nivel asistencial puede ofrecer en el cribado de enfermedades del miocardio en grandes grupos poblacionales.

En este artículo pretendemos resaltar los hallazgos recientes y más relevantes del ECG que facilitan el diagnóstico o manejo de pacientes con miocardiopatías en sus distintas formas clínicas de presentación siguiendo, para efectos prácticos, la clasificación clásica de la Sociedad Europea de Cardiología² que se muestra en la figura 1 comenzando con un comentario sobre el papel del ECG en el cribado de estas enfermedades.

El electrocardiograma en la detección de enfermedades miocárdicas en grandes grupos poblacionales

En las sociedades desarrolladas, la realización de un registro electrocardiográfico se ha convertido en una práctica frecuente en el ámbito laboral y en la valoración de los individuos que pretenden realizar una intensa actividad deportiva. Al margen de poder detectar alteraciones evidentes que orientan hacia la presencia de enfermedades establecidas asintomáticas, existen alteraciones más sutiles que han mostrado su utilidad como predictores precoces.

La presencia de una onda T negativa en derivaciones de V1 a V3 es un hallazgo común en niños y adolescentes, estando presente también entre el 0,1 y el 3% de los individuos aparentemente sanos. Sin embargo, la presencia de este hallazgo puede ser atribuible a la aparición de alteraciones

estructurales tales como la miocardiopatía arritmogénica de ventrículo derecho (MAVD). En un estudio finlandés³, los individuos con ondas T negativas en derivaciones distintas a V1-V3 presentaron en un seguimiento a largo plazo un significativo incremento del riesgo de hospitalización como consecuencia de insuficiencia cardíaca o enfermedad coronaria.

En otras ocasiones, la presencia de ondas T invertidas y profundas se ha mostrado como el único marcador de eventos adversos o diagnóstico de miocardiopatía en el seguimiento, tal y como ocurrió en un grupo de atletas italianos que presentaban este hallazgo y en los que se descartó la presencia de cardiopatía estructural tras una valoración cardiológica exhaustiva con técnicas de imagen⁴.

El electrocardiograma en la miocardiopatía hipertrófica (MCH)

El ECG constituye un sensible test diagnóstico de la miocardiopatía hipertrófica (MCH). Solo un 5-10% de los pacientes presentan un registro normal. Las anomalías incluyen alteraciones de la onda P, ondas Q prominentes habitualmente en derivaciones inferiores y laterales, alteraciones de la repolarización y desviación del eje del QRS a la izquierda.

En ocasiones, ondas T negativas prominentes en derivaciones inferiores pueden indicar variantes de hipertrofia medioventricular o apical de la MCH.

Un aspecto importante es el valor pronóstico que pueden tener las alteraciones electrocardiográficas en esta entidad clínica; los individuos con diagnóstico de MCH y ECG normal muestran un fenotipo con evolución más favorable.

Por otro lado, constituye un sensible —aunque no específico— marcador temprano de la enfermedad en familiares.

El electrocardiograma en la miocardiopatía dilatada (MCD)

En 1982, Goldberger describió una tríada electrocardiográfica (SV1 o SV2 + RV5 o RV6 > 3,5 mV; duración de la amplitud total del QRS en cada derivación de los miembros < 0,8 mV y relación R/S en derivación V4 < 1) que mostró una sensibilidad del 70% y una especificidad superior al 90% para el diagnóstico de la disfunción ventricular izquierda severa. Estudios posteriores han cuestionado la fiabilidad de estos datos al validarlos con técnicas de imagen muy precisas. En líneas generales, los pacientes con MCD pueden mostrar hallazgos ECG inespecíficos como anomalías del segmento ST y la onda T y arritmias supraventriculares y ventriculares, así como alteraciones sugerentes de cada una de las posibles etiologías causantes. La enfermedad infiltrativa como causa de MCD, además de afectación miocárdica, puede presentar daño en el tejido de conducción, lo que se traduce en el ECG en bloqueo auriculoventricular (AV) de grado variable. En pacientes con clínica cardíaca de sarcoidosis es común el hallazgo de bloqueo AV completo ocurriendo a edades más tempranas que en los pacientes con bloqueo completo atribuible a otras causas, por lo que en pacientes jóvenes con bloqueo AV completo debe descartarse la

Tabla 1 – Criterios electrocardiográficos mayores y menores para el diagnóstico de miocardiopatía arritmogénica de ventrículo derecho según Task-Force International Criteria⁵

Categoría	Criterio mayor	Criterio menor
Alteraciones de la repolarización	Onda T invertida en precordiales derechas (V1 a V3) en mayores de 14 años, en ausencia de BCRDHH	Onda T invertida en V1 y V2 en pacientes mayores de 14 años, en ausencia de BCRDHH u onda T invertida de V1 a V4 en mayores de 14 años en presencia de BCRDHH
Alteraciones en la despolarización y conducción	Onda Épsilon (señal de baja amplitud reproducible del final del QRS al inicio de la T) en precordiales derecha (V1, V2 y V3)	1) Potenciales tardíos en ECG de promediación de señales y al menos uno de los siguientes parámetros en ausencia de QRS > 110 ms en ECG estándar: –Duración del QRS > 114 ms –Duración del QRS terminal > 38 ms –Media cuadrática de los últimos 40 ms $\leq 20 \mu V$ 2) Duración del complejo QRS terminal ≥ 55 ms, medido desde el nadir de S hasta el final del QRS, incluyendo R' en V1, V2 o V3 en ausencia de BCRDHH
Arritmias	TV sostenida o no sostenida con morfología de BCRIHH y eje superior	1) TV sostenida o no sostenida con morfología de TSVD (BCRIHH y eje inferior) 2) Más de 500 EV en Holter de 24 h

BCRDHH: bloqueo completo de rama derecha del haz de His; BCRIHH: bloqueo completo de rama izquierda del haz de His; EV: extrasístoles ventriculares; ms: milisegundos; TSVD: tracto de salida de ventrículo derecho; TV: taquicardia ventricular.

posibilidad de esta cardiopatía estructural, poco frecuente en nuestro medio, antes de indicar la estimulación eléctrica definitiva.

En nuestra opinión, el aspecto más relevante en el momento actual del papel del ECG en el manejo del paciente con MCD es la morfología y duración del QRS como criterio determinante para establecer la indicación de resincronización cardiaca en los pacientes con disfunción ventricular severa. Ninguna de las sofisticadas técnicas de imagen de las que hoy día disponemos ha podido ofrecer hasta ahora mejor criterio predictor de una respuesta favorable a la terapia de resincronización cardiaca que un patrón de bloqueo de rama izquierda con anchura de QRS > 150 ms.

El electrocardiograma en la miocardiopatía arritmogénica de ventrículo derecho (MAVD)

El diagnóstico de esta entidad clínica continúa constituyendo un reto. A las dificultades para establecer la estructura y función del ventrículo derecho con las técnicas de imagen se añaden las múltiples causas de las arritmias que tienen un sustrato anatómico en el ventrículo derecho y los resultados en ocasiones desconcertantes de los estudios genéticos. Las alteraciones electrocardiográficas, a pesar de su baja sensibilidad, continúan siendo una herramienta diagnóstica imprescindible y así se recogen en los documentos de expertos en los que el ECG es clave y sus alteraciones han sido incluidas dentro de los nuevos criterios modificados del año 2010⁵.

Los criterios electrocardiográficos que se incluyen en la [tabla 1](#) unidos a criterios clínicos, hallazgos en técnicas de imagen o de caracterización tisular son la base del diagnóstico de esta compleja enfermedad. La presencia de 2 criterios mayores, uno mayor y 2 menores, o 4 menores de las distintas categorías, se considera diagnóstico definitivo de la

enfermedad. El diagnóstico se establece como *borderline* ante un criterio mayor y uno menor, o 3 criterios menores, y como posible si el paciente tiene un criterio mayor y 2 menores.

El electrocardiograma en las miocardiopatías restrictivas y en otros patrones clínicos de miocardiopatías

En la amiloidosis cardiaca el principal hallazgo característico consiste en bajo voltaje generalizado (presente en un 50% de los pacientes con este tipo de enfermedad). Otros hallazgos descritos son patrón de pseudoinfarto en precordiales, presencia de fibrilación auricular (FA) y anomalías de la conducción AV.

En la miocardiopatía de estrés, o síndrome de Tako-Tsubo, se han descrito alteraciones electrocardiográficas que pueden ser de utilidad a la hora de establecer diferencias de esta entidad con los síndromes coronarios agudos secundarios a ateromatosis coronaria con los cuales comparte similitudes clínicas. Una infradesnivelación del segmento PR, habitualmente presente en fases precoces de la pericarditis aguda, ha sido descrita también en el síndrome de Tako-Tsubo; la amplitud del QRS desciende durante la fase aguda y su recuperación es paralela con la normalización de los marcadores de daño miocárdico y recuperación de la fracción de eyección, habiéndose estimado que una recuperación superior al 20% respecto a los niveles de ingreso puede predecir una recuperación completa de la función ventricular; las ondas Q son infrecuentes y cuando existen desaparecen en la fase subaguda seguida de la reaparición de la onda R; la inversión de la onda T está presente en gran número de derivaciones y no está limitada al territorio de una coronaria, habiéndose descrito también diferencias raciales en los patrones electrocardiográficos de esta entidad (la supradesnivelación de ST es más habitual en

Tabla 2 – Anomalías electrocardiográficas sugestivas de diagnósticos específicos o variantes morfológicas

Hallazgos	Comentarios
PR corto/Preexcitación	La preexcitación es un hallazgo común en enfermedades por depósito (Pompe, PRKAG2 y Danon) y enfermedades mitocondriales (MELAS, MERF). Un PR corto en ausencia de preexcitación se puede observar en la enfermedad de Anderson-Fabry
Bloqueo AV	Un retraso progresivo de la conducción AV es común en enfermedades mitocondriales, algunas enfermedades por depósito (incluyendo la enfermedad de Anderson-Fabry), amiloidosis, desminopatías y pacientes con mutaciones en PRKAG2
Hipertrofia VI extrema (Sokolow score ≥ 50)	Voltaje de QRS extremadamente grande es típico de enfermedades por depósito, como la enfermedad de Pompe y Danon, pero puede ser causado únicamente por preexcitación aislada
Bajo voltaje del QRS (o voltajes normales a pesar de hipertrofia VI)	Bajo voltaje en el QRS en ausencia de derrame pericárdico, obesidad y enfermedad pulmonar son raros en la MCH (limitándose a etapas finales de la enfermedad), pero se encuentra en más del 50% de los pacientes con AL amiloidosis y en el 20% de TTR amiloidosis. Al diagnóstico diferencial entre MCH y amiloidosis nos ayuda la medida del ratio entre el voltaje del QRS y el grosor parietal
Desviación extrema superior del eje del QRS (Noroeste)	Observado en pacientes con síndrome de Noonan que presentan hipertrofia basal severa, extendida a TSVD
Ondas T negativas gigantes (> 10 mm)	Las ondas T invertidas gigantes en precordiales y/o derivaciones inferolaterales sugieren afectación del ápex de VI
Ondas Q patológicas (≥ 40 ms en duración y/o $\geq 25\%$ de la onda R en profundidad y/o ≥ 3 mm en profundidad en al menos 2 derivaciones contiguas, excepto aVR)	Ondas Q anormalmente profundas en derivaciones inferolaterales, normalmente con onda T positiva, se asocian con una distribución asimétrica de hipertrofia de VI. Ondas Q de una duración anormal se asocian con áreas de fibrosis
Elevación cóncava del segmento ST en derivaciones laterales	Algunos pacientes con hipertrofia apical o distal pueden presentar pequeños aneurismas apicales, algunas veces asociados con cicatrices miocárdicas. Eso solo puede ser detectable en la CRM, ventriculografía o ecocardiografía de contraste, y están asociados ocasionalmente con elevación cóncava del ST en derivaciones laterales

AL: cadenas ligeras; AV: auriculoventricular; CRM: cardiorensonancia magnética; MCH: miocardiopatía hipertrófica; MELAS: encefalopatía mitocondrial, acidosis láctica y episodios similares a ictus; MERF: epilepsia mioclónica con fibras rojas rasgadas; PRKAG2: subunidad gamma-2 de proteína quinasa de adenosina monofosfato activada; TSVD: tracto de salida del ventrículo derecho; TTR: transtirretina; VI: ventrículo izquierdo.
Fuente: Corrado et al.⁶

asiáticos y la depresión de ST e inversión de onda T es más frecuente en caucásicos). Todos estos hallazgos, que pueden constituir una ayuda en el manejo de los pacientes con síndrome de Tako-Tsubo, no nos deben dejar de reconocer que en el momento actual la angiografía coronaria es la herramienta determinante en el diagnóstico de esta entidad⁷.

La miocardiopatía no compactada es una entidad con una amplia variabilidad en su presentación clínica, que abarca desde formas asintomáticas hasta presencia de insuficiencia cardiaca, arritmias o tromboembolismos. Las alteraciones electrocardiográficas están presentes en la mayoría de los casos, habiéndose descrito alteraciones inespecíficas en el segmento ST y onda T, mayor voltaje y duración del QRS respecto a grupo control y mayor porcentaje de desviación a la izquierda del eje del QRS en el plano frontal. La duración del intervalo QT corregido está habitualmente prolongada y su mayor duración se ha relacionado con la presencia de síntomas de insuficiencia cardiaca⁸.

En el caso de las miocarditis, el ECG puede también constituir una ayuda en el manejo clínico de estos pacientes. Una duración del QRS superior a 120 ms predice alto riesgo de muerte o necesidad de trasplante y un bajo voltaje en ausencia de una enfermedad infiltrativa y en presencia de paredes de ventrículo izquierdo engrosadas puede ser indicativo de edema miocárdico.

Señalaremos por último algunas alteraciones electrocardiográficas, detalladas en la guía sobre diagnóstico y manejo de la MCH de la Sociedad Europea de Cardiología del año 2014,

que sugieren diagnósticos específicos o variables morfológicas y que se muestran en la [tabla 2⁶](#).

Concluimos insistiendo en que las importantes aportaciones que las técnicas de imagen han supuesto en el diagnóstico y enfoque terapéutico de las miocardiopatías no deben hacernos ignorar el papel que el ECG continúa representando en el manejo de estas enfermedades, suministrando en algunas ocasiones información que no ha podido ser reemplazada y en otras muchas constituyendo una ayuda complementaria que no debería despreciarse cuando nos enfrentamos a enfermedades de alta complejidad y, en la mayoría de las ocasiones, con un pronóstico desfavorable.

Responsabilidades éticas

Protección de personas y animales. Los autores declaran que para esta investigación no se han realizado experimentos en seres humanos ni en animales.

Confidencialidad de los datos. Los autores declaran que han seguido los protocolos de su centro de trabajo sobre la publicación de datos de pacientes.

Derecho a la privacidad y consentimiento informado. Los autores declaran que en este artículo no aparecen datos de pacientes.

Conflicto de intereses

Los autores declaran no tener conflicto de intereses.

BIBLIOGRAFÍA

1. Yang X, Gu J, Hong Yan H, et al. The highly-cited electrocardiogram-related articles in science citation index expanded: Characteristics and hotspots. *J Electrocardiol.* 2014;47:738-44.
2. Elliott P, Andersson B, Arbustini E, et al. Classification of the cardiomyopathies: A position statement from the European Society of Cardiology Working Group on Myocardial and Pericardial Diseases. *Eur Heart J.* 2008;29:270-6.
3. Aro Al MD, Anttonen O, Tikkanen JT, et al. Prevalence and prognostic significance of T-Wave inversions in right precordial leads of a 12-lead electrocardiogram in the middle-aged subjects. *Circulation.* 2012;125:2572-7.
4. Pelliccia A, di Paolo FM, Quattrini FM, et al. Outcomes in athletes with marked ECG repolarization abnormalities. *N Engl J Med.* 2008;358:152-61.
5. Elliott PM, Anastasakis A, Borger, et al. 2014 Guidelines on diagnosis and management of hypertrophic cardiomyopathy: The Task Force for the Diagnosis and Management of Hypertrophic Cardiomyopathy of the European Society of Cardiology. *Eur Heart J.* 2014;35:2733-79.
6. Corrado D, Link MS, Calkins H. Arrhythmogenic right ventricular cardiomyopathy. *N Engl J Med.* 2017;376:61-72.
7. Guerra F, Giannini I, Capucci A. The ECG in the differential diagnosis between takotsubo cardiomyopathy and acute coronary syndrome. *Expert Rev Cardiovasc Ther.* 2017;15:137-44.
8. Gallardo-Sánchez I, Jiménez-Jáimez J, Oyonarte-Ramírez JM, et al. Valor diagnóstico y pronóstico del electrocardiograma en la miocardiopatía no compactada. *Cardiocre.* 2015;50:162-7.