



Observaciones clínicas

Infección de endoprótesis aórtica por *Streptococcus constellatus*

Francisco Manresa-Manresa^{a,*}, María Alcázar Iribarren-Marín^b
y Francisco Tadeo Gómez-Ruiz^a

^a Unidad de Angiología y Cirugía Vascular, Hospital Universitario Virgen del Rocío, Sevilla, España

^b Unidad de Diagnóstico por la Imagen, Hospital Universitario Virgen del Rocío, Sevilla, España

INFORMACIÓN DEL ARTÍCULO

Historia del artículo:

Recibido el 12 de febrero de 2014

Aceptado el 24 de julio de 2014

On-line el 23 de octubre de 2014

Palabras clave:

Streptococcus constellatus

Endoprótesis

Infección

Keywords:

Streptococcus constellatus

Stent-graft

Infection

RESUMEN

Presentamos el caso de un paciente de 82 años intervenido mediante cirugía endovascular de aneurisma de aorta abdominal, que a los 9 meses de la cirugía presenta cuadro de dolor abdominal irradiado a miembro inferior izquierdo, evolucionando a cuadro de hipotensión, dolor dorsolumbar, anemia y sudoración. La angio-TC muestra infección con rotura del segmento proximal de la endoprótesis y pseudoaneurisma de la aorta nativa; en el hemocultivo se aisló *Streptococcus constellatus*.

© 2014 SAC. Publicado por Elsevier España, S.L.U. Todos los derechos reservados.

***Streptococcus constellatus* aortic stent-graft infection**

A B S T R A C T

We report the case of a patient of 82 years intervened by endovascular surgery abdominal aortic aneurysm, who 9 months after surgery presents abdominal pain radiating to the left leg that develops hypotension, back lumbar pain, anemia and sweating. CT angiography shows stent-graft infection with rupture of proximal stent-graft segment and pseudoaneurysm of the native aorta. *Streptococcus constellatus* was isolated at blood culture.

© 2014 SAC. Published by Elsevier España, S.L.U. All rights reserved.

Introducción

La infección de una endoprótesis después de reparación endovascular del aneurisma de aorta abdominal (AAA),

aunque poco frecuente (0,43-1,17%), constituye una complicación seria con consecuencias potencialmente devastadoras¹. El agente etiológico surge, en la mayoría de los casos, por contaminantes de la piel, particularmente *Staphylococcus aureus* y *Staphylococcus epidermidis*, habiéndose descrito algunos casos

* Autor para correspondencia.

Correo electrónico: franman.m@gmail.com (F. Manresa-Manresa).

<http://dx.doi.org/10.1016/j.carcor.2014.07.005>

1889-898X/© 2014 SAC. Publicado por Elsevier España, S.L.U. Todos los derechos reservados.

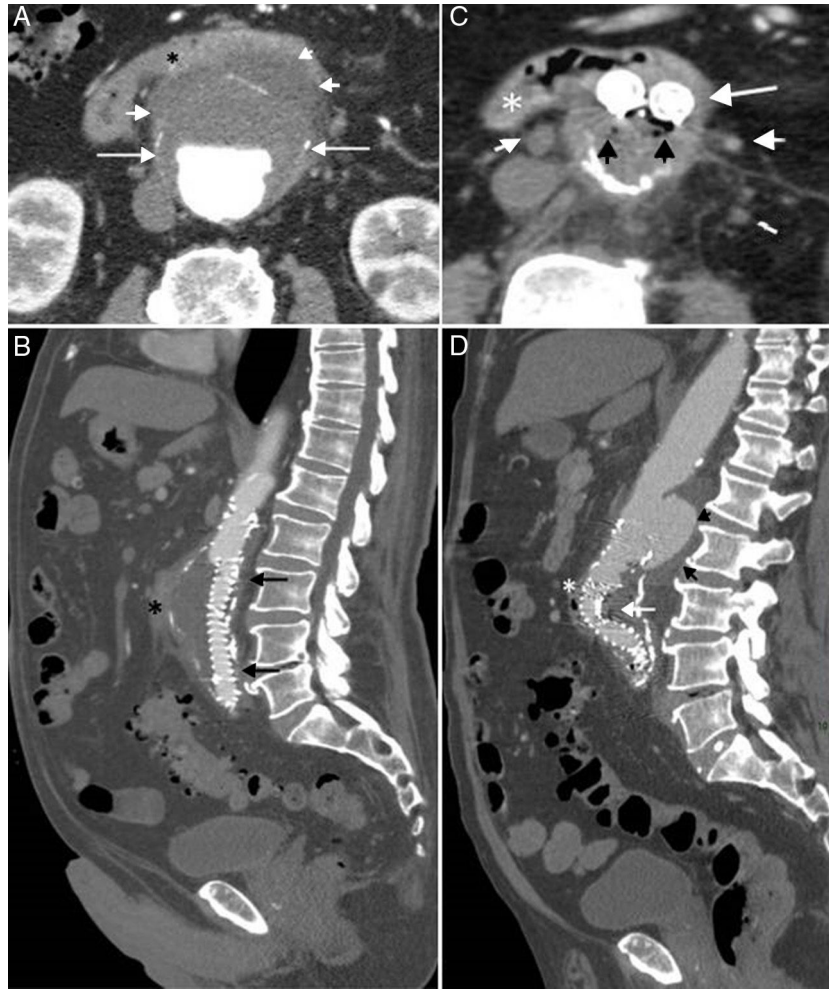


Figura 1 – TC abdominal con contraste. **A:** imagen axial; aneurisma abdominal con íntima calcificada (flechas) y rotura contenida (puntas de flecha); el duodeno se señala con un asterisco. **B:** reconstrucción sagital tras la colocación de endoprótesis (flechas); el duodeno se señala con un asterisco. **C:** imagen axial; endoprótesis (flecha), aire en saco aneurismático (puntas de flecha negras), adenopatías (puntas de flecha blancas), duodeno (asterisco). **D:** reconstrucción sagital de C; pseudoaneurisma (flechas cortas), plicatura de endoprótesis (flecha), duodeno (asterisco).

por enterococos, difterioide y anaerobios gramnegativos². Presentamos un paciente con infección de una endoprótesis aórtica abdominal por *Streptococcus constellatus*, colocada como tratamiento de AAA. En la revisión realizada en PubMed empleando como motor de búsqueda las palabras clave «*Streptococcus constellatus* AND stent-graft infection» no hemos encontrado esta asociación existente en nuestro caso.

Caso clínico

Se trata de un hombre de 82 años con antecedentes personales de endoprótesis aortobiliáca tipo Anaconda™ por AAA con signos de inestabilidad 9 meses antes (fig. 1 A y B), exfumador de 21 paquetes/año (EPOC grado A de GOLD), hipertenso, dislipidémico, con cardiopatía hipertensiva con hipertrofia cardíaca concéntrica y ligera insuficiencia mitral y aórtica, que acude a Urgencias por dolor abdominal irradiado al miembro

inferior izquierdo de 10 días de evolución, asociado a náuseas y mareos. En la exploración se encontraba afebril, con pulsos conservados a todos los niveles; la analítica mostró leucocitosis de $23.000 \times 10^9/L$ con neutrofilia, anemia normocítica normocrómica (hemoglobina: 123 g/L, VCM: 81,1 fL y CHCM: 326 g/L), aumento de la VSG (73 mm/h) y dímero-D 1.821 mcg/L. Se solicitó ecocardiografía, la cual descartó endocarditis, y ecodoppler de miembros inferiores, que descartó trombosis venosa profunda; en el hemocultivo se aisló *Streptococcus constellatus*. Pasadas 48 h el paciente empeora, con cuadro de hipotensión, melenas, dolor dorsolumbar, palidez, sudoración profusa y descenso de la hemoglobina (7,6 g/L), por lo que se le realiza angio-TC abdominal (fig. 1 C y D), en la que se evidenció infección de la endoprótesis con plicatura y pseudoaneurisma de la aorta nativa en su proximidad, no descartándose la posibilidad de fístula aorto-duodenal. El paciente falleció 24 h después, no realizándose necropsia.

Discusión

Streptococcus constellatus forma parte de la microbiota de la cavidad oral, el tracto respiratorio superior y el tracto gastrointestinal. Se ha reconocido como causante de infecciones pulmonares, siendo su identificación a veces difícil por requerir condiciones anaerobias en su cultivo; forma parte del grupo *Streptococcus milleri*, que incluye también a *Streptococcus anginosus* y *Streptococcus intermedius*; se ha aislado en abscesos (sobre todo en pacientes cirróticos, diabéticos e inmunodeprimidos) y en endocarditis infecciosa³.

Chiang et al.⁴ describieron por primera vez su asociación con la formación de un aneurisma micótico de aorta toracoabdominal. Bonnet et al.⁵ presentan una serie de 6 pacientes con infección de prótesis de aorta abdominal por este grupo de estreptococos (*milleri*). En esta serie, en 3 pacientes se aisló *Streptococcus anginosus*, y en 3, *Streptococcus constellatus*; las características de estos pacientes son superponibles a las de nuestro caso, ya que, aunque se trata de distintos tipos de prótesis de aorta abdominal (en ellos la implantación fue quirúrgica), cursan con una infección tardía tras el implante (entre varios meses y varios años después). Estos gérmenes son colonizadores habituales de la flora digestiva normal, y la infección por los mismos de una prótesis vascular hace sospechar la presencia de una fístula aortoentérica que ha sido colonizada al producirse erosiones de la mucosa digestiva y, secundariamente, infección de la prótesis. Se recomienda un alto índice de sospecha de la enfermedad, ya que la TAC no siempre detecta dicha fístula (como ocurrió en nuestro caso, y solo en el 50% en la serie descrita); los cultivos son con frecuencia negativos si no se utilizan los medios adecuados. La clínica habitual es de dolor o hemorragia digestiva, como ha sido en nuestro paciente. A 5 pacientes de la serie descrita

(un paciente murió precozmente) se les realizó cirugía que confirmó la fístula, sustituyendo la prótesis infectada con estoma de descarga y tratamiento antibiótico intensivo por un tiempo prolongado, con supervivencia del 100%. Para estos autores, el hecho de encontrar un hemocultivo positivo en pacientes con una prótesis vascular es razón suficiente para afirmar la presencia de una fístula aortoentérica.

De la serie descrita y de su similitud con nuestro cuadro clínico, consideramos que el mecanismo de infección debe de haber sido semejante al descrito, a pesar de no haberse confirmado por TAC la presencia de la fístula.

Conflicto de intereses

Los autores declaran no tener ningún conflicto de intereses.

BIBLIOGRAFÍA

1. Colwick SE, Alkhoury F, Martin JT, Ferneini AM. Abdominal aortic aneurysm repair complicated by infection with *Clostridium septicum*. *Ann Vasc Surg*. 2011;25:839, e11-13.
2. Ducasse E, Calisti A, Speziale F, et al. Aortoiliac stent graft infection: Current problems and management. *Ann Vas Surg*. 2004;18:521-6.
3. Ko T, Mahara K, Ota M, et al. A case of prosthetic valve endocarditis caused by *Streptococcus constellatus* as a rare agent of endocarditis. *Heart Lung*. 2013;42:379-81.
4. Chiang WC, Tsai JC, Chen SY, et al. Mycotic aneurysm caused by *Streptococcus constellatus* subsp. *constellatus*. *J Clin Microbiol*. 2004;42:1826-8.
5. Bonnet EP, Arista S, Archambaud M, et al. *Streptococcus milleri* group infection associated with digestive fistula in patients with vascular graft: Report of seven cases and review. *Infection*. 2007;35:182-5.