



# Cardiocre

www.elsevier.es/cardiocre



## Preguntas y respuestas

### Angioplastia con stent de ramas pulmonares en cardiopatías congénitas. ¿Cuándo? ¿Cómo?

### Angioplasty with stent in branch pulmonary stenosis in congenital heart disease. When and how?

Felix Coserria\*, José Santos y Alfonso Descalzo

Sección de Cardiología Pediátrica, Hospital Infantil Virgen del Rocío, Sevilla, España

#### INFORMACIÓN DEL ARTÍCULO

Historia del artículo:

Recibido el 15 de septiembre de 2012

Aceptado el 11 de octubre de 2012

On-line el 14 de diciembre de 2012

#### Introducción

La implantación de stents intravasculares en el árbol arterial pulmonar supone uno de los mayores retos para el hemodinamista pediátrico en el tratamiento de las diversas cardiopatías congénitas.

Existen muchas lesiones vasculares estenóticas en el contexto de cardiopatías congénitas en las que no es posible una corrección quirúrgica, y en las que la dilatación percutánea con catéter-balón de forma aislada no permite mantener en el tiempo unos resultados adecuados en cuanto al aumento del diámetro de la zona afectada. Esta afirmación es cierta sobre todo en las estenosis a nivel del árbol arterial pulmonar. Tanto si el origen de la estenosis es congénito, como si es debido a una cirugía previa, los intentos realizados por parte de Cirugía en la corrección de estas lesiones en muchas ocasiones resultan infructuosos; esto es debido a una combinación de una naturaleza anormal de los vasos arteriales, junto a una localización inaccesible de las lesiones y a la cicatriz que ocurre en

los vasos tras la cirugía. Los resultados de la angioplastia percutánea de forma aislada no son mucho más alentadores en cuanto a la persistencia en el tiempo de un diámetro adecuado de la zona estenótica dilatada, así como de la eliminación del gradiente de presión en la zona tratada<sup>1,2</sup>.

Desde 1996, el uso de stents intravasculares para el tratamiento de estas lesiones vasculares congénitas ha sido aceptado como una opción eficaz y válida por numerosos centros, al haberse mejorado progresivamente las técnicas de implante y los dispositivos utilizados, obteniéndose cada vez resultados más alentadores a corto y largo plazo<sup>1,3</sup>.

#### ¿En qué situaciones estaría indicada la colocación de un stent intravascular?

Inicialmente no se han hallado diferencias en los distintos estudios en cuanto a la naturaleza de la propia lesión estenótica, siendo válida la utilización de los stents tanto para el tratamiento de las lesiones nativas como para aquellas

\* Autor para correspondencia.

Correo electrónico: felixcos@yahoo.es (F. Coserria).

1889-898X/\$ – see front matter © 2012 SAC. Publicado por Elsevier España, S.L. Todos los derechos reservados.

<http://dx.doi.org/10.1016/j.carcor.2012.10.007>

ocurridas tras una intervención quirúrgica<sup>1</sup>. De todas formas, resulta comprensible que la fibrosis en torno a la pared del vaso secundaria a la cirugía podría favorecer el anclaje del dispositivo y una menor probabilidad de aparición de complicaciones en la dilatación de la zona afecta.

De igual manera, estaría indicado su uso en aquellas lesiones circunscritas que afectaran el tronco y ambas ramas pulmonares, así como en las ramas lobares de estas de mayor tamaño, ya que hemos de tener en cuenta el tamaño del stent a colocar y el material (fundamentalmente vainas y catéteres-guía) que hemos de utilizar para su colocación.

Hemos de tener en cuenta también las características propias del paciente, ya que inicialmente esta alternativa terapéutica estaba reservada para aquellos que tuvieran un peso superior a 20 kg, ya que se utilizaban únicamente stents que era preciso montar manualmente en los catéteres-balón y que precisan, para una navegación con mayor seguridad, unas vainas o catéteres-guía de gran grosor (10 French en adelante). La introducción de stents premontados en los catéteres-balón nos ha permitido la utilización de vainas de menor tamaño, así como la implantación en niños de menor edad y peso susceptibles de este tratamiento.

---

### **¿Cuál es el principal factor a tener en cuenta en cuanto a la utilización del stent en el árbol arterial pulmonar en la edad pediátrica?**

Cuando valoramos la colocación de un stent percutáneo en el tratamiento de una estenosis de una cardiopatía congénita, siempre hemos de considerar que se trata de un implante de carácter permanente, y que el diámetro máximo del dispositivo expandido será el máximo diámetro que alcanzará la zona tratada. Esta afirmación tiene vital importancia en la edad pediátrica, ya que debemos tener en cuenta el lógico crecimiento que se va a producir en las distintas estructuras en el niño durante su desarrollo, y que un stent adecuado para una determinada edad y superficie corporal puede resultar estenótico una vez alcanzada la madurez del paciente. Aunque los nuevos modelos de stents (CP™ Stent, Valeo™, Formula™) permiten una sobredilatación posterior del dispositivo ya colocado, hemos de tratar de no crear una estenosis de carácter iatrogénico debido al crecimiento fisiológico de las estructuras cercanas.

---

### **¿Qué consideraciones previas hemos de realizar en la utilización de un stent intravascular?**

El procedimiento de implantación de un stent intravascular en la edad pediátrica se debe realizar bajo anestesia general, dada la duración prolongada de estos cateterismos intervencionistas. Durante el procedimiento se realiza la anticoagulación del paciente mediante la administración de 100 UI/Kg de heparina sódica IV, así como la cobertura antibiótica con cefazolina 50 mg/Kg, repitiendo la dosis del antibiótico cada 8 h en 2 ocasiones más.

De igual forma, es recomendable la utilización de sistemas biplanos de rayos X que permitan establecer diferentes angulaciones en los distintos planos para obtener las

mejores proyecciones de la zona estenótica a tratar. Para establecer la zona a tratar, realizaremos inicialmente una ventriculografía derecha para visualizar las posibles estenosis a distintos niveles en la salida del ventrículo derecho y árbol arterial pulmonar, así como una arteriografía pulmonar selectiva si fuera preciso. De igual forma, registramos las presiones simultáneamente en el ventrículo derecho y en la línea arterial sistémica para conocer el grado de hipertensión que presenta el ventrículo, y calculamos el gradiente de presión que presenta la lesión mediante el registro de presiones de retirada con un catéter de orificio distal.

Por último, y en el caso de optar por la colocación de un stent, deberemos elegir el dispositivo a utilizar teniendo en cuenta el diámetro y longitud de la lesión a tratar. En cuanto al diámetro, optaremos por un stent que se acople a un catéter-balón (o venga ya premontado) cuyo diámetro máximo de inflado sea 2,5 veces el diámetro mínimo de la lesión, valorando también los diámetros de las zonas preestenóticas y postestenóticas. En cuanto a la elección de la longitud del stent, hemos de tener en cuenta el acortamiento que se produce en la expansión del stent al producirse el inflado del balón.

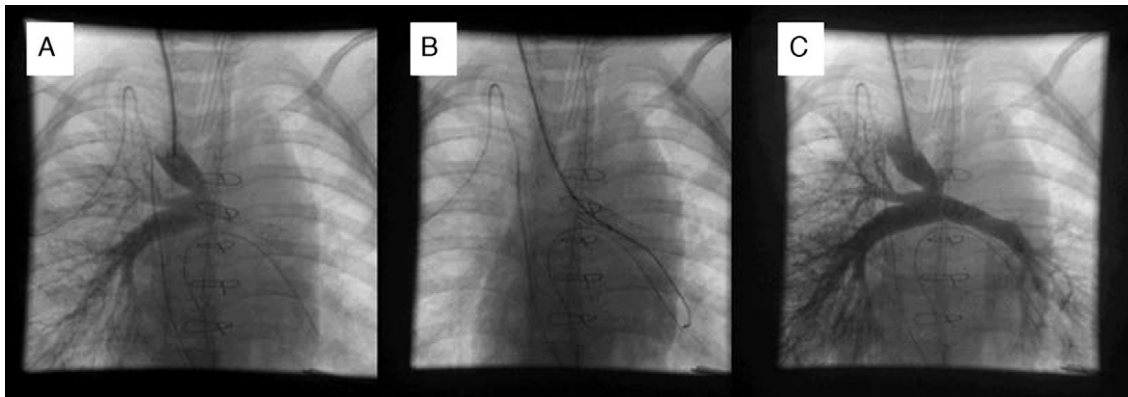
---

### **¿Cuál es la técnica de implantación de los stents intravasculares?**

La técnica más utilizada para la implantación de stents intravasculares de forma percutánea es aquella que utiliza un catéter-balón para su colocación, sobre una guía de gran soporte y a través de una vaina de grandes dimensiones (10 French o mayores) preposicionada en la zona a tratar.

Una vez determinada la zona estenótica a tratar, accederemos a ella a través de un catéter de orificio distal, intentando colocar el extremo del catéter lo más distal posible del segmento vascular afectado. Una vez allí posicionado, introduciremos a través del catéter una guía de intercambio de gran consistencia, similar a guía Super Stiff™. Aunque ocasionalmente se pueden utilizar guías de menor consistencia, estas proporcionan menor control en la colocación de la vaina o el catéter-balón. El posicionamiento adecuado de la guía es uno de los pasos fundamentales en la colocación de stents intravasculares. Una vez la guía está situada lo más distal posible, retiramos el catéter de orificio distal y, a través de la guía, introducimos la vaina con su sistema dilatador hasta sobrepasar la zona estenótica. Llegados a este punto, retiramos el dilatador manteniendo la vaina y la guía en su emplazamiento. El objetivo de la vaina es proteger el desplazamiento del stent montado sobre el catéter-balón, evitando de esa manera que el stent pueda emigrar sobre el balón llegando incluso a embolizar.

En el caso de utilizar un stent que precise un montaje manual, este lo colocaremos sobre el catéter-balón y realizaremos el «crimpado» del dispositivo sobre el balón entre las 2 marcas radioopacas. El desarrollo de stents ya premontados ha contribuido a disminuir la incidencia de migraciones del dispositivo, ya que en aquellos montados manualmente existían grandes dificultades para la introducción del catéter-balón con el stent a través de la válvula hemostática de la vaina. Este inconveniente lo hemos subsanado en ocasiones



**Figura 1 – A. Cavografía superior en proyección posteroanterior. A través de la anastomosis cavopulmonar se rellena de contraste la rama derecha y apenas llega contraste a la izquierda. Destaca la disposición distal de un stent previo en la rama izquierda. B. Stent ya colocado y expandido. C. Cavografía superior en proyección posteroanterior. Se observa la mejoría de la perfusión del pulmón izquierdo.**

con la utilización de un set de introductores para salvar la válvula.

Una vez fijado el stent sobre el catéter-balón, introducimos este sobre la guía de intercambio a través de la vaina hasta ascenderlo y llevarlo hasta la zona estenótica. Centramos el balón con el stent en la localización de la estenosis y con cuidado iremos retirando la vaina hasta una localización proximal a la estenosis, manteniendo la guía y el balón con el stent sobre la zona a tratar. La utilización de vainas nos permite en este momento una pequeña inyección de contraste a través de ellas para asegurarnos del emplazamiento adecuado del dispositivo (fig. 1).

El balón lo inflamos a mano con un sistema de manómetro y una dilución de contraste hasta la presión recomendada de inflado del catéter-balón, manteniendo la máxima presión durante 10-15 seg o hasta la desaparición de la muesca del balón y la correcta expansión del stent. El stent se expandirá inicialmente desde los extremos hacia su centro, permitiendo de esa manera su fijación en la zona de estenosis. El inflado del balón se podrá repetir hasta una correcta apertura del dispositivo. Una vez hemos alcanzado la expansión y colocación deseadas, se realizará a través de la guía el ascenso de un catéter de orificio distal que nos permita un registro de presiones de retirada para conocer si existe algún gradiente residual, así como también realizaremos una angiografía para conocer la disposición final y la ausencia de complicaciones asociadas al implante.

### ¿En qué consisten los procedimientos híbridos y cuándo se indican?

En muchas ocasiones en las que existen lesiones estenóticas en el árbol arterial pulmonar, nos encontramos cámaras cardíacas derechas de mayor tamaño, junto con posibles lesiones a distintos niveles en la salida del ventrículo derecho que pueden dificultar la navegación de los catéteres y el acceso a la zona a tratar. El procedimiento híbrido consiste en la implantación de un stent en el árbol arterial pulmonar bajo visión directa del cirujano. Este tipo de procedimiento se indicaría:

a) en los casos en los que es preciso realizar una cirugía cardíaca concomitante asociada; b) en los pacientes cuyo acceso vascular fuera limitado, y c) en aquellos pacientes en los que no se consiguiera acceder a la zona estenótica en el Laboratorio de Hemodinámica o surgieran complicaciones durante el procedimiento<sup>4</sup>.

Una vez identificada la zona estenótica por parte del cirujano, se alojará una guía en la zona a tratar sobre la que se introducirá el catéter-balón con el stent montado, realizándose el implante siguiendo los pasos antes indicados. En los casos en los que se vaya a colocar el stent en el origen de la rama pulmonar, es recomendable la apertura o «flaring» del extremo proximal del stent una vez ya expandido, así como la sujeción mediante un punto de dicho extremo en el origen de la rama; ambas acciones evitarán la embolización distal del dispositivo y facilitarán la reentrada en el vaso tratado en posteriores cateterismos si fuera necesario<sup>4,5</sup>. Es importante disponer en el quirófano de un control con fluoroscopia para comprobar la correcta disposición y apertura del dispositivo.

### Conclusión

El tratamiento de las lesiones estenóticas del árbol arterial pulmonar en cardiopatías congénitas mediante la implantación de stents intravasculares supone una alternativa eficaz a la cirugía. La utilización de nuevos dispositivos premontados ha permitido disminuir las complicaciones asociadas al implante.

### BIBLIOGRAFÍA

1. Mullins CE. Intravascular stent implant-pulmonary branch stenosis. En: Mullins CE, editor. Cardiac catheterization in congenital heart disease. Oxford: Blackwell Publishing Ltd; 2006. p. 597-622.
2. Bush DM, Hoffman TM, del Rosario J, et al. Frequency of restenosis after balloon pulmonary arterioplasty and its causes. Am J Cardiol. 2000;86:1205-9.

- 
3. Shaffer KM, Mullins CE, Grifka RG, et al. Intravascular stents in congenital heart disease: short- and long-term results from a large single-center experience. *J Am Coll Cardiol.* 1998;31:661-7.
  4. Menon SC, Cetta F, Dearami JA, et al. Hybrid intraoperative pulmonary artery stent placement for congenital heart disease. *Am J Cardiol.* 2008;102:1737-41.
  5. Angtuaco MJ, Sachdeva R, Jaquiss RD, et al. Long-term outcomes of intraoperative pulmonary artery stent placement for congenital heart disease. *Catheter Cardiovasc Interv.* 2011;77:395-9.