

Imagen en Cardiología

Defecto septal auricular y síndrome de Diógenes

Atrial septal defect and Diogenes syndrome

Mercè Subirana-Domènech*, Marisa Ortega-Sánchez y Gabriel Font-Valsecchi

Servicio de Patología Forense, Instituto de Medicina Legal de Catalunya, Barcelona, España

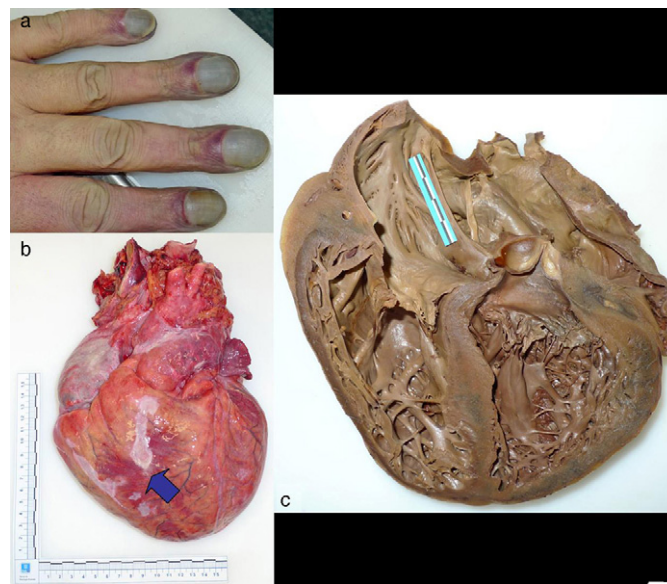


Figura 1 – a) Acrocianosis y acropaquía. b) Cardiomegalia con tejido fibrótico epicárdico (señalado con flechas). c) Corte de 4 cámaras tras fijación en formol. Defecto septal auricular grande de 40 × 35 mm.

Varón de 49 años que presentaba síndrome de Diógenes que falleció sin historial clínico. La autopsia reveló IMC: 31,21 kg/m² (obesidad tipo I), acrocianosis, acropaquía (fig. 1a), congestión hepática, cardiomegalia (1.345 g; triplicaba el peso esperado), tejido fibrótico epicárdico (fig. 1b), comunicación interauricular (CIA) tipo ostium secundum de 40 × 35 mm (fig. 1c) y arteritis pulmonar necrosante como signo de hipertensión pulmonar (síndrome de Eisenmenger). Este se instaura en la CIA a partir de los 30-40 años y consiste en hipertensión pulmonar obstructiva grave, inversión del cortocircuito arteriovenoso y cianosis. Los síntomas son disnea, angor y/o síncope de esfuerzo, cianosis, hemoptisis, policitemia, alteraciones neurológicas e insuficiencia cardíaca. La causa de la muerte en este caso se atribuyó a una arritmia cardíaca asociada a la cardiopatía. Diagnosticado y tratado a tiempo hubiera podido llevar una vida relativamente normal, pero una vez instaurado el síndrome de Eisenmenger, este impide el tratamiento quirúrgico.

* Autor para correspondencia.

Correo electrónico: 25402msd@comb.cat (M. Subirana-Domènech).

1889-898X/\$ – see front matter © 2012 SAC. Publicado por Elsevier España, S.L. Todos los derechos reservados.

<http://dx.doi.org/10.1016/j.carcor.2012.09.001>