



## Clínica cotidiana

# Lesión pigmentaria en el paladar: abordaje en atención primaria

Manuel Alberto Avilés Cura<sup>a,\*</sup>, Diana Hinojosa Garza<sup>a</sup>, Fernando Arredondo Álvarez<sup>b</sup>,  
 Isauro de Jesús Sáenz Saucedo<sup>a</sup>, Selesté Alejandra Garza Fuentes<sup>a</sup>  
 y Raúl Gutiérrez Herrera<sup>a</sup>

<sup>a</sup> Hospital Universitario Doctor José Eleuterio González, Monterrey, Nuevo León, México

<sup>b</sup> Universidad Metropolitana, Monterrey, Nuevo León, México

### INFORMACIÓN DEL ARTÍCULO

Historia del artículo:

Recibido el 12 de agosto de 2015

Aceptado el 30 de diciembre de 2015

On-line el 14 de marzo de 2016

Palabras clave:

Lesión pigmentada

Cavidad Oral

Atención primaria

Diagnostico

Tratamiento

### R E S U M E N

La cavidad oral es revisada frecuentemente como parte de la exploración física llevada a cabo por el médico de familia. La mayoría de las veces tiene que ver con problemas agudos de salud y es poco frecuente observar lesiones pigmentarias en la cavidad bucal. Cuando en ella se presentan el diagnóstico preciso se vuelve incierto: junto al nevus es necesario considerar el melanoma maligno como diagnóstico diferencial principal.

Presentamos el caso de un paciente con una lesión pigmentaria en el tercio posterior del paladar, sitio frecuente de neoplasia maligna, así como su abordaje y diagnóstico diferencial desde el ámbito de la atención primaria.

© 2016 Sociedad Española de Médicos Generales y de Familia. Publicado por Elsevier España, S.L.U. Este es un artículo Open Access bajo la licencia CC BY-NC-ND (<http://creativecommons.org/licenses/by-nc-nd/4.0/>).

### Pigmented lesion on palate: Approach by primary care

#### A B S T R A C T

The oral cavity is often reviewed as part of the physical examination conducted by the general practitioner. Most of the time it is reviewed for acute health problems, and pigmented lesions are rarely observed in the oral cavity. When these are present, an accurate diagnosis becomes uncertain and, in addition to a nevus, a malignant melanoma has to be considered in the main differential diagnosis. We report a patient with a pigmented lesion in the posterior third of palate. This is a frequent site of malignancy and its approach and differential diagnosis from the field of primary care is presented.

© 2016 Sociedad Española de Médicos Generales y de Familia. Published by Elsevier España, S.L.U. This is an open access article under the CC BY-NC-ND license (<http://creativecommons.org/licenses/by-nc-nd/4.0/>).

Keywords:

Pigmented lesion

Oral cavity

Primary care

Diagnosis

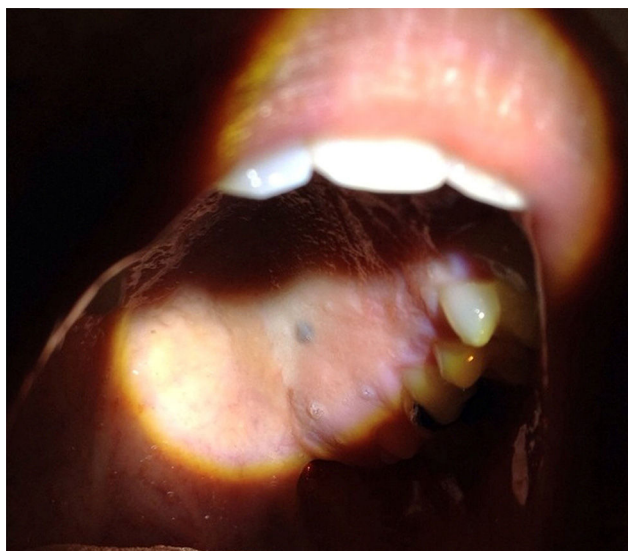
Therapeutics

\* Autor para correspondencia.

Correo electrónico: [mavilesc@hotmail.com](mailto:mavilesc@hotmail.com) (M.A. Avilés Cura).

<http://dx.doi.org/10.1016/j.mgyf.2015.12.009>

1889-5433/© 2016 Sociedad Española de Médicos Generales y de Familia. Publicado por Elsevier España, S.L.U. Este es un artículo Open Access bajo la licencia CC BY-NC-ND (<http://creativecommons.org/licenses/by-nc-nd/4.0/>).



**Figura 1 - Lesión pigmentaria en el tercio posterior del paladar.**

Varón de 27 años de edad, que durante una revisión rutinaria por parte de la unidad de dental fue referido al servicio de medicina familiar por presentar una lesión pigmentaria, no elevada, de tinte oscuro, bordes regulares y definidos, sin erosiones ni sangrado, en el tercio posterior del paladar, de aproximadamente 3 mm de diámetro.

En su historial médico no cuenta con antecedente de neoplasia maligna en familiares directos ni ningún factor de riesgo como el tabaquismo. En la historia dental refiere procedimientos frecuentes, utilizando amalgamas para la reparación de caries molares en prácticamente toda su dentadura en los últimos 10 años de su vida.

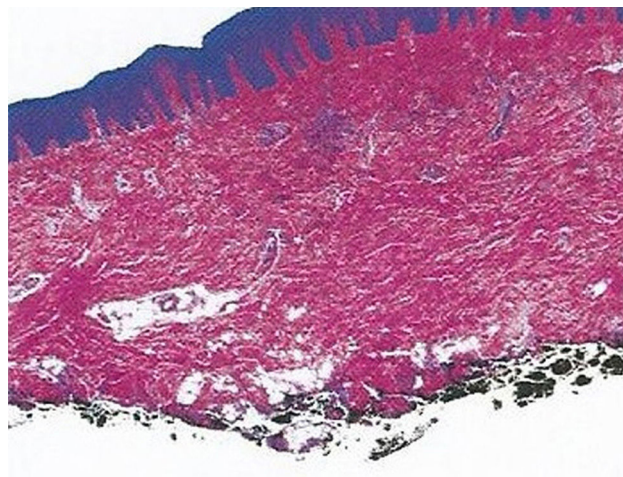
Durante su exploración física observamos una lesión pigmentaria con las características ya señaladas en el tercio posterior del paladar, cercana al tercer molar superior izquierdo; esta pieza dental, igual que el resto, se encuentra reparada con amalgama (fig. 1). En el resto de la exploración física no encontramos ningún otro dato agregado ni ninguna otra lesión con características de malignidad.

Consideramos entre nuestros diagnósticos diferenciales un tatuaje por amalgama, nevus, melanoacantosis bucal y por último, dada su localización, consideramos descartar un melanoma maligno.

Decidimos realizar una biopsia por *punch*. Logramos retirar la lesión por completo y dejamos cicatrizar el tejido por segunda intención.

Se administra un antibiótico con carácter profiláctico y un analgésico en caso de dolor. El material de biopsia es enviado al Servicio de Anatomía Patológica para su correspondiente estudio.

El paciente acude 7 días después con el resultado de la anatomía patológica. El área de biopsia muestra buena cicatrización. En el material histopatológico se reporta que se trata de una lesión pigmentaria de tipo nevus azul, con límites de sección quirúrgica profunda libres de lesión y sin características malignas (fig. 2).



**Figura 2 - Nevus azul: tinción con hematoxilina y eosina.**

## Comentario

Una de las pigmentaciones más frecuentes encontradas en la cavidad oral corresponde a los nevus, presentes en hasta el 0,1% de la población general. Afecta con mayor frecuencia a mujeres por debajo de los 40 años de edad.

Estas lesiones tienden a ser de carácter benigno, pero es importante recordar que cuando aparecen en sitios de fricción (mucosa bucal, área genital, planta de los pies y palma de las manos) tienen alto potencial de transformación maligna, por lo que es preferible una valoración más detallada<sup>1-3</sup>.

En general, es raro encontrar neoplasias malignas en la cavidad oral, ya que estas solo se presentan en el 0,1-8% de todos los casos. Si aparecen en el tercio posterior del paladar nos deben alertar, ya que es sitio frecuente de aparición de melanoma maligno y hasta en el 50% de los casos a partir de un nevus previo<sup>1,4</sup>.

Las lesiones en la mucosa oral deberán ser valoradas dependiendo de los factores de riesgo del sujeto y de las localizaciones de las mismas. En el diagnóstico diferencial debemos considerar otras causas más comunes: melanoacantosis bucal, tatuaje por amalgama, melanosos del fumador, pigmentación inducida por medicamentos (ketoconazol, clorpromazina, anticonceptivos orales, entre otros), junto con el nevus, son lesiones asintomáticas, no neoplásicas<sup>1,5,6</sup>.

Dentro de las pigmentaciones exógenas más comunes el tatuaje por amalgama ocupa el primer lugar. En nuestro caso se sospechó por la cantidad de amalgamas presentes en nuestro paciente. Algunos autores sugieren que en estas situaciones pueden ser de utilidad las proyecciones radiográficas que hacen visible la amalgama debido al contenido de plata de la misma<sup>5,7</sup>; sin embargo, en este caso se decidió realizar la biopsia de la lesión debido a que consideramos que se invertirían menos recursos si la proyección radiográfica resultara negativa.

Por otra parte, la mayoría de los nevus no deben tratarse si no presentan características clínicas de malignidad (asimetría, bordes irregulares, tamaño superior a 6 mm, cambio en su superficie, sangrado, prurito o dolor); por ello, la educación del

paciente acerca del carácter benigno de la lesión es el principal tratamiento<sup>4,8</sup>.

Existe una serie de situaciones en las que se puede planear un tratamiento quirúrgico de la lesión: cuando el nevus se localiza en zonas de difícil autocontrol, se sitúa en regiones sometidas a irritación o en la mucosa oral, como fue en nuestro caso. Ahora bien, si se trata de una lesión única se puede extirpar o recomendar su seguimiento. Este se hará cada 3-6 meses, de preferencia con imágenes fotográficas. Si se presenta alguna característica atípica se recomienda la extirpación de la lesión. La exéresis en huso es el tratamiento de elección<sup>8,9</sup>. En nuestro caso utilizamos una biopsia por *punch* debido al difícil acceso por la situación anatómica y a que mediante esta técnica conservamos un buen margen quirúrgico libre de lesión.

La importancia de este caso radica en que la cavidad oral es revisada en la práctica diaria por los médicos especialistas en medicina familiar, por lo que es necesario que estén familiarizados con este tipo de lesiones, que se pueden presentar en su consulta diaria. Si bien gran parte serán de naturaleza benigna, consideramos que es preferible realizar una biopsia temprana cuando estas lesiones se localicen en un sitio donde la probabilidad de malignidad es alta.

---

## Responsabilidades éticas

**Protección de personas y animales.** Los autores declaran que para esta investigación no se han realizado experimentos en seres humanos ni en animales.

**Confidencialidad de los datos.** Los autores declaran que han seguido los protocolos de su centro de trabajo sobre la publicación de datos de pacientes.

**Derecho a la privacidad y consentimiento informado.** Los autores han obtenido el consentimiento informado de los pacientes y/o sujetos referidos en el artículo. Este documento obra en poder del autor de correspondencia.

---

## Conflicto de intereses

Los autores declaran no tener ningún conflicto de intereses.

---

## BIBLIOGRAFÍA

1. Cardoso BL, Consalero A, de Silva SP, de Silva SM, Tinoco AJ. Case presentation oral compound nevus. *Dermatol Online J.* 2014;2:9.
2. Cicek Y, Ertas U. The normal and pathological pigmentation of oral mucous membrana: A review. *J Contemp Dent Pract.* 2003;4:76-86.
3. Delgado FR, Segismundo RM, Barceló K. Lesiones pigmentadas buco-faciales frecuentes. Estudio clínico y correlación histopatológica. *Rev Cubana Estomatol.* 2005;42:1.
4. Casariego ZJ, Baudo JE. Trabajo de revisión: melanoma. *Av Periodon Implantol.* 2004;16:157-77. Disponible en: [http://scielo.isciii.es/scielo.php?script=sci\\_arttext&pid=S1699-65852004000300004&lng=es&nrm=iso](http://scielo.isciii.es/scielo.php?script=sci_arttext&pid=S1699-65852004000300004&lng=es&nrm=iso) Consultado el 02 de diciembre de 2015.
5. Hicks MJ, Flaitz CM. Oral mucosa melanoma: Epidemiology and pathology. *Oral Oncol.* 2000;36:152-69.
6. Caviglia SI. Melanoacantosis bucal: diagnóstico y tratamiento de un caso clínico. *Revista ADM.* 2014;71:28-30.
7. Lawson W. Pigmented oral lesions: Clues to identifying the potentially malignant. *Consultant.* 2012;54:301.
8. Lavanderos J, Pérez JA, Jeria S, Concha D. Actualizaciones en melanoma maligno cutáneo. *Cuad Cir.* 2010;24:47-56.
9. Alcalá PD, Duarte SI. Nevos melanocíticos y no melanocíticos. Revisión de la literatura. *Rev Cent Dermatol Pascua.* 2010;19:49-58.