



# medicina general y de familia

edición digital

www.elsevier.es/mgyf



## Clínica cotidiana

# Carcinoma epidermoide de esófago, adenocarcinoma de colon y policitemia vera: tres neoplasias primitivas, un mismo paciente

José Alberto Hermida Pérez<sup>a,\*</sup>, Laura Capote León<sup>b</sup>, Rosa Janet Sobenes Gutiérrez<sup>a</sup> y Sonia Belén Pérez Concepción<sup>a</sup>

<sup>a</sup> Centro de Salud de El Paso, Llanos de Aridane, Santa Cruz de Tenerife, España

<sup>b</sup> Universidad de La Laguna, Santa Cruz de Tenerife, España

### INFORMACIÓN DEL ARTÍCULO

#### Historia del artículo:

Recibido el 9 de mayo de 2014

Aceptado el 2 de agosto de 2014

On-line el 7 de septiembre de 2015

#### Palabras clave:

Carcinoma epidermoide de esófago

Adenocarcinoma de colon

Policitemia vera

Neoplasias primitivas múltiples

Diagnóstico

### R E S U M E N

La aparición de neoplasias primitivas múltiples en un mismo paciente es un hecho que cada vez vemos con más frecuencia. El envejecimiento de la población, la posibilidad de acceso a los diferentes niveles de atención sanitaria y la gran cantidad de medios diagnósticos (laboratorio, imagenológicos) con los que se cuenta en la actualidad son factores que posibilitan el diagnóstico de estos casos en estadios precoces, lo que implica un alargamiento de la supervivencia; no obstante, en muchas ocasiones los tumores se diagnostican en estadios avanzados, lo que limita las posibilidades terapéuticas y la supervivencia.

El paciente de este caso presenta 3 neoplasias primitivas: adenocarcinoma de colon derecho, con estabilidad clínica, sin recidivas locales ni metástasis a distancia en los diferentes controles realizados; policitemia vera, controlada por el Servicio de Hematología (le han realizado flebotomías), y ahora comienza con una neoplasia esofágica (carcinoma epidermoide) en un estadio avanzado, lo que ensombrece significativamente su pronóstico.

© 2015 Sociedad Española de Médicos Generales y de Familia. Publicado por Elsevier España, S.L.U. Este es un artículo Open Access bajo la licencia CC BY-NC-ND (<http://creativecommons.org/licenses/by-nc-nd/4.0/>).

## Oesophageal squamous cell carcinoma, colon adenocarcinoma and polycythaemia vera: Three primitive neoplasms, one single patient

### A B S T R A C T

The emergence of multiple primary primitive malignancies in the same patient is an increasingly common case. The ageing population, the possibility of accessing different health care levels and the high amount of diagnostic methods (laboratory, imaging) nowadays are factors that facilitate the diagnosis of these cases in the early stages, which implies a longer

#### Keywords:

Oesophageal squamous cell carcinoma

Colon adenocarcinoma

\* Autor para correspondencia.

Correo electrónico: [hermidana@yahoo.es](mailto:hermidana@yahoo.es) (J.A. Hermida Pérez).

<http://dx.doi.org/10.1016/j.mgyf.2015.08.005>

1889-5433/© 2015 Sociedad Española de Médicos Generales y de Familia. Publicado por Elsevier España, S.L.U. Este es un artículo Open Access bajo la licencia CC BY-NC-ND (<http://creativecommons.org/licenses/by-nc-nd/4.0/>).

Polycythaemia vera  
Multiple primary primitive  
malignancies  
Diagnosis

life span; however, many times the tumours are diagnosed in advanced stages, something that limits therapeutic and survival possibilities.

We present the case of a patient with 3 primitive neoplasms: right colon adenocarcinoma, clinically stable, with no local relapse or distant metastases seen on different controls; polycythaemia vera, controlled by the Haematology service (phlebotomies were performed); and he now debuts an oesophageal neoplasm (squamous cell carcinoma) in advanced stage, which implicates a poor prognosis.

© 2015 Sociedad Española de Médicos Generales y de Familia. Published by Elsevier España, S.L.U. This is an open access article under the CC BY-NC-ND license (<http://creativecommons.org/licenses/by-nc-nd/4.0/>).

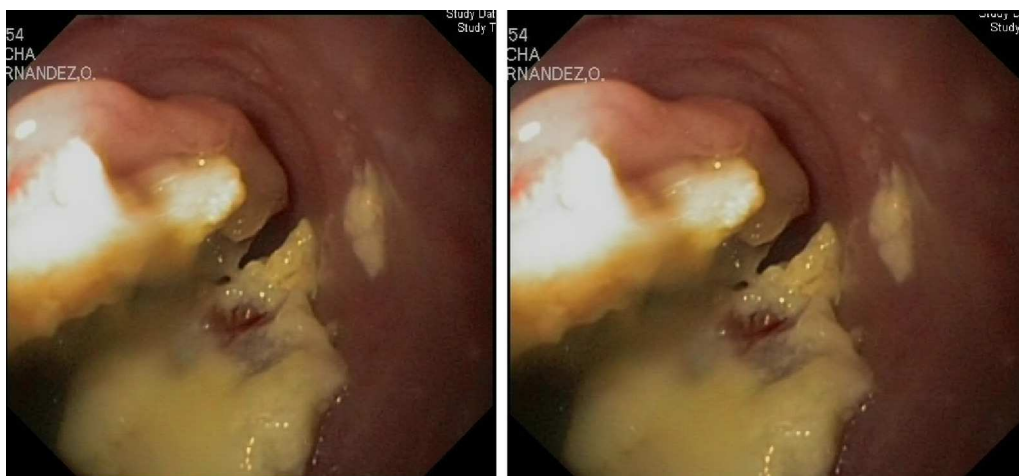
Varón de 61 años de edad, con antecedentes personales de enolismo (ingestión de aproximadamente 1,5l de vino diariamente), exfumador de 15 cigarrillos/día durante más de 30 años, intervenido hace 10 años de neoplasia de colon izquierdo, episodios frecuentes de epistaxis, con aumento de la hemoglobina y los hematíes en el hemograma y disminución del volumen corpuscular medio (derivado a Hematología y diagnosticado de policitemia vera), actualmente controlado y estable en sus seguimientos por dicha especialidad (sometido a flebotomías), enfermedad de Parkinson de reciente diagnóstico e hipertensión arterial (HTA). Antecedentes familiares: madre fallecida a los 98 años por insuficiencia cardiaca congestiva, diabetes tipo 2 y HTA; padre fallecido a los 99 años con HTA y enolismo crónico; tiene varios hermanos varones con hábito enólico.

Hace 2 meses comienza con dolor retroesternal, que achaca a traumatismo sufrido en una caída casual; más tarde refiere presentar disfagia progresiva para sólidos y líquidos, por lo que lo remitimos a Digestivo.

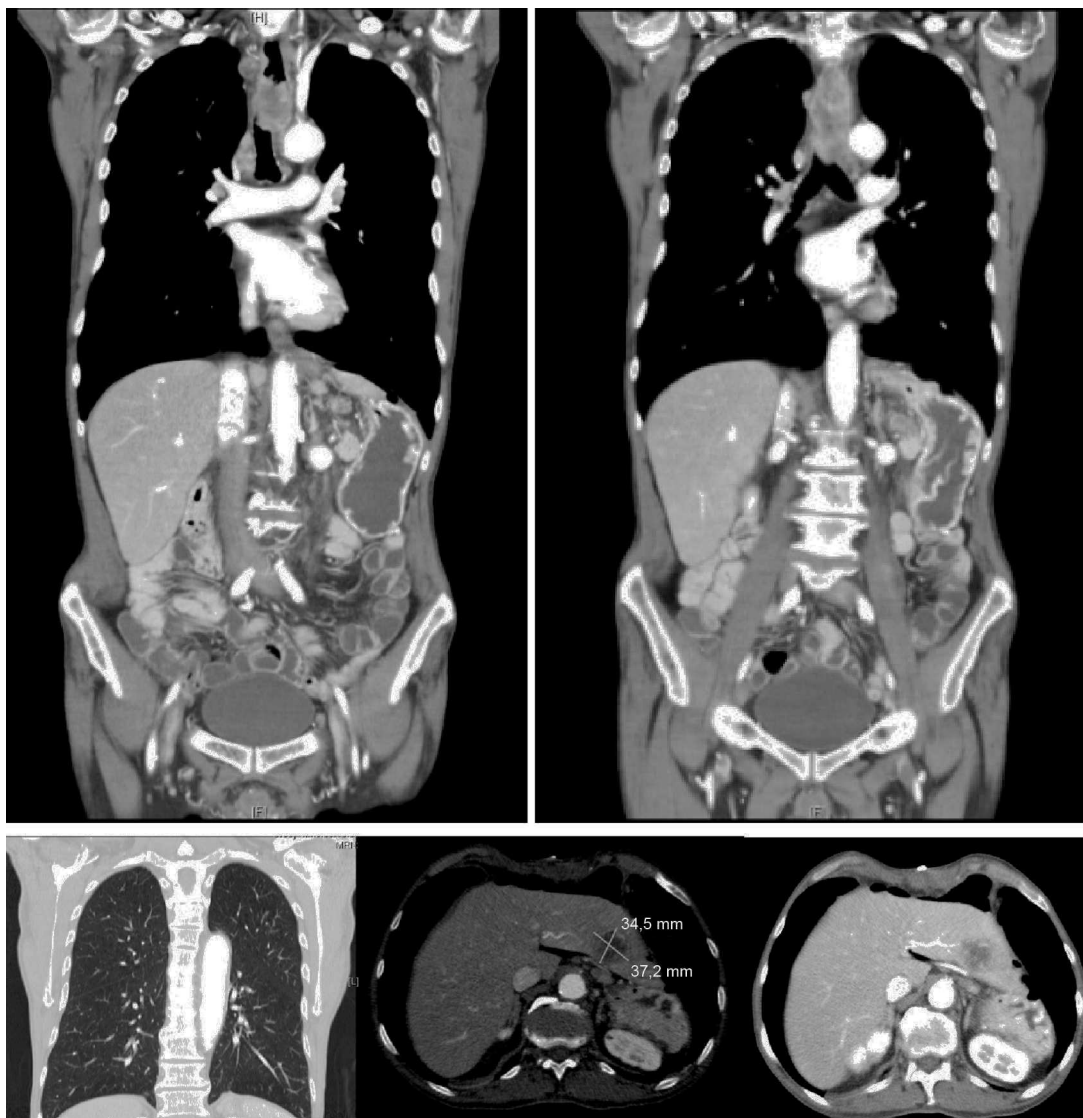
Estudiado con esofagoscopia (fig. 1), se informa de la existencia de una neoformación mamelonada del esófago superior, a 20 cm de la arcada dentaria, estenosante, que no permite el paso del endoscopio.

Se toman biopsias, cuyo resultado anatomopatológico es de carcinoma epidermoide pobremente diferenciado (carcinoma de células escamosas) del esófago, grado IV.

Se realiza tomografía computarizada (TC) toracoabdominal con contraste (fig. 2). En ella se observa bocio tiroideo nodular, engrosamiento irregular y estenosante de la mayor parte del esófago con una extensión aproximada a los 12 cm, compatible con una lesión neoplásica conocida. Múltiples adenopatías mediastínicas e hiliares de características patológicas, alguna de ellas con cambios necróticos, y múltiples pequeños nódulos pulmonares bilaterales. Enfisema pulmonar. Catéter de gastrostomía (PEG). Lesión focal hipocaptante en el lóbulo hepático izquierdo, sugestiva de corresponder a metástasis. Adenopatías patológicas en el hemiabdomen superior, localizadas por detrás del lóbulo hepático izquierdo y otras en la zona gastropancreática y retroperitoneales. Nodularidad subfrénica izquierda, adyacente al fundus gástrico, posiblemente consecuencia de implantes tumorales. Esplenectomía. Páncreas, adrenales y riñones sin alteraciones tomográficas significativas. Pequeños quistes renales. Cambios postratamiento en el colon pélvico. Alguna pequeña imagen focal osteolítica en algunas vértebras lumbares, de naturaleza indeterminada, que deben estudiarse con estudio gammagráfico.



**Figura 1 – Esofagoscopia: neoformación mamelonada a 20 cm de la arcada dentaria superior, estenosante, que no permite el paso del endoscopio; se toman biopsias con resultado anatomopatológico de carcinoma epidermoide pobremente diferenciado (carcinoma de células escamosas) de esófago, grado IV.**



**Figura 2 - TC toracoabdominal con contraste: engrosamiento irregular y estenosante de la mayor parte del esófago con una extensión aproximada a los 12 cm; adenopatías mediastínicas e hiliares patológicas, algunas con cambios necróticos, múltiples pequeños nódulos pulmonares bilaterales; lesión focal hipocaptante en el lóbulo hepático izquierdo, sugestiva de metástasis; adenopatías patológicas en el hemiabdomen superior, por detrás del lóbulo hepático izquierdo, y otras en la región gastropancreática y retroperitoneales; nodularidad subfrénica izquierda, adyacente al fundus gástrico compatible con implantes tumorales; páncreas, adrenales y riñones sin alteraciones tomográficas significativas; cambios postratamiento en el colon pélvico; alguna pequeña imagen focal osteolítica en algunas vértebras lumbares.**

Es valorado por Oncología, que, dada la imposibilidad de tratamiento, remite a cuidados paliativos.

### Comentario

La aparición de neoplasias primitivas múltiples en un mismo paciente en un hecho que cada vez vemos con más frecuencia en nuestras consultas. El envejecimiento de la población, la posibilidad de acceso a los diferentes niveles de atención sanitaria y la gran cantidad de medios diagnósticos (laboratorio, imagenológicos) con los que se cuenta en la actualidad son factores que posibilitan el diagnóstico de estos casos en estadios cada vez más precoces, lo que implica a su vez un

alargamiento de la supervivencia. No obstante, en muchas ocasiones los tumores se diagnostican en estadios avanzados, lo que limita considerablemente las posibilidades terapéuticas y la supervivencia.

En la literatura médica está documentada una gran cantidad de casos<sup>1,2</sup>. El que referimos presenta 3 neoplasias primitivas:

- Adenocarcinoma de colon derecho (intervenido quirúrgicamente y con posterior tratamiento quimioterapéutico); el estado actual de este proceso es de estabilidad clínica, sin recidivas locales ni metástasis a distancia en los diferentes controles realizados.

- Policitemia vera, actualmente controlada por Hematología (le han realizado flebotomías).
- Comienza ahora con la neoplasia esofágica en un estadio muy avanzado, lo que ensombrece significativamente el pronóstico de nuestro paciente<sup>1,2</sup>.

El síntoma básico de la neoplasia del esófago es la disfaagia, que primero suele ser para los sólidos y posteriormente para líquidos. Pueden presentarse neumonías debido a fistulas esofagotraqueales.

El adenocarcinoma aparece en el epitelio del esófago de Barret. Los carcinomas escamosos suelen tener una localización esofágica más alta o proximal. Los sujetos con enfermedad celiaca tienen mayor prevalencia de cáncer de esófago.

En términos generales se puede decir que el pronóstico del cáncer de esófago suele ser malo. Solamente en el 30-50% de los casos se podrá aplicar cirugía con intención curativa; a pesar de ello, la supervivencia a los 5 años es inferior al 5%.

La radioterapia se emplea principalmente en el carcinoma escamoso. Las neoplasias irreseccables o que presentan riesgo quirúrgico alto se tratan con quimioterapia y radioterapia. Si la enfermedad está diseminada se pueden utilizar tratamientos paliativos, como las dilataciones, las prótesis y la gastrostomía para alimentación<sup>3,4</sup>.

La policitemia vera es un síndrome mieloproliferativo a expensas fundamentalmente de la serie eritroblástica, aunque no es raro encontrar también participación de la serie megacariocítica. En dicho trastorno hay una elevación en el número de glóbulos rojos, así como de la hemoglobina. El volumen corpuscular medio de los hematíes se encuentra disminuido; también hay leucocitosis y trombocitosis. Es la única forma primaria adquirida de poliglobulia<sup>5</sup>. Al ser una neoplasia, precisa generalmente tratamiento mielosupresor asociado a flebotomías (como ocurrió con nuestro enfermo)<sup>6</sup>. Las manifestaciones clínicas están relacionadas con el aumento de volumen sanguíneo. Pueden aparecer complicaciones hemorrágicas (en nuestro paciente epistaxis frecuentes). En la exploración física destaca la presencia de

una hepatoesplenomegalia de intensidad variable, aunque suele ser moderada (no constatada en nuestro paciente esplenectomizado). Es rara la evolución de esta patología a leucemia aguda. La clínica aguda en relación con esta enfermedad es un episodio oclusivo vascular secundario a la hiperviscosidad sanguínea. La localización más frecuente es cerebral en forma de ictus, aunque también puede afectar a otros órganos. En ocasiones presenta como complicación hemorragias de origen digestivo, que pueden manifestarse de forma aguda. En este caso el tratamiento en AP incluye la estabilización hemodinámica y la perfusión de sueros si hay hipotensión secundaria a hipovolemia<sup>7</sup>.

---

### Conflicto de intereses

Los autores declaran no tener ningún conflicto de intereses.

---

### BIBLIOGRAFÍA

1. Hermida Pérez JA, del Corral Suárez T, Cerdeiras Martínez G, Ochoa Undargaráin O. Hipernefroma asociado a tumor primitivo vesical. Presentación de un caso. *Arch Esp Urol*. 2000;53:174-6.
2. Hermida Pérez JA, Hernández Guerra JS, Bermejo Hernández A, Sobenes Gutiérrez RJ, Jiménez Vila B. Carcinoma infiltrante de mama y glioblastoma multiforme cerebral: dos tumores un mismo paciente. *Med Gen y Fam*. 2013;2:268-71.
3. *Medicina Interna*, 1, 16.<sup>a</sup> ed Madrid: McGraw Hill-Interamericana; 2006. p. 588.
4. Hermida Pérez JA, Bermejo Hernández A, Sobenes Gutiérrez RJ, Arroyo Díaz R. Carcinoma epidermoide de esófago, estenosante, estadio IV, en mujer de 41 años. Descripción de un caso clínico. *Semergen*. 2011;38:44-8.
5. De Miguel Llorente D, García Suárez J, López Rubio M, Burgaleta Alonso de Ozalla C. Síndromes mieloproliferativos crónicos no leucémicos (I). *Medicine*. 2001;8:2764-9.
6. Beutler E, Lichtman MA, Coller BS, Kipps TJ, editores. *Williams Hematology*. 5th ed. New York: McGraw-Hill Inc; 1995.
7. En: Martin Zurro A, editor. *Atención Primaria*, 2, 5.<sup>a</sup> ed Barcelona: Elsevier; 2003. p. 1405.