



## CASO CLÍNICO

## Infarto agudo de miocardio e hipopotasemia severa por consumo de regaliz durante el confinamiento por COVID-19



V.E. Vallejo-García<sup>a,\*</sup>, A. Barrio-Rodríguez<sup>b</sup> y M. Heras-Benito<sup>c</sup>

<sup>a</sup> Complejo Asistencial de Salamanca, Hospital Universitario de Salamanca, Salamanca (Castilla y León), España

<sup>b</sup> Servicio de Cardiología, Complejo Asistencial de Salamanca, Hospital Universitario de Salamanca, Salamanca (Castilla y León), España

<sup>c</sup> Servicio de Nefrología, Complejo Asistencial de Salamanca, Hospital Universitario de Salamanca, Salamanca (Castilla y León), España

Recibido el 1 de febrero de 2021; aceptado el 11 de febrero de 2021

Disponible en Internet el 13 de febrero de 2021

### PALABRAS CLAVE

Regaliz;  
Infarto;  
Hipopotasemia;  
Hipertensión;  
Pseudohiperaldosteronismo

**Resumen** El regaliz es una de las hierbas con propiedades medicinales más antiguas que se conocen y consta de hasta 300 compuestos activos. Se utiliza desde hace milenios por sus propiedades digestivas, antiinflamatorias y antiinfecciosas, pero sus posibles efectos tóxicos fueron descritos hace pocos años y hay creciente interés en los efectos secundarios asociados a su consumo crónico. El principal componente activo del regaliz es el profármaco glicirricina y su metabolito activo, el ácido glicirrético, y es una causa infrecuente de hipopotasemia por supresión del eje renina-angiotensina-aldosterona, que causa pseudohiperaldosteronismo (PHA). Describimos un caso inusual de infarto agudo de miocardio secundario en paciente con consumo crónico de regaliz.

© 2021 SEH-LELHA. Publicado por Elsevier España, S.L.U. Todos los derechos reservados.

### KEYWORDS

Liquorice;  
Myocardial infarction;  
Hypokalaemia;  
Hypertension;  
Pseudohyperaldosteronism

### Acute myocardial infarction and severe hypokalaemia due to liquorice consumption during COVID-19 confinement

**Abstract** Liquorice is one of the oldest known herbs with medicinal properties and comprises up to 300 active compounds. It has been used for millennia for its digestive, anti-inflammatory and anti-infective properties. However, its possible toxic effects were described only a few years ago and there is growing interest in the side effects associated with chronic consumption.

\* Autor para correspondencia.

Correo electrónico: [vallejogarcia@gmail.com](mailto:vallejogarcia@gmail.com) (V.E. Vallejo-García).

The main active component of liquorice is the prodrug glycyrrhizin and its active metabolite glycyrrhetic acid. It is a rare cause of hypokalaemia due to suppression of the renin-angiotensin-aldosterone axis, causing pseudohyperaldosteronism (PHA). We describe a rare case of secondary acute myocardial infarction in a patient with chronic consumption of liquorice. © 2021 SEH-LELHA. Published by Elsevier España, S.L.U. All rights reserved.

Presentamos el caso de una mujer de 82 años, con hipertensión arterial (HTA) de larga evolución, en tratamiento con telmisartán/hidroclorotiazida (80 mg/12,5 mg) y lercanidipino (10 mg), obesa y sin comorbilidades, salvo infecciones urinarias de repetición. Acudió a Urgencias por dolor torácico opresivo, irradiado a espalda y brazo izquierdo, de 2 horas de evolución, asociado a astenia intensa, debilidad muscular y mareo. En la exploración física tenía presión arterial 190/100 mmHg, frecuencia cardiaca de 75 lpm, estaba afebril y su saturación de oxígeno era de 94%. No tenía datos congestivos ni soplos. Analíticamente destacaban unos niveles de potasio de 1,8 mmol/L con cifras de troponinas T ultrasensibles hasta de 360 pg/mL (1-14 pg/mL), sin alteraciones sugerentes de isquemia aguda en el electrocardiograma.

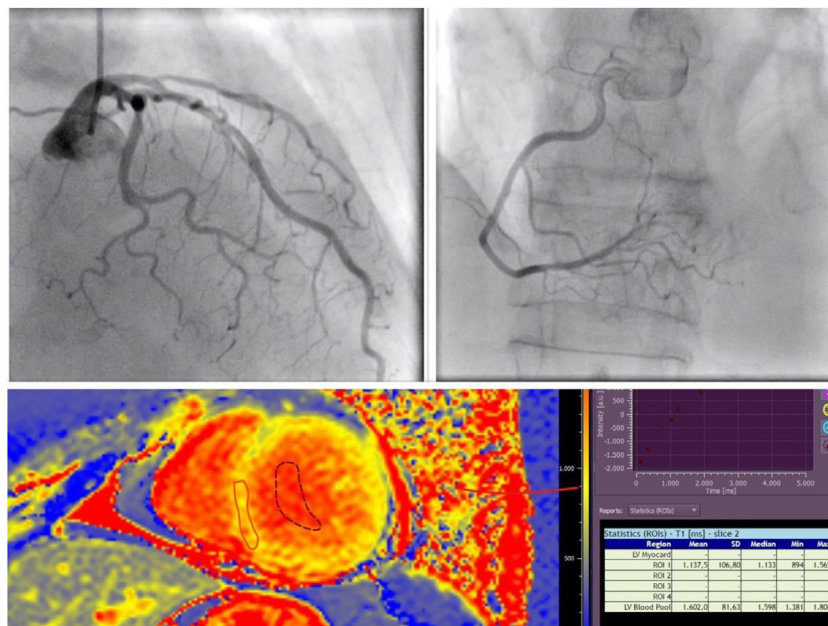
Con el diagnóstico de SCASEST tipo infarto agudo de miocardio sin onda Q, con función biventricular y raíz aórtica normal y sin valvulopatías, ingresó en Cardiología. Se realizó coronariografía, que mostró arterias coronarias sin lesiones (fig. 1A). Durante el ingreso siguió refiriendo nuevos episodios de dolor torácico, coincidiendo con presión arterial elevada y sin objetivarse alteraciones de la repolarización. Para terminar de filiar el cuadro cardiológico, se efectuó una

resonancia magnética cardiaca, con hallazgos de función biventricular preservada, sin realce tardío con gadolinio, y fibrosis difusa con *T1-mapping* levemente elevado, que podría ser secundario a daño miocárdico crónico por HTA mal controlada (fig. 1B).

Con suplementos de potasio (tabla 1) se consiguió progresivamente normalizar las cifras de potasio y, tras ajustar los vasodilatadores, se controló la presión arterial, desaparecieron los episodios de dolor torácico y disminuyeron la clínica de astenia y el mareo. Para completar el estudio de hipopotasemia, se determinaron niveles de renina (3,20  $\mu$ UI/ml; valores en rango: 4,2-59,7) y de aldosterona (5 ng/dl; valores en rango: 3,7-31).

Se decidió reinterrogar a la paciente en busca de posibles etiologías del cuadro clínico. Ella reconoció consumo de elevadas cantidades de infusión de regaliz (un litro diario), para incrementar la ingesta hídrica y disminuir los episodios de infección del tracto urinario, debido a sus propiedades antiinfecciosas y al miedo a acudir al médico durante la pandemia por la COVID-19<sup>1</sup>.

El consumo de regaliz tradicionalmente se ha considerado una causa probable de PHA, aunque se ve de forma infrecuente. El regaliz causa supresión del eje RAAS,



**Figura 1** A) Arterias coronarias sin lesiones significativas. B) Resonancia magnética cardiaca con *T1 mapping* elevado (4,67 Z-scores por encima del valor normal).

**Tabla 1** Evolución analítica y tratamiento antihipertensivo

	2017	2018	2019	18/08/20	19/08/20	20/08/20	21/08/20	22/08/20
Creatinina en plasma (mg/dl)	0,84	0,78	0,88	0,51	0,58	0,52	0,58	0,55
Sodio en plasma (mmol/L)	139	140	144	144	141	145	145	145
Potasio (mmol/L)	4,4	4,5	4,4	1,8	2,5	2,4	2,9	3,9
Troponina T ultrasensible (pg/ml)				390,90	423	378	353	260
Presión arterial mmHg				183/73	146/77	153/72	155/77	153/76
Telmisartán + hidroclorotiazida	+	+	+					
Lercanidipino	+	+	+					
Ramiprilo 5 mg					+	+	+	+
Bisoprolol 5 mg					+	+	+	+
Espironolactona					100 mg	100 mg	50 mg	25 mg
Suplementos de potasio (mmol/día)				90	140	140	100	50

con hipopotasemia y posteriormente retención hidrosalina, HTA y daño miocárdico<sup>2</sup>. También inhibe la 11-beta-dihidroesteroide-deshidrogenasa, lo cual favorece que el cortisol plasmático cause efecto mineralocorticoide<sup>3</sup>. Por último, al entrar el potasio en la célula, afecta la bomba Na-K-ATPasa y puede provocar despolarización de la membrana celular y, de hecho, hay casos descritos de arritmias ventriculares secundarias a consumo de regaliz<sup>4</sup>. Sin embargo, este caso supone la primera descripción que conocemos de infarto agudo de miocardio secundario a consumo crónico de regaliz, con elevación de marcadores de daño miocárdico y fibrosis difusa en la resonancia magnética cardiaca, que podría ser secundario a urgencia hipertensiva, en ausencia de lesiones coronarias en la coronariografía.

Respecto a las causas de hipopotasemia, aunque se encontraba en tratamiento con un diurético tiazídico, dada la larga duración del tratamiento (4 años), no se considera la causa más probable, puesto que en los años previos presentaba de forma constante una caliemia en rango de la normalidad. Dada la clínica de HTA e hipopotasemia, se sospechó la existencia de un hiperaldosteronismo asociado, lo cual fue descartado al encontrarse supresión de renina y aldosterona, como se describe en la toma crónica de regaliz, que es una medida compensatoria para tratar de ahorrar el potasio.

Las primeras manifestaciones de hipopotasemia (mareo, astenia, calambres musculares) suelen ser motivo de consulta y, al evidenciar las alteraciones iónicas, se recomienda abandonar su consumo, con lo que la clínica desaparece. El inicio del consumo de regaliz en el presente caso fue como preventivo de los episodios de infecciones urinarias recurrentes para evitar el contacto médico en la pandemia,

situación que finalmente retrasó la atención inicial y, por tanto, el diagnóstico de la toxicidad.

Debido al abundante consumo de regaliz, el PHA se agravó, produjo HTA y daño miocárdico secundario. La paciente no solicitó atención médica hasta tener episodios de dolor torácico intenso. Se realizó un estudio cardiológico y nefrológico completo que permitió encontrar la causa de la sintomatología y descartar otras entidades.

En conclusión, en pacientes con infarto agudo de miocardio sin lesiones coronarias significativas y con hipopotasemia e HTA severa, una causa potencial, que puede pasar inadvertida, es la ingesta crónica de regaliz si se empieza a utilizar sin control y no se es consciente de los riesgos asociados a su consumo.

### Conflicto de intereses

Los autores declaran no tener ningún conflicto de intereses.

### Bibliografía

1. López Luengo M. El regaliz actividad farmacológica, indicaciones y consejos para su uso. *Offarm*. 2008;27:66-71.
2. Deutch MR, Grimm D, Wehland M, Infanger M, Krüger M. Bioactive candy: effects of licorice on the cardiovascular system. *Foods*. 2019;8:495.
3. Penninkilampi R, Eslick EM, Eslick GD. The association between consistent licorice ingestion, hypertension and hypokalaemia: A systematic review and meta-analysis. *J Hum Hypertens J Hum Hypertens*. 2017;31:699-707.
4. Crean AM, Abdel-Rahman SE, Greenwood JP. A sweet tooth as the root cause of cardiac arrest. *Can J Cardiol*. 2009;25:e357-8, [http://dx.doi.org/10.1016/s0828-282x\(09\)70723-8](http://dx.doi.org/10.1016/s0828-282x(09)70723-8).