



ORIGINAL

Pie zambo sindrómico más allá de la artrogriposis y el mielomeningocele: tratamiento ortopédico con el método de Ponseti



E. Ferrando Meseguer^a, S. Roig Sánchez^b, L. Pino Almero^a, A. Romano Bataller^c
 y M.F. Mínguez Rey^{a,b,*,1}

^a Cirugía Ortopédica y Traumatología, Hospital Clínico Universitario de Valencia, Valencia, España

^b Departamento Cirugía, Facultad de Medicina, Universidad de Valencia, Valencia, España

^c Pediatría, Hospital Universitario de La Ribera, Alzira, España

Recibido el 27 de mayo de 2020; aceptado el 28 de septiembre de 2020

Disponible en Internet el 26 de febrero de 2021

PALABRAS CLAVE

Pie zambo;
 Pie zambo congénito;
 Equinovaro;
 Talipes equinovaro;
 Talipes equinovaro congénito

Resumen

Introducción: El pie zambo supone una de las malformaciones congénitas del pie más frecuentes. Generalmente la etiología es idiopática. Sin embargo, pueden presentar una causa sindrómica y asociarse con afecciones musculoesqueléticas, neurológicas o del tejido conjuntivo, recibiendo en estos casos, la denominación de pie zambo sindrómico.

El tratamiento de elección del pie zambo idiopático es el *método Ponseti*, basado en la manipulación y yesos seriados. También se ha demostrado su utilidad en pie zambo asociado con artrogriposis y mielomeningocele, pero existen pocas publicaciones sobre la eficacia en el pie zambo sindrómico.

Material y métodos: Estudio retrospectivo en seis pacientes (nueve pies) con pie zambo sindrómico tratados en un centro terciario siguiendo el método Ponseti. Tiempo de seguimiento mínimo de dos años (2-18). Los resultados fueron evaluados con la clasificación de Pirani, para valorar la severidad del pie zambo, previa y posteriormente al tratamiento.

Resultados: En los seis pacientes tratados, se emplearon una media de 6,5 yesos. La escala de Pirani obtuvo una valoración media de 5,2, previamente al tratamiento, con un descenso hasta 1,27 tras el tratamiento, con una mejoría media de 3,93 puntos.

En más de la mitad de los casos fue necesario una tenotomía del tendón Aquileo para corregir la deformidad en equino. Se utilizó una ortesis tobillo-pie para reducir las recidivas si retraso psicomotor o dismetría severa. La deformidad residual más frecuente fue el aducto, que no requirió tratamiento quirúrgico. Un paciente recidivó en dos ocasiones.

* Autor para correspondencia.

Correo electrónico: mfemiguez@gmail.com (M.F. Mínguez Rey).

¹ Presentado como póster en el XIII Congreso anual de la Sociedad Española de Ortopedia-Pediatría (SEOP) en Madrid el 5, 6 y 7 de junio de 2019.

Conclusiones: El método de Ponseti es útil en el tratamiento del pie zambo sindrómico, aunque precisa un número mayor de yesos correctores que en el pie zambo idiopático. La deformidad residual más frecuente en esta muestra fue el adductus.

© 2020 SECOT. Publicado por Elsevier España, S.L.U. Este es un artículo Open Access bajo la licencia CC BY-NC-ND (<http://creativecommons.org/licenses/by-nc-nd/4.0/>).

KEYWORDS

Clubfoot;
Congenital clubfoot;
Equinovarus;
Talipes equinovarus;
Congenital talipes
equinovarus

Syndromic clubfoot beyond arthrogryposis and myelomeningocele: orthopedic treatment with Ponseti method

Abstract

Introduction: Talipes equinovarus or clubfoot is a congenital deformity of the foot with bone, muscle, and tendon involvement. It's one of the most frequent foot malformations in pediatric orthopedics. Although generally idiopathic, it may have a syndromic cause and be associated with musculoskeletal, neurological, or connective tissue conditions. The treatment of choice in idiopathic clubfoot is the Ponseti method based on manipulation and fixation with serial casts that seek progressive correction of the deformity. The Ponseti method effectiveness has been demonstrated in arthrogryposis and myelomeningocele clubfoot. There are few clinical studies demonstrating the efficacy of this therapeutic option in patients with syndromic clubfoot.

Material and methods: Retrospective study with 6 patients (9 feet) with syndromic clubfoot treated in a tertiary center with the Ponseti method with a minimum follow up of two years (2-18). The results were evaluated with the Pirani classification, assessing clubfoot severity before and after treatment.

Results: Of the six patients treated were used an average of 6.5 casts. The Pirani scale obtained a mean score of 5.2 before treatment, with a decrease to 1.27 after treatment, with a mean improvement of 3.93 points. In more than half of the cases it was necessary to lengthen the Achilles tendon to correct the equine deformity. In addition, an ankle-foot orthosis was used to reduce recurrences in patients with dysmetria or psychomotor retardation. The most frequently observed residual deformity was the adduct. A patient relapsed twice.

Conclusions: The Ponseti method obtains effective results in the correction of syndromic clubfoot, although it requires a greater number of corrective casts than other pediatric foot pathologies.

© 2020 SECOT. Published by Elsevier España, S.L.U. This is an open access article under the CC BY-NC-ND license (<http://creativecommons.org/licenses/by-nc-nd/4.0/>).

Introducción

El pie zambo, también conocido como talipes equinvaro o pie equinvaro, es una deformidad congénita del pie que afecta a los tres planos del espacio. Se caracteriza por ser un pie cavo con retropié equino varo y un antepié aducto. Es, junto con las displasias de cadera y la escoliosis, una de las deformidades ortopédicas infantiles más frecuentes.

En la mayoría de las ocasiones, el pie zambo presenta una etiología idiopática, pero existe un porcentaje en el que puede asociarse con una cohorte heterogénea de patologías, siendo conocido, en este caso, como pie zambo sindrómico. Algunas de las afectaciones descritas son los síndromes del tejido neuroconectivo, alteraciones neuromusculares o anomalías cromosómicas¹⁻³.

Actualmente, el método de Ponseti, basado en manipulaciones y yesos seriados, es el tratamiento de elección del pie zambo idiopático¹. Se ha demostrado también su utilidad en el tratamiento del pie zambo rígido, teratólogo, asociado con artrogriposis y mielomeningocele⁴⁻⁹. Ahora bien, existen en estos momentos escasas publicaciones en la literatura sobre los resultados de la aplicación de

dicho método, en aquellos casos de pie zambo asociado con cuadros sindrómicos^{1,10}.

En el presente trabajo, se realiza una revisión de los resultados obtenidos en un hospital terciario con la aplicación del método de Ponseti en pacientes con pie zambo sindrómico.

Material y métodos

Revisión retrospectiva consecutiva de pacientes con pie zambo asociado con un cuadro sindrómico, tratados en un hospital de tercer nivel desde el año 2001 hasta 2019.

Los pacientes han sido valorados y tratados por un equipo de ortopedia infantil con experiencia en el manejo de pie zambo y con diversas publicaciones al respecto^{9,10}.

Han sido incluidos los pacientes en edad pediátrica con pie zambo sindrómico, tratados y seguidos en este centro durante el período de estudio. Fueron excluidos los pacientes que presentaban pie zambo idiopático, así como los casos asociados con mielomeningocele y artrogriposis, puesto que la eficacia del método de Ponseti, en este tipo de patología, ya ha sido ampliamente demostrado.

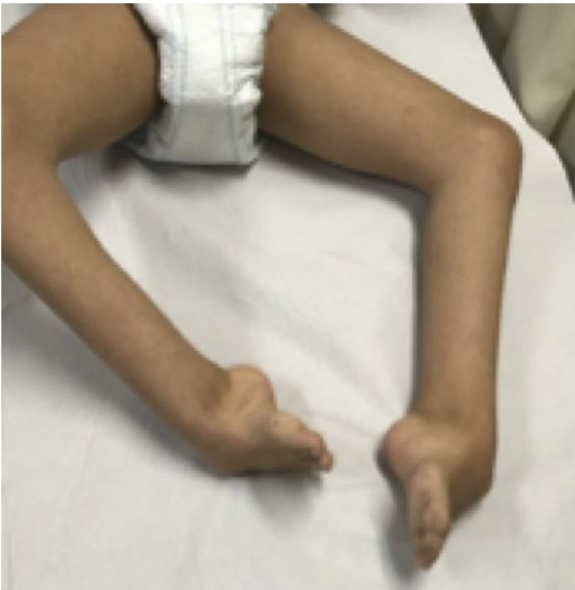

Figura 1 Paciente de 13 años con síndrome Cornelia de Lange y pies zambos bilaterales.

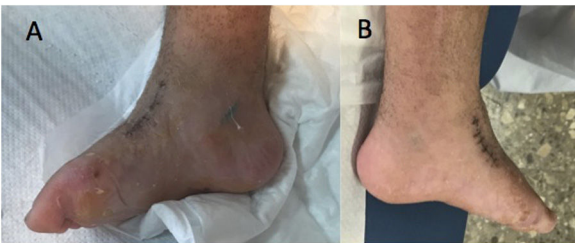


Figura 2 Pie derecho A y pie izquierdo B, tras la retirada del último yeso en el paciente con síndrome Cornelia de Lange.

Tras la aplicación de los criterios, se obtuvo una muestra de seis pacientes (tres mujeres y tres hombres), con edades comprendidas entre los dos y los 18 años. Tres de ellos presentaban afectación bilateral, y los otros tres, lateralidad izquierda, obteniendo un total de nueve pies.

Excluyendo a un paciente que consultó por primera vez a la edad de 12 años, la edad media de comienzo del tratamiento fue de 32,8 semanas de vida (rango 1-92). Por otro lado, el tiempo de seguimiento varía entre los pacientes desde dos años hasta 18, con una mediana de 5,7 años.

Del total de la muestra, cinco pacientes (83%) presentaban un diagnóstico sindrómico filiado: síndrome de Cornelia de Lange (figs. 1 y 2), hemimelia peronea tipo IA, síndrome genitopatelar, Ehler-Danlos tipo IV o vascular y síndrome de bridas amnióticas. Esto supuso la asociación de otras alteraciones del desarrollo musculoesquelético, como agenesia digital, sindactilia, dismetría de miembros inferiores, hipoplasia peronea, ausencia patelar con deformidad en flexo de rodillas, escoliosis o fusión de arcos costales. Los pacientes con síndrome de Cornelia de Lange y el síndrome genitopatelar presentaban también un retraso psicomotor asociado.

Todos los pacientes fueron evaluados por un equipo multidisciplinar constituido por pediatras, neurólogos, genetistas y ortopedas infantiles.

El tratamiento utilizado en todos los pacientes fue el tratamiento conservador, siguiendo el método de Ponseti. Esta técnica consiste en una secuencia específica de manipulación del pie y yesos seriados, con una tenotomía del tendón de Aquiles cuando se ha corregido el mediopié, pero en el retropié persiste el equino, el pliegue posterior o el talón vacío. Este método se debe empezar lo antes posible después del nacimiento. El primer paso es corregir el cavo mediante la supinación del antepié en relación con el retropié hasta que la forma del arco longitudinal del pie adquiera una apariencia normal. La manipulación consiste en la abducción del pie en supinación bajo el astrágalo, una vez estabilizado este con el dedo pulgar de la mano contraria. Todos los componentes de la deformidad se corrigen simultáneamente. Tras la manipulación, se inmoviliza con un yeso inguinopédico bien moldeado con la rodilla en flexión. A partir del segundo, tercero y cuarto yesos, el cavo, el aducto y el varo se corrigen simultáneamente. La deformidad del equino mejora gradualmente a medida que se corrige el aducto y el varo, pero generalmente se necesita una tenotomía del tendón de Aquiles para la corrección completa¹¹. Posteriormente, se indica un tratamiento prolongado con ortesis para mantener el pie en abducción y dorsiflexión. Dicha ortesis se coloca inmediatamente después de la retirada del último yeso. Se indica el uso de la misma 23 horas al día durante los primeros tres meses, y después de estos tres meses durante 14-16 horas al día hasta los cuatro años. En nuestra serie, en los pacientes que asociaban retraso psicomotor o dismetría pronunciada se utilizó una ortesis tobillo-pie, tras la retirada de la ortesis en abducción.

Las recidivas fueron también tratadas de nuevo siguiendo el método de Ponseti, mediante manipulaciones y yesos seriados, así como cirugía del tendón de Aquiles. Si la recidiva se presenta en niños, en los que ya se ha producido la osificación de la tercera cuña, se asocia una transposición del tibial anterior a la misma y ya no se utiliza la ortesis de abducción³.

El objetivo del tratamiento fue la obtención de un pie funcional, en el caso de los pacientes deambulantes, y la consecución de un pie plantigrado, no doloroso y apto para el calzado en los pacientes no deambulantes que presentaban un retraso psicomotor severo.

Con el fin de establecer una medida homogénea, y lo más objetiva posible del grado de severidad de la deformidad, se utilizó la clasificación de Pirani³. Este sistema se basa en la observación de seis signos clínicos del pie zambo que puntúan dependiendo del grado de deformidad en: 0 (normal), 0,5 (moderadamente anormal) o 1 (severo), siendo seis la máxima puntuación en caso de deformidad extrema. Los seis signos se dividen por igual en: tres pertenecientes al mediopié (borde lateral curvado, pliegue medial y cobertura de la cabeza del astrágalo) y otros tres al retropié (pliegue posterior, rigidez del equino y talón vacío) (figs. 3 y 4).

Una vez obtenido el resultado se clasifican, según la puntuación y la necesidad de una tenotomía del tendón de Aquiles en: leve (≤ 5 puntos sin tenotomía asociada), moderado (> 5 puntos sin tenotomía asociada o ≤ 5 con tenotomía asociada) y severo (> 5 puntos con tenotomía asociada) (tabla 1)^{3,18}.

En nuestra serie, la valoración con la clasificación de Pirani, previa al tratamiento, fue de 5,2 (rango de 3,5-

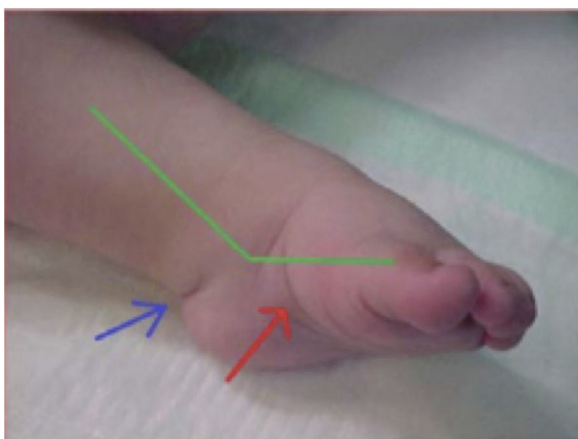

Figura 3 Pie zambo en el que se pueden observar tres de los signos de la clasificación de Pirani: pliegue medial (flecha roja), pliegue posterior (flecha azul) y componente equino (línea verde).

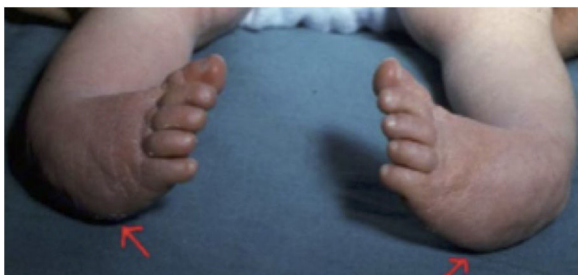

Figura 4 Pie zambo sindrómico bilateral, en el que se aprecia otro de los signos de la clasificación de Pirani: borde lateral curvado.

Tabla 1 Clasificación de gravedad, según la puntuación de Pirani y la necesidad de tenotomía del tendón de Aquiles

	Puntuación con signos clínicos	Tenotomía tendón de Aquiles
Leve	≤ 5	No
Moderado	> 5	No
Severo	≤ 5	Sí
	> 5	Sí

6). Seis pies presentaron afectación severa (Pirani > 5 con necesidad de cirugía en tendón Aquileo) y los tres restantes fueron leves (Pirani ≤ 5 sin necesidad de cirugía en tendón Aquileo) (tabla 2).

Se realizó un seguimiento clínico cada cuatro meses durante los dos primeros años y posteriormente cada seis meses. Se valoró la corrección funcional de la deformidad (pie plantígrado, indoloro), la puntuación según la clasificación de Pirani³ tras el tratamiento, la recaída y la necesidad de procedimientos quirúrgicos añadidos.

Resultados

Con el uso del método de Ponseti en los pacientes incluidos en el estudio, se obtuvo una corrección media, según la clasificación de Pirani de 3,93 puntos, disminuyendo de 5,2 puntos antes del tratamiento a 1,27 puntos tras completar el mismo.

Se precisaron entre seis y ocho yesos seriados con una media de 6,5 para completar el tratamiento.

Tabla 2 Características de los seis pacientes con pie zambo sindrómico

Núm. caso	1	2	3	4	5	6
Bilateral Síndrome	No (izq.) No filiado	No (izq.) Hemimelia peronea IA	Sí Genitopatelar	Sí Cornelia de Lange	Sí Ehlers-Danlos Tipo IV	No (izq.) Bridas amnióticas Grado 3 de Paterson
Edad actual (años)	4	15	9	15	18	2
Sexo (M/F)	F	M	F	M	F	M
Edad comienzo Método (semanas)	92 (2 años)	8	1	624 (13 años)	12	51 (1 año)
Núm. yesos	6	8	6	7	6	6
Pirani pre	3,5	5,5	4	6	6	6
Pirani post	1	1,5	1,5	1,5	1	1
Cirugía tendón de Aquiles	No	Sí	No	Sí	Sí	Sí
Transposición tibial Anterior	No	Sí	No	Sí (bilateral)	No	No
Resultado	PF	PF	PP no deambulante	PP no deambulante	PF	PF
Ortesis tobillo pie	Sí + alza	Sí + alza	Sí	Sí	No	No
Aducto residual	No	Sí	Sí	No	Sí	No
Recidiva	No	Sí	No	No	No	No
Seguimiento (años)	2,4	15,5	9	2,1	18,2	2,1

PP: pie plantígrado; PF: pie funcional.

En más de la mitad de los pacientes (seis de nueve), fue realizada una tenotomía del tendón de Aquiles para la corrección del equino, siguiendo los criterios de Pirani.

Únicamente un caso de esta serie presentó dos recidivas de la deformidad. Este paciente corresponde al niño con hemimelia peronea. En la primera recidiva, a los tres años de vida, se realizaron manipulaciones y seis yesos seriados, además de alargamiento en Z de Aquiles. En la segunda recidiva, a los cinco años de vida, se asoció con el tratamiento previo, una transposición del tibial anterior a la tercera cuña. El segundo caso en el que se asoció este último gesto quirúrgico fue el niño tratado tardíamente de pies zambos, que es el paciente con el síndrome Cornelia de Lange, que llegó a nuestro centro a los 13 años de vida.

En cuanto a las deformidades residuales, el aducto del antepié fue la más observada en la cohorte estudiada, presente en tres pacientes (cinco pies). En estos casos, no se corrigió quirúrgicamente la deformidad por diferentes motivos, relacionados con la patología asociada con su cuadro sindrómico.

En cuatro de los seis pacientes se utilizó una ortesis tobillo-pie. Dos de ellos con un retraso psicomotor severo asociado y los otros dos con una dismetría importante de miembros inferiores.

En todos los casos, se alcanzó el objetivo establecido: cinco pies funcionales (de cuatro pacientes) y cuatro pies aptos para el calzado y no dolorosos, en pacientes no deambulantes por su patología de base.

Discusión

El método de Ponseti se ha convertido en el *gold standard* en el tratamiento del pie zambo idiopático debido a sus excelentes resultados y el notable descenso de la tasa de cirugías^{4,9,12,13}. Gracias a la consolidación de esta técnica, las cirugías han pasado de ser el tratamiento de primera línea a ser una opción secundaria con el objetivo de complementar la corrección ya lograda con el tratamiento conservador¹⁴.

Referente al pie zambo no idiopático existe un menor número de publicaciones, siendo las etiologías que más aparecen en estos trabajos la artrogriposis y el mielomeningocele^{6,15,16}.

En nuestro caso, la artrogriposis no fue incluida por tratarse de una manifestación fenotípica que puede asociarse con más de 300 enfermedades con etiologías muy diferentes, y cuya característica común es presentar contracturas congénitas articulares en, al menos, dos áreas diferentes del cuerpo^{17,18}. En el caso del mielomeningocele, la exclusión se debe a que la deformidad es consecuencia de una parálisis flácida intraútero, que causa un desequilibrio en las fuerzas, lo que produce la deformidad del pie¹⁹.

Otra patología de afectación muscular que se repite en tres de las revisiones es la distrofia miotónica^{1,6,15}. También tienen un importante papel las patologías genéticas, entre las que destacan, por su prevalencia, las trisomías 18 y 21 y los síndromes de Larsen, Toriello-Carey y de DiGeorge. Finalmente, el síndrome de las bridas amnióticas aparece en cuatro de las cohortes^{1,6,15,20}.

Sin embargo, de las cinco patologías con diagnóstico establecido de este trabajo, el síndrome de Ehlers-Danlos y las

bridas amnióticas son las únicas que aparecen en la cohorte de los otros artículos revisados^{1,6,16}. A pesar de existir casos descritos que relacionan la hemimelia peronea con el pie zambo, el único estudio revisado que utiliza el método de Ponseti para el tratamiento de esta afectación concreta, expone el caso del mismo paciente que se revisa aquí¹⁰. Hay descrito, sin embargo, un caso de hemimelia tibial en la muestra de Moroney¹⁶.

Los trabajos de Gurnett¹⁵, Janicki⁶ y Moroney¹⁶ comparan el uso del método de Ponseti en pacientes con pie zambo idiopático vs. no idiopático (incluyendo mielomeningocele y artrogriposis). En dichos trabajos se concluye que se obtiene un buen resultado clínico, pero con un mayor número de yesos y mayor necesidad de intervención quirúrgica. Sin embargo, esta cirugía es menos agresiva tras el tratamiento ortopédico inicial.

Finalmente, Matar¹ publicó en 2018 el primer artículo sobre el tratamiento del pie zambo sindrómico, excluyendo mielomeningocele o artrogriposis. Tras su experiencia afirma que el método de Ponseti es un tratamiento de primera línea efectivo y que el mayor reto actual es mantener la corrección. Aun así, confirma lo mencionado anteriormente en la literatura, ya que estos pies sindrómicos requerirán mayor número de escayolas y tendrán un mayor riesgo de presentar recidivas. En nuestra serie, únicamente hemos registrado un caso de recidiva. Sin embargo, este dato no puede considerarse definitivo, ya que dos pacientes tenían menos de cinco años al final del seguimiento del estudio, por lo que es posible que en el futuro puedan desarrollar una recidiva. Por otro lado, tres de los seis pacientes tenían más de 14 años al final del estudio. Por lo tanto, en estos pacientes no es esperable una recidiva de la deformidad.

Ponseti establece en su técnica original que suele bastar con cuatro a cinco yesos seriados para la corrección de la deformidad³. Sin embargo, cuando se trata de pies zambos sindrómicos, el número medio de yesos es mayor^{6,15,16}. En la presente serie, se obtuvo una media de 6,5 yesos (rango de 6 a 8), que secundan la afirmación de que se necesita un número medio mayor de yesos en el tratamiento del pie zambo sindrómico.

Para objetivar la mejora de los pies tratados, se utilizó la escala de Pirani. Se realizó una medición de la deformidad previa al tratamiento, en la que se obtuvo una media de 5,2 puntos (de un máximo de 6), así como al finalizar el tratamiento, donde se obtuvo un resultado medio de 1,27. Es decir, se logró reducir la deformidad media de la muestra en 3,93. Estos resultados concuerdan con los obtenidos por Moroney¹⁶, que partiendo de una puntuación pretratamiento de 5,8, se consiguió una reducción a 3,7 puntos postratamiento, siendo su mejoría media de 2,1. Ambas revisiones apoyan un descenso medio notable en la clasificación de Pirani, que demuestra la utilidad del tratamiento mediante una valoración con una escala objetiva.

En cuanto al aducto, este se observó en tres de los seis pacientes (cinco pies). Parsa et al.²¹, en su artículo afirman que el aducto del antepié es la deformidad residual más común en el tratamiento del pie zambo pediátrico, como así ha ocurrido en nuestra serie. Sin embargo, ninguno de los pacientes que la presentó requirió tratamiento de la deformidad por diferentes motivos. Uno de los casos padecía el síndrome de Ehlers-Danlos tipo IV o vascular, lo que

hacia que una cirugía, aunque menor, pudiera suponer un alto riesgo vital para la paciente. En otro caso, la intervención fue rechazada por los familiares del propio paciente al presentar un pie que le resultaba funcional y haberse visto sometido a varias intervenciones previas (por la recidiva del equino-varo-aducto y por la disimetría, asociada con la hemimelia peronea). El último caso es el de una paciente con síndrome genitopatelar, que asocia un importante retraso psicomotor, por lo que un pie plantigrado, que pueda ir calzado y no sea doloroso fue el objetivo fundamental.

En relación con la muestra estudiada, tiene la limitación de tratarse de un grupo pequeño y heterogéneo de síndromes que tienen en común la presencia de una deformidad en equino-varo y aducto del pie. El tratamiento de esta deformidad puede hacerse siguiendo el método de Ponseti, pero el objetivo final del tratamiento viene determinado por las restantes patologías asociadas con el cuadro sindrómico. De esta manera, en dos de los pacientes de nuestra serie el objetivo fue obtener un pie plantigrado, no doloroso y apto para el calzado. En nuestra opinión, es importante que el equipo médico que trata al paciente establezca un objetivo real e informe a los padres sobre el mismo.

Esta revisión aporta información a un tema del que apenas hay literatura. Los resultados encontrados en este trabajo apoyan aquellos obtenidos por los demás autores expuestos anteriormente y confirman la hipótesis de que el método de Ponseti es un tratamiento adecuado también para el pie zambo sindrómico, evitando de esta forma múltiples y complicadas intervenciones quirúrgicas, con la única diferencia que precisa la utilización de un mayor número de yesos con respecto al tratamiento del pie zambo idiopático. Además, se ha observado que el aducto residual suele ser la deformidad remanente más frecuente.

Nivel de evidencia

Nivel de evidencia IV.

Bibliografía

- Matar HE, Makki D, Garg NK. Treatment of syndrome-associated congenital talipes equinovarus using the Ponseti method: 4-12 years of follow-up. *J Pediatr Orthop Part B*. 2018;27:56–60.
- Marco Martínez F, Urda Martínez-Aedo AL. *Traumatología y Ortopedia para el Grado en Medicina*. 1a Ed. Barcelona: Elsevier; 2015.
- Staheli L. Pie Zambo: El Método De Ponseti. *Glob Help* [Internet]. 2009:1–32, [http://teleduccion.medicinaudea.co/pluginfile.php/72669/mod_resource/content/1/Pie equino varo aducto.pdf](http://teleduccion.medicinaudea.co/pluginfile.php/72669/mod_resource/content/1/Pie_equino_varo_aducto.pdf).
- Ferrando A, Salom M, Page A. Análisis cinemático de la marcha en pacientes con Pie Zambo tratados mediante método de

Ponseti frente a la técnica quirúrgica de liberación posterior. *Rev Esp Cir Osteoartic*. 2018;52:112–8.

- Gerlach DJ, Gurnett CA, Limpaphayom N, Alae F, Zhang Z, Porter K, et al. Early results of the Ponseti method for the treatment of clubfoot associated with myelomeningocele. *J Bone Joint Surg Am*. 2009;91:1350–9.
- Janicki JA, Narayanan UG, Harvey B, Roy A, Ramseier LE, Wright JG. Treatment of neuromuscular and syndrome-associated (nonidiopathic) clubfeet using the ponseti method. *J Pediatr Orthop*. 2009;29:393–7.
- Matar HE, Beirne P, Garg N. The effectiveness of the Ponseti method for treating clubfoot associated with arthrogryposis: up to 8 years follow-up. *J Child Orthop*. 2016;10:15–8.
- Matar HE, Beirne P, Garg NK. Effectiveness of the Ponseti method for treating clubfoot associated with myelomeningocele: 3-9 years follow-up. *J Pediatr Orthop B*. 2017;26:133–6.
- Salom Taverner M, Mínguez Rey MF. Tratamiento Actual del Pie Zambo. *Rev Esp Cir Osteoartic*. 2015;50:83–8.
- Pino Almero L, Mínguez Rey MF, Rojas Díaz R, Gascó Gómez J, Gomar Sancho F. Método de Ponseti en el tratamiento del pie equino-varo-aductus asociado a hemimelia peronea tipo IA. *Rev Esp Cir Osteoartic* [Internet]. 2009;44:78–85. <http://dialnet.unirioja.es/servlet/extart?codigo=3045277>
- Weinstein SL, Flynn JM. *Lovell and Winter's Pediatric Orthopaedics*. 7th Ed. Philadelphia: Lippincott Williams & Wilkins; Wolters Kluwer; 2014.
- Cooper DM, Dietz FR. Treatment of Idiopathic clubfoot. A thirty-year follow-up note. *J Bone Joint Surg Am*. 1995;77:1477–89.
- Morcuende JA, Dolan LA, Dietz FR, Ponseti IV. Radical Reduction in the Rate of Extensive Corrective Surgery for Clubfoot Using the Ponseti Method. *Pediatrics* [Internet]. 2004;113:376–80. <http://pediatrics.aappublications.org/cgi/doi/10.1542/peds.113.2.376>
- Dobbs MB, Gurnett CA. Update on clubfoot: Etiology and treatment. *Clin Orthop Relat Res*. 2009;467:1146–53.
- Gurnett CA, Boehm S, Connolly A, Reimschisel T, Dobbs MB. Impact of congenital talipes equinovarus etiology on treatment outcomes. *Dev Med Child Neurol*. 2008;50:498–502.
- Moroney PJ, Noël J, Fogarty EE, Kelly PM. A single-center prospective evaluation of the ponseti method in nonidiopathic congenital talipes equinovarus. *J Pediatr Orthop*. 2012;32:636–40.
- Kowalczyk B, Felús J. Arthrogryposis: an update on clinical aspects, etiology, and treatment strategies. *Arch Med Sci*. 2016;12:10–24.
- Fassier A, Wicart P, Dubousset J. Arthrogryposis multiplex congenita Long- term follow-up from birth until skeletal maturity. *J Child Orthop*. 2009;383–90.
- Canale ST, Beatty JH. *Tratado de Ortopedia Pediátrica*. España: Mosby Year Book; 1992.
- Zionts LE, Habell B. The use of the ponseti method to treat clubfeet associated with congenital annular band syndrome. *J Pediatr Orthop*. 2013;33:563–8.
- Parsa A, Hallaj Moghadam M, Taraz Jamshidi MH. Relapsing and Residual Clubfoot Deformities After the Application of the Ponseti Method: A Contemporary Review. *Arch Bone Jt Surg*. 2014;2:7–10.