

ORIGINAL

Osteocondroma solitario en el hueso pisiforme con artrosis piso-piramidal. A propósito de un caso



C. Ventura-Parellada*, T. Subirà-i-Álvarez y A. Martínez-Ruiz

Servicio de Cirugía Ortopédica y Traumatología, Hospital Consorci Sanitari de Terrassa, España

Recibido el 24 de enero de 2020; aceptado el 14 de mayo de 2020

Disponible en Internet el 27 de junio de 2020

PALABRAS CLAVE

Osteocondroma;
Articulación
piso-piramidal;
Osteoartritis;
Pisiforme

KEYWORDS

Osteochondroma;
Pisotriquetal joint;
Osteoarthritis;
Pisiform

Resumen El osteocondroma es el tumor óseo más común, siendo la localización más frecuente en huesos largos. Sin embargo, existen casos descritos en el escafoides, hueso grande, semilunar, trapecio y trapecoide que pueden ser una de las causas de dolor en mano y muñeca. Los osteocondromas pueden aparecer de forma concomitante con otros procesos traumáticos o degenerativos o generar complicaciones en las estructuras contiguas. A continuación, presentamos un osteocondroma en el pisiforme asociado a una artrosis piso-piramidal.

© 2020 SECOT. Publicado por Elsevier España, S.L.U. Este es un artículo Open Access bajo la licencia CC BY-NC-ND (<http://creativecommons.org/licenses/by-nc-nd/4.0/>).

Solitary osteochondroma in the pisiform bone with pisotriquetal osteoarthritis. A case study

Abstract Osteochondroma is the most common bone tumour, which appears most commonly in the long bones. However, cases have been described in the scaphoid, capitate, lunate, trapezium, and trapezoid bones, which can be a cause of pain in the hand and wrist. Osteochondromas can occur concomitantly with other traumatic or degenerative processes or generate complications in adjacent structures. Below we present an osteochondroma in the pisiform bone associated with pisotriquetral osteoarthritis.

© 2020 SECOT. Published by Elsevier España, S.L.U. This is an open access article under the CC BY-NC-ND license (<http://creativecommons.org/licenses/by-nc-nd/4.0/>).

Introducción y objetivo

Los osteocondromas representan los tumores óseos más comunes. La incidencia es del 35%, aunque esta cifra está infraestimada dado que se trata de tumores con poca sintomatología clínica¹. Los osteocondromas son tumores benignos de origen cartilaginoso que suelen estar

* Autor para correspondencia.

Correo electrónico: Cristina.ventura17@gmail.com
(C. Ventura-Parellada).

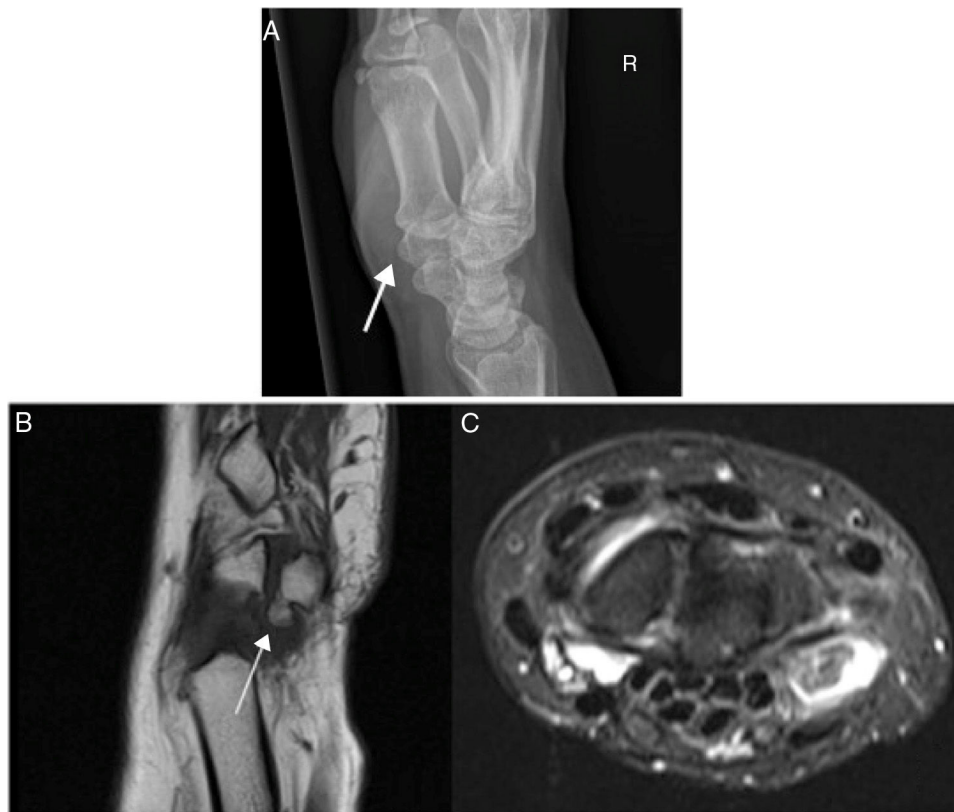

Figura 1 A) Radiografía Simple. Imagen en exofítica con continuidad con la cortical del hueso adyacente con una base ancha a nivel del pisiforme. B-C) Resonancia magnética del carpo. Osteocondroma solitario pediculado en el pisiforme siendo lesión exofítica con continuidad córticomedular en polo proximal de 5x5 mm rodeada de líquido sinovial con estructuras tendinosas y ligamentosas correctas.

localizados en el húmero proximal, fémur distal o tibia, siendo el carpo una localización extremadamente rara¹. Hasta la fecha, existen casos descritos en el escafoides^{2,3}, hueso grande^{4,5}, semilunar⁶, trapecio⁷ y trapezoide⁸. Presentamos un caso de un osteocondroma solitario en el hueso pisiforme asociado a una artrosis piso-piramidal.

Caso clínico

Paciente de 55 años diestra que consultó por un mal gesto durante la tarea doméstica y que desde entonces presentaba un dolor persistente en la zona cubital de la muñeca y mano derecha que a veces cursaba con parestesias en ese territorio. A la exploración no presentaba inflamación ni tumoraciones, pero la movilidad pasiva estaba limitada en la extensión, y presentaba dolor a la palpación del pisiforme con un signo Tinel positivo. Se realizó una radiografía (fig. 1) y una ecografía que informaba sobre posible osteocondroma del hueso pisiforme con importante líquido alrededor y signos de sinovitis.

El diagnóstico fue confirmado mediante resonancia magnética (fig. 1). El electromiograma informó que no existían signos de compresión en el nervio cubital al nivel del canal de Guyon, aunque podía haber irritación del mismo sin evidenciar cambios neurofisiológicos.

Se realizó una tomografía computarizada que evidenció artrosis piso-piramidal (fig. 2) y la paciente fue

intervenida quirúrgicamente mediante una vía de abordaje radial al canal de Guyon realizándose una exéresis del pisiforme y del osteocondroma (fig. 2). La anatomía patológica informó sobre fragmento nodular e irregular de medida 2x1,2 cm en sus ejes máximos. Se procesó previa decalcificación con tinción con hematoxilina-eosina, concluyendo diagnóstico de osteocondroma.

Resultados

Actualmente la paciente no presenta dolor en zona hipotenar y puede realizar tareas domésticas, así como su trabajo habitual.

Discusión

El dolor en la zona cubital de la muñeca es un síntoma frecuente y un reto en la valoración y el diagnóstico para los cirujanos de mano. El diagnóstico diferencial debería realizarse entre la tenosinovitis de *flexor* y *extensor cubital del carpo*, la lesión del ligamento *lunotriquetal*, *pisoganchoso* o *pisometacarpiano*, lesión del fibrocartilago triangular, la compresión del nervio cubital en canal de Guyon⁹ así como lesiones de origen traumático, artropatías del carpo, disfunción piso-piramidal¹⁰ o tumores.

El osteocondroma es un tumor o exóstosis benigna que puede ser solitaria o múltiple. La radiografía suele ser la

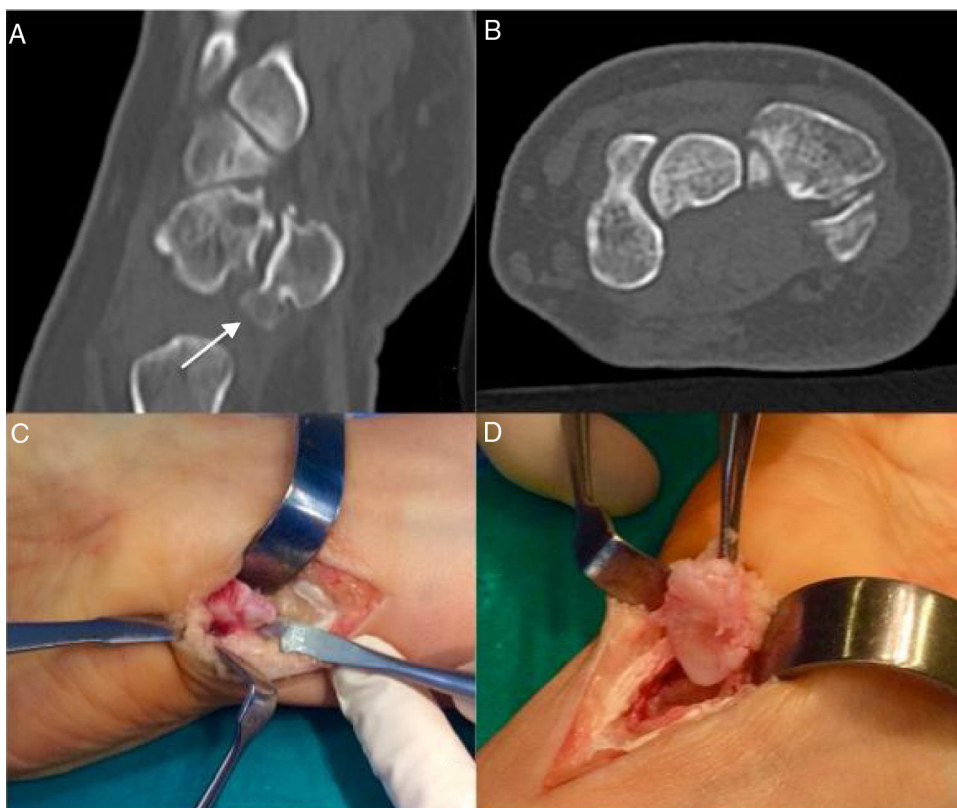


Figura 2 A-B) Tomografía computarizada del carpo. Se observa exostosis proximal de pisiforme con artrosis de articulación piso-piramidal con cuerpo libre en interlínea articular distal en la izquierda. C-D) Pieza quirúrgica. En la imagen C se visualiza cara volar de hueso pisiforme con exóstosis en polo inferior; en la imagen D se observa cara dorsal del mismo.

primera prueba diagnóstica a realizar¹, aunque puede pasar desapercibida y debe ser estudiada mediante resonancia magnética. El tratamiento de elección, si existe una clínica de dolor moderado y persistente, es realizar una exéresis de la lesión^{4,8,9}. Si la lesión es grande puede provocar complicaciones como ruptura del tendón del flexor cubital del carpo⁴ asociada a episodios de dolor persistente^{3,4} o a una artrosis de las articulaciones contiguas¹⁰.

La artrosis piso-piramidal es la segunda más frecuente en el carpo¹⁰. La disfunción de esta articulación suele presentar sinovitis con distensión de recesos articulares y osteofitos visualizados por ecografía y/o resonancia magnética⁹. La sinovitis en esta articulación puede relacionarse a depósitos de condrocalcinosis. El tratamiento indicado es una exéresis del pisiforme¹⁰.

Conclusión

Actualmente no existen otros casos publicados de osteocondromas solitarios en el pisiforme y artrosis piso-piramidal concomitante. Al presentarse las dos entidades al mismo tiempo, el tratamiento propuesto para la resolución de la sintomatología es la exéresis del pisiforme o pisiformectomía.

Nivel de evidencia

Nivel de evidencia V

Financiación

La presente investigación no ha recibido ayudas específicas provenientes de agencias del sector público, sector comercial o entidades sin ánimo de lucro.

Conflicto de intereses

Los autores declaran no tener ningún conflicto de intereses.

Bibliografía

1. Cañete P M, Fontoira M E, Gutiérrez San José B, Mancheca M S. Osteocondroma: diagnóstico radiológico, complicaciones y variantes. *Rev Chil Radiol.* 2013;19:73-81, <https://doi.org/10.4067/S0717-93082013000200006>.
2. van Alphen JC, te Slaa RL, Eulderink F, Obermann WR. Solitary osteochondroma of the scaphoid: a case report. *J Hand Surg Am.* 1996;21:423-5, [https://doi.org/10.1016/S0363-5023\(96\)80356-X](https://doi.org/10.1016/S0363-5023(96)80356-X).
3. Uchida K, Kobayashi S, Takamura T, Yayama T, Inukai T, Baba H. Osteochondroma arising from the scaphoid. *J Orthop Sci.* 2007;12:381-4, <https://doi.org/10.1007/s00776-007-1134-1>.
4. Shah NR, Wilczynski M, Gelberman R. Osteochondroma of the capitate causing rupture of the extensor digiti minimi: case report. *J Hand Surg.* 2009;34:46-8, <https://doi.org/10.1016/j.jhsa.2008.08.004>.
5. Laliotis NA, Crysanthou CK, Konstandinidis PA. Solitary osteochondroma of the capitate, in a child. *J Clin Orthop Trauma.* 2018;9:5136-9, <https://doi.org/10.1016/j.jcot.2018.01.005>.

6. Takagi T, Matsumura T, Shiraishi T. Lunate osteochondroma: a case report. *J Hand Surg Am.* 2005;30:693–5, <https://doi.org/10.1016/j.jhsa.2005.05.001>.
7. Koshi H, Shinozaki T, Hosokawa T, Yanagawa T, Takagishi K. Solitary osteochondroma of the trapezium: case report. *J Hand Surg Am.* 2011;36:428–31, <https://doi.org/10.1016/j.jhsa.2010.12.005>.
8. Baumann A, Pereira D, Baldwin K, Weusten A. Solitary osteochondroma of the trapezoid disguised as a tooth fragment. *BMJ Case Rep.* 2015, bcr2015210884. <https://doi.org/10.1136/bcr-2015-210884>.
9. Vezeridis PS, Yoshioka H, Han R, Blazar P. Ulnar-sided Wrist Pain. Part I: Anatomy and Physical Examination. *Skeletal Radiol.* 2010;39:733–45, <https://doi.org/10.1007/s00256-009-0775-x>.
10. Moraux A, Lefebvre G, Pansini V, Aucourt J, Vandebussche L, Demondion X, et al. Pisotriquetral joint disorders: an under-recognized cause of ulnar side wrist pain. *Skeletal Radiol.* 2014;43:761–73, <https://doi.org/10.1007/s00256-014-1848-z>.