

ORIGINAL

# La osteotomía patelar coronal de la faceta externa asociada a liberación del retináculo lateral mejora los resultados clínicos de la liberación lateral aislada en el síndrome de compresión lateral de rótula



A.P. Rosales-Varo<sup>a,\*</sup>, O. Roda-Murillo<sup>b</sup>, N. Prados-Olleta<sup>c</sup> y M.A. García-Espona<sup>d</sup>

<sup>a</sup> Área de Traumatología, Hospital de Poniente, Almería, España

<sup>b</sup> Departamento de Anatomía, Facultad de Medicina, Universidad de Granada, Granada, España

<sup>c</sup> Área de Traumatología, Hospital Universitario Virgen de las Nieves, Departamento de Traumatología y Ortopedia, Universidad de Granada, Granada, España

<sup>d</sup> Área de Radiodiagnóstico, Hospital de Poniente, Almería, España

Recibido el 12 de diciembre de 2014; aceptado el 5 de junio de 2016

Disponible en Internet el 16 de julio de 2016

## PALABRAS CLAVE

Dolor anterior de rodilla;  
Dolor patelofemoral;  
Osteotomía;  
Presión intraósea

## Resumen

**Objetivo:** Descripción de una nueva osteotomía coronal de la faceta externa de la rótula y valorar si los resultados del tratamiento del síndrome de compresión lateral de la rótula (SCLR) con nuestra osteotomía junto a la liberación del retináculo lateral externo son mejores que la liberación aislada del retináculo lateral.

**Material y métodos:** Estudio prospectivo con 2 años de seguimiento, donde tratamos 70 pacientes diagnosticados de SCLR y distribuidos en 2 grupos: un primer grupo de 50 pacientes en los que se realizó la liberación del retináculo lateral asociada a osteotomía, y un segundo grupo de 20 pacientes en los que se realizó una liberación aislada del retináculo lateral. Se midió la escala funcional de Werner de forma preoperatoria y a los 3, 12 y 24 meses.

**Resultados:** Existen diferencias significativas en el estado funcional global postoperatorio entre grupos (mejor el grupo de osteotomía en todos los intervalos,  $p < 0,05$ ). La mejoría, que es progresiva hasta los 12 meses, experimenta un ligero retroceso a los 24, aunque los valores siguen siendo mejores que los preoperatorios en ambos grupos. Todas las variables muestran valores mejores en el grupo de la osteotomía. La variable con mayor mejoría es aparición del dolor. Los pacientes con SCLR con signos degenerativos presentaron un beneficio en todos los casos.

\* Autor para correspondencia.

Correo electrónico: [aprosalesv@gmail.com](mailto:aprosalesv@gmail.com) (A.P. Rosales-Varo).

**Conclusión:** Los resultados muestran que la técnica de osteotomía rotuliana descrita asociado a la liberación del retináculo lateral mejora de forma significativa el dolor y la escala funcional de pacientes con SCLR a los 2 años de seguimiento, en mayor grado que lo hace la liberación aislada del retináculo lateral, incluso en aquellos en los que existe evidencia de signos degenerativos. © 2016 SECOT. Publicado por Elsevier España, S.L.U. Todos los derechos reservados.

## KEYWORDS

Anterior knee pain;  
Patellofemoral pain;  
Osteotomy;  
Intraosseous pressure

## Coronal patellar osteotomy of the external facet combined with the release of the lateral retinaculum improves the clinical outcomes of isolated lateral release in lateral knee compartment syndrome

### Abstract

**Objective:** To describe a novel coronal osteotomy of the external facet of the patella, and to evaluate if the outcomes of the treatment of lateral knee compartment syndrome (LKCS) with this osteotomy, combined with the release of the external lateral retinaculum, are better than the isolated lateral retinacular release.

**Material and methods:** A prospective study with a 2 year follow up that included 70 patients diagnosed with LKCS, distributed into 2 groups. The first group included 50 patients on whom the lateral retinacular release combined with osteotomy was performed, and a second group on whom an isolated retinacular release was performed. Measurements were made using the Werner functional scale before the surgery and at 3, 12, and 24 months follow-up.

**Results:** There were significant differences in the overall functional state between the two groups after the surgery (better in the osteotomy group at all the intervals,  $P < .05$ ). The improvement, which was progressive up to 12 months, was slightly less at 24 months, although the values were still better than the pre-surgical ones in both groups. Pain was the variable that showed most improvement. The patients with LKCS with degenerative signs showed a benefit in all cases.

**Conclusion:** The results demonstrate that the described patellar osteotomy technique, combined with lateral retinacular release, significantly improves the pain and the functional scale score of patients with LKCS after 2 years of follow-up, to a greater extent than isolated lateral retinacular release, including those in which there was evidence of degenerative signs.

© 2016 SECOT. Published by Elsevier España, S.L.U. All rights reserved.

## Introducción

En la clásica clasificación de Merchant<sup>1</sup> de las alteraciones femoropatelares se incluye el síndrome de compresión lateral de la rótula (SCLR), caracterizado desde el punto de vista clínico por dolor en cara anterior de la rodilla, sin episodios de inestabilidad verdadera, y desde el punto de vista radiológico por una inclinación de la rótula, que se encuentra centrada en el surco. La alteración crónica de la presión en la faceta medial y la sobrecarga en la lateral provocará una degeneración artrósica, y su asociación a la tensión del retináculo lateral puede dar lugar a un retináculo doloroso de forma persistente antes de que evidenciamos los signos de degeneración del cartílago.

En el SCLR el retináculo lateral externo es demasiado tenso, provocando un desequilibrio y una inclinación de la rótula<sup>2</sup>. Desde que Merchant y Mercer<sup>3</sup> publicaron en 1974 la técnica quirúrgica que denominaron «*lateral release of the patella*», dicha técnica ha sido extendida y su sobreuso ha sido en ocasiones el origen de complicaciones y malos resultados<sup>4</sup>. Los resultados satisfactorios publicados oscilan entre el 14 y el 100%<sup>5-8</sup>, aunque la evaluación de los resultados de la liberación del retináculo lateral externo y la

comparación de las publicaciones es una tarea difícil ante los diferentes sistemas de evaluación utilizados, así como por la selección de los pacientes, no diferenciando muchos de ellos los que presentaban predominantemente dolor o inestabilidad.

Este trabajo presenta la asociación de un nuevo gesto quirúrgico que pretende mejorar los resultados obtenidos con la liberación aislada del retináculo lateral en pacientes con SCLR.

Aunque no se conoce a ciencia cierta si el dolor rotuliano es producido directamente por la hiperpresión o si esta forma parte de un conjunto de fenómenos patológicos que llevan a una degeneración del hueso subcondral, algunos autores han propuesto el uso de perforaciones óseas como solución a la hiperpresión patelar con diferentes resultados: Almeida et al.<sup>9</sup>, Schneider et al.<sup>10</sup> o Miltner et al.<sup>11</sup>.

En las osteotomías patelares, independientemente del plano en el que la realicemos, sabemos que la misma proporción a una reducción de las presiones intraóseas y que esta puede ser la principal responsable de la mejoría clínica que se obtiene en los pacientes.

El objetivo de este estudio es presentar los resultados de una osteotomía coronal de la faceta externa de la rótula

realizada en pacientes que sufren dolor anterior de rodilla por un SCLR tras 2 años de seguimiento y compararlos con un grupo control, asumiendo que la descompresión venosa provocada por la osteotomía mejoraría los resultados de la liberación aislada del retináculo lateral.

## Material y métodos

Estudio clínico, prospectivo, comparativo no aleatorizado para evaluar la eficacia de la osteotomía coronal de la faceta externa asociada o no a la liberación del retináculo lateral.

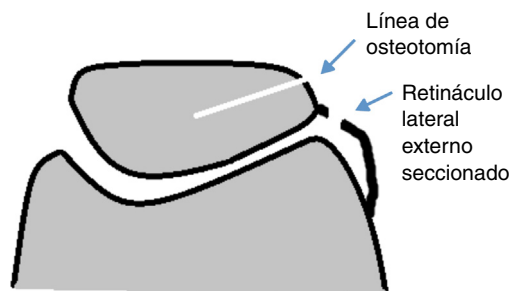
Entre enero de 2008 y diciembre 2010 se ha realizado una osteotomía coronal de la faceta externa de la rótula asociada a la liberación del retináculo lateral en 50 pacientes, y una liberación del retináculo lateral aislado en 20 pacientes que presentaban un SCLR.

Se trata de un estudio prospectivo en el que se han recogido pacientes derivados desde las consultas externas de traumatología y rehabilitación con el diagnóstico de compresión lateral rotuliana, que poseían los criterios de inclusión. Son tratados con 2 cirugías diferentes: un primer grupo mediante una descompresión patelar intraósea y una liberación del retináculo lateral externo, y un segundo grupo control de 20 pacientes que reunían los criterios de inclusión y en el que solo se realizó una liberación del retináculo lateral externo. En ambos se realizó un protocolo radiológico previo a la cirugía mediante la serie de radiología simple anteroposterior y lateral y axial a 20 y 45°.

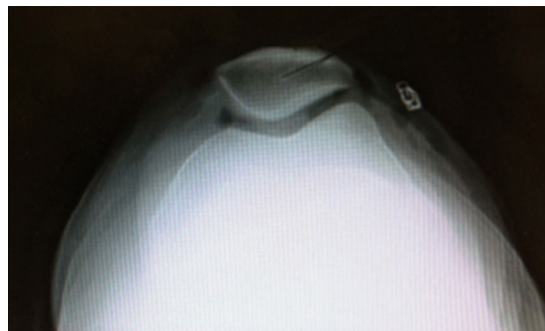Los pacientes incluidos fueron los diagnosticados de un SCLR en base a criterios clínicos y radiográficos, en los que había fracasado el tratamiento conservador durante un periodo mínimo de 6 meses. Desde el punto de vista clínico los pacientes debían presentar un dolor en la cara anterior de la rodilla, que aumentaba con actividades como subir o bajar escaleras o tras permanecer periodos prolongados con las rodillas en flexión, con test de compresión rotuliana positivo, sin episodios de inestabilidad, ni evidencia de la misma en la exploración clínica. Los criterios radiográficos considerados fueron: altura rotuliana no alterada (índice de Caton<sup>12</sup> en radiografías laterales de rodilla con flexión de 30° comprendido entre 0,6 y 1,3), aumento del índice femorrotuliano de Laurin<sup>13</sup> por encima de 1,6 (medido a 20° de flexión) con normalidad del ángulo de Merchant<sup>14</sup> (menos de 16°, medido en corte a 45° de flexión).

Se consideraron criterios de exclusión la edad inferior a 18 años o superior a 70, subluxación rotuliana, pacientes con incapacidad mental o legal o con consumo de drogas o rechazo a participar en el estudio, el cual debía ser mostrado mediante consentimiento.

El tratamiento conservador previo consistió en una restricción, dentro de lo posible, de las actividades que agravan la patología, medicación analgésico-antiinflamatoria a demanda del paciente y un programa de rehabilitación de 6 meses de duración, que se basó en trabajo de movilizaciones y elasticidad de la extremidad inferior, control neuromotor y técnicas de fortalecimiento muscular. El tratamiento fue llevado a cabo por la Unidad de Rehabilitación del Hospital. Los 2 primeros meses se realizaron sesiones diarias (5 días por semana) en el gimnasio del centro, y los 4 meses restantes cada paciente continuó con ejercicios en su domicilio.



**Figura 1** Esquema que muestra la intervención realizada (osteotomía coronal de rótula y sección del alerón rotuliano externo).



**Figura 2** Radiografía axial postoperatoria que muestra la osteotomía realizada.

Se realizó una valoración, mediante una modificación de la escala funcional de Werner<sup>15</sup> para pacientes con dolor en la cara anterior de la rodilla, antes de la intervención y a los 3, 12 y 24 meses de la misma. Se trata de una escala de 8 variables puntuadas de tal forma que a mayor valor, mejor es el resultado, siendo cero el menor valor posible y 50 el mayor (tabla 1).

Las variables propias del estudio que tiene en cuenta este análisis son 8: dolor, aparición de dolor, sensación de inestabilidad rotuliana, bloqueos-crepitaciones, sedestación de rodillas flexionadas < 30 min, cuclillas, subir escaleras y bajar escaleras (tabla 2).

La cirugía se practicó con el paciente en decúbito supino, bajo isquemia del miembro a ser intervenido y anestesia raquídea. Se colocaron 2 soportes de manera que la rodilla se mantuviera cómodamente en posición de 60° de flexión sin necesidad de que el ayudante la sostuviera. Tras una incisión de unos 2 cm en zona paralateral externa, se realizó una liberación del retináculo lateral externo de forma extraarticular evitando realizar artrotomía. En un segundo tiempo se actuaba sobre el borde externo de la patela, realizándose, con sierra oscilante, una osteotomía coronal de toda la faceta externa rotuliana, desde su borde proximal al distal, llegando hasta la línea media de la rótula (figs. 1 y 2), intentando con ello conseguir la disminución de la presión ósea rotuliana. Se efectuó el cierre del plano subcutáneo y la piel. En el procedimiento empleamos un tiempo medio de 15 min, evaluado desde el comienzo de la incisión hasta el cierre de esta.

Tras la intervención el paciente comenzó con un programa de rehabilitación que se iniciaba a las 24h con movilizaciones de 0 a 60°, que llegaban a los 90° al

**Tabla 1** Escala funcional de Werner modificada para pacientes con dolor en cara anterior de la rodilla

<b>1. Dolor</b>		<b>5. Sedestación con rodillas flexionadas &gt; 30 m</b>	
Ausencia	5	Sin problemas	5
Ligero e infrecuente	3	Limitación ligera	4
Constante	0	Con dificultad	2
		Imposible	0
<b>2. Aparición del dolor</b>		<b>6. Cuclillas</b>	
Ausencia de dolor con actividad	15	Sin problemas	5
Al correr o después de correr	12	Limitación ligera	4
Después de caminar > 2 km	9	Con dificultad	2
Después de caminar < 2 km	6	Imposible	0
Durante la marcha normal	3		
En reposo	0		
<b>3. Sensación de inestabilidad rotuliana</b>		<b>7. Subir escaleras</b>	
Nunca	5	Sin problemas	5
Algunas veces	3	Limitación ligera	4
Frecuentemente	0	Con dificultad	2
		Imposible	0
<b>4. Bloqueos-crepitaciones</b>		<b>8. Bajar escaleras</b>	
Nunca	5	Sin problemas	5
Algunas veces	3	Limitación ligera	4
Frecuentemente	0	Con dificultad	2
		Imposible	0

**Tabla 2** Resultados del análisis de técnica de Ficat

Parámetros	Medias				p		
	Preop	3 m	12 m	24 m	Preop-3 m	3 m-12 m	12 m-24 m
Dolor	0,00	2,45	3,40	2,40	p = 0,000 <sup>***</sup>	p = 0,017*	p = 0,010 <sup>**</sup>
Aparición de dolor	2,25	4,50	6,75	6,30	p = 0,002 <sup>**</sup>	p = 0,001 <sup>***</sup>	p = 0,317 NS
Sensación de inestabilidad rotuliana	3,90	4	4,40	4,30	p = 0,317 NS	p = 0,046*	p = 0,317 NS
Bloqueos-crepitaciones	0,75	3,40	3,20	2,85	p = 0,001 <sup>***</sup>	p = 0,860 NS	p = 0,102 NS
Sedestación rodillas flexionadas	3,90	3,80	4,10	4,00	p = 0,317 NS	p = 0,196 NS	p = 0,577 NS
Cuclillas	1	0,90	2,10	1,90	p = 0,317 NS	p = 0,001 <sup>***</sup>	p = 0,157 NS
Subir escaleras	2,50	2,30	3,50	3,20	p = 0,157 NS	p = 0,001 <sup>***</sup>	p = 0,083 NS
Bajar escaleras	2,30	2,30	3,40	3,10	p = 1 NS	p = 0,001 <sup>***</sup>	p = 0,083 NS

Valor p:

\* p ≤ 0,05.

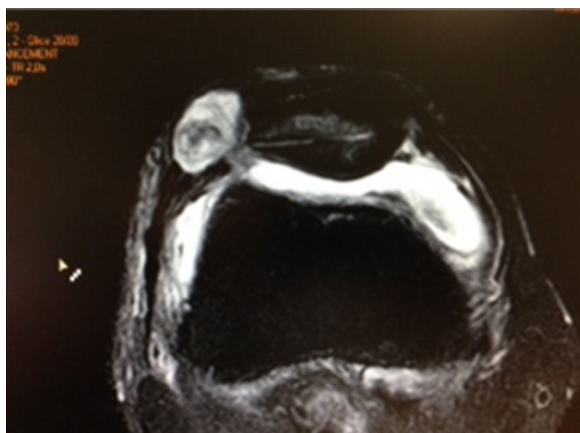
\*\* p ≤ 0,01.

\*\*\* p ≤ 0,001.

tercer día. El protocolo seguido fue dirigido por la Unidad de Rehabilitación del Hospital.

Todas las intervenciones y la revisión de las mismas fueron realizadas por el mismo cirujano. Para el análisis de la evolución temporal se ha realizado un análisis global de la escala y luego uno detallado por apartados. En cada paciente se realizaron 4 mediciones, que identificamos por el nombre de su medida temporal: preoperatorio, 3 meses, 12 meses y 24 meses. Los resultados de cada una de ellas se expresan

como media y desviación estándar. Para valorar cómo varía la puntuación de cada variable antes y después de la intervención hemos realizado una comparación entre los valores en el preoperatorio y la media de valores en los 3 períodos de tiempo siguientes. Se establecieron comparaciones entre los distintos periodos mediante el test de Student para muestras relacionadas. También se ha valorado la mejora analizando la diferencia entre el valor preoperatorio de cada uno de los apartados de la escala y la media de los 3



**Figura 3** RM del caso en que apareció una fístula de líquido sinovial por artrotomía accidental al realizar la sección del alerón rotuliano externo.

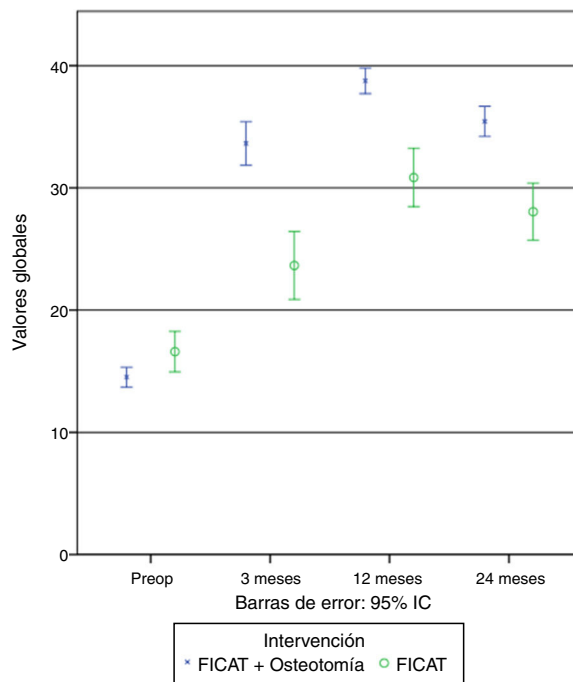
valores preoperatorios. Se ha considerado significativa una  $p < 0,05$ .

**Resultados**

Se compararon las puntuaciones entre grupos en los distintos intervalos de medición y entre los distintos periodos en cada grupo (fig. 3).

Al analizar cada técnica por separado, encontramos los siguientes resultados (tablas 3 y 4 y fig. 4):

- **Liberación del retináculo lateral.** A los 3 meses aparece una mejoría significativa en los parámetros de dolor ( $p < 0,001$ ), aparición del dolor ( $p < 0,01$ ) y bloqueos/crepitaciones ( $p < 0,001$ ), no encontrando cambios significativos en ningún otro parámetro. A los 12 meses mejoran de forma significativa los parámetros de dolor ( $p < 0,05$ ), aparición del dolor ( $p < 0,001$ ), sensación de inestabilidad rotuliana  $p < 0,05$ ), cuclillas ( $p < 0,001$ ) y subir y bajar escaleras ( $p < 0,001$ ), con



**Figura 4** Resumen gráfico de la evolución de los valores generales en cada grupo de intervención.

respecto a los 3 meses de evolución, no apareciendo cambios en bloqueos y crepitaciones y sedestación de rodillas flexionadas.

A los 24 meses empeora de forma significativa el parámetro de dolor ( $p < 0,01$ ), quedando los demás parámetros con valores similares a los encontrados a los 12 meses.

- **Osteotomía asociada a liberación del retináculo lateral.** A los 3 meses se produce una mejoría altamente significativa ( $p < 0,001$ ) con respecto a los valores preoperatorios en todos los parámetros analizados.

A los 12 meses continúa progresando el ascenso de los valores con respecto a los 3 meses de evolución, encontrándose cambios con distinta significación en todos los

**Tabla 3** Resultados del análisis de técnica de Ficat junto a la osteotomía coronal de la faceta externa

Parámetros	Medias				p		
	Preop	3 m	12 m	24 m	Preop-3 m	3 m-12 m	12 m-24 m
Dolor	0,06	3,56	4,24	3,28	$p = 0,000^{***}$	$p = 0,000^{***}$	$p = 0,000^{***}$
Aparición de dolor	2,58	7,92	9,96	9,24	$p = 0,000^{***}$	$p = 0,000^{***}$	$p = 0,001^{***}$
Sensación de inestabilidad rotuliana	4,16	4,72	4,88	4,92	$p = 0,000^{***}$	$p = 0,046^*$	$p = 0,317$
Bloqueos-crepitaciones	0,36	4,10	4,48	3,64	$p = 0,000^{***}$	$p = 0,019^*$	$p = 0,000^{***}$
Sedestación rodillas flexionadas	2,60	4,14	4,32	4,24	$p = 0,000^{***}$	$p = 0,021^*$	$p = 0,248$
Cuclillas	0,76	2,40	2,80	2,68	$p = 0,000^{***}$	$p = 0,008^{**}$	$p = 0,180$
Subir escaleras	2,00	3,48	4,04	3,80	$p = 0,000^{***}$	$p = 0,000^{***}$	$p = 0,014^*$
Bajar escaleras	2	3,32	4,04	3,64	$p = 0,000^{***}$	$p = 0,000^{***}$	$p = 0,002^{**}$

Valor p:  
 \*  $p \leq 0,05$ .  
 \*\*  $p \leq 0,01$ .  
 \*\*\*  $p \leq 0,001$ .

**Tabla 4** Evolución de los valores generales con el tiempo para cada una de los grupos de intervención. En los contrastes se muestra el valor de p de cada una de las comparaciones realizadas

Intervención	Medida	Media	Contraste	p
Ficat + osteotomía	Preop.	14,520	Preop.-3 meses	0,000
	3 meses	33,640	3 meses-12 meses	0,000
	12 meses	38,760	3 meses-24 meses	0,011
	24 meses	35,440	12 meses-24 meses	0,000
Ficat	Preop.	16,600	Preop-3 meses	0,000
	3 meses	23,650	3 meses-12 meses	0,000
	12 meses	30,850	3 meses-24 meses	0,001
	24 meses	28,050	12 meses-24 meses	0,005

parámetros analizados: dolor, aparición del dolor y subir y bajar escaleras ( $p < 0,001$ ), sensación de inestabilidad rotuliana y sedestación de rodillas flexionadas ( $p < 0,05$ ), bloqueos y crepitaciones y cuclillas ( $p < 0,01$ ).

A los 24 meses se produce un empeoramiento significativo con respecto a los 12 meses en el dolor y bloqueos y crepitaciones ( $p < 0,001$ ), subir y bajar escaleras ( $p < 0,05$

y  $p < 0,001$ , respectivamente), aunque los valores obtenidos son mucho mayores que en los pacientes con la liberación del retináculo lateral. Los demás parámetros no presentan cambios.

Al realizar la comparación de ambos grupos, encontramos los siguientes resultados (tablas 5 y 6 y fig. 5):

**Tabla 5** Comparativa de ambos grupos en los distintos parámetros

Evolución	Parámetros	Medias		p
		Ficat	Ficat + osteotomía	
3 meses	Dolor	2,45	3,56	$p = 0,007^{**}$
	Apar. dolor	4,50	7,92	$p = 0,000^{***}$
	Inestab.	4	4,72	$p = 0,008^{**}$
	Bloq/crep.	3,40	4,10	$p = 0,065$ NS
	Sedest.	3,80	4,14	$p = 0,109$ NS
	Cuclillas	0,90	2,40	$p = 0,000^{***}$
	Subir escal.	2,30	3,48	$p = 0,000^{***}$
	Bajar escal.	2,30	3,32	$p = 0,000^{***}$
12 meses	Dolor	3,40	4,24	$p = 0,001^{***}$
	Apar. dolor	6,75	9,96	$p = 0,000^{***}$
	Inestab.	4,40	4,88	$p = 0,04^*$
	Bloq/crep.	3,20	4,48	$p = 0,000^{***}$
	Sedest.	4,10	4,32	$p = 0,175$ NS
	Cuclillas	2,10	2,80	$p = 0,013^*$
	Subir escal.	3,50	4,04	$p = 0,014^*$
	Bajar escal.	3,40	4,04	$p = 0,007^{**}$
24 meses	Dolor	2,40	3,28	$p = 0,006^{**}$
	Apar. dolor	6,30	9,24	$p = 0,000^{***}$
	Inestab.	4,30	4,92	$p = 0,012^*$
	Bloq/crep.	2,85	3,64	$p = 0,000^{***}$
	Sedest.	4	4,24	$p = 0,114$ NS
	Cuclillas	1,90	2,68	$p = 0,006^{**}$
	Subir escal.	3,20	3,80	$p = 0,02^*$
	Bajar escal.	3,10	3,64	$p = 0,042^*$

Valor p:

\*  $p \leq 0,05$ .

\*\*  $p \leq 0,01$ .

\*\*\*  $p \leq 0,001$ .

**Tabla 6** Comparativa de ambos grupos (puntuación total)

Evolución	Intervención	n	Media	p
Preoperat.	Ficat + osteot.	50	14,52	p = 0,026*
	Ficat	20	16,60	
3 meses	Ficat + osteot.	50	33,64	p = 0,000***
	Ficat	20	23,65	
12 meses	Ficat + osteot.	50	38,76	p = 0,000***
	Ficat	20	30,85	
24 meses	Ficat + osteot.	50	35,44	p = 0,000***
	Ficat	20	28,05	

Valor p:

\* p ≤ 0,05.

\*\*\* p ≤ 0,001.

- Al comparar los resultados de ambas técnicas, encontramos que los valores en pacientes con la liberación del retináculo lateral asociada a osteotomía son mayores en todos los parámetros analizados y en todos los tiempos con respecto a los pacientes con liberación del retináculo lateral (tabla 6).
- Si analizamos los distintos parámetros observamos que a los 3 meses existe un aumento (mejoría) altamente significativo (p < 0,001) del dolor, aparición del dolor, sensación de inestabilidad rotuliana, cuclillas y subir y bajar escaleras, en los pacientes del grupo Ficat asociado a osteotomía con respecto a los pacientes del grupo Ficat.

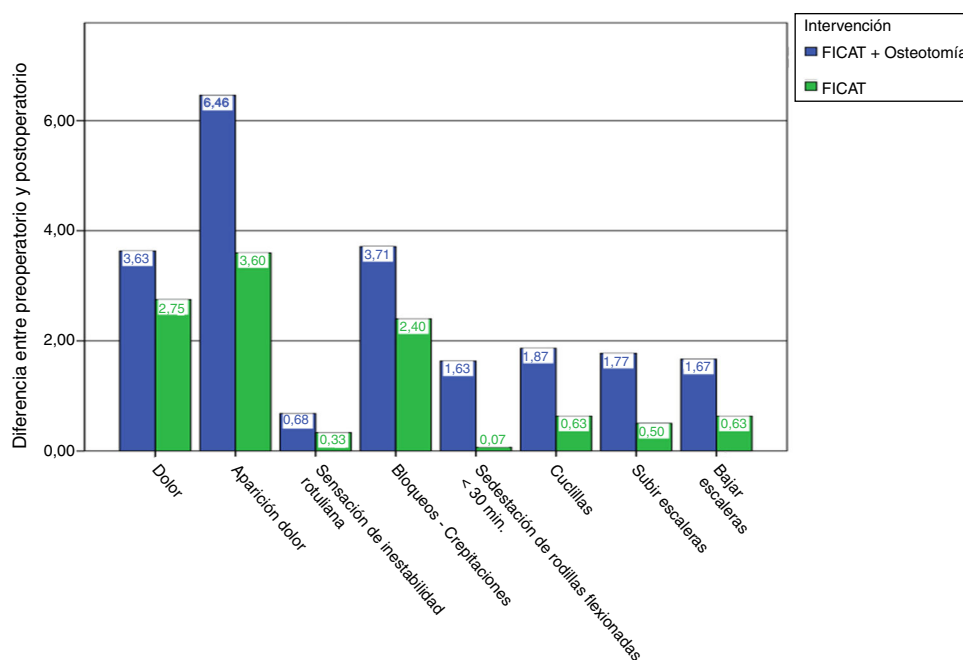
A los 12 meses el aumento sigue siendo significativo en todos los parámetros excepto en la sedestación de rodillas flexionadas, encontrándose una evidente mejoría en pacientes del grupo Ficat asociado a osteotomía.

A los 24 meses, a pesar de disminuir los valores con respecto a los 12 meses de evolución en ambos grupos, estos siguen siendo más altos (de forma significativa) en pacientes del grupo liberación del retináculo lateral asociado a osteotomía.

La sedestación de rodillas flexionadas es el único parámetro que no presenta diferencias significativas entre las 2 técnicas utilizadas en ninguno de los tiempos analizados.

La mejoría mayor en pacientes con liberación del retináculo lateral aparece a los 12 meses de evolución, mientras que en pacientes con liberación del retináculo lateral asociado a osteotomía, a los 3 meses ya se alcanzan valores similares o incluso superiores que en los pacientes del grupo liberación del retináculo lateral a los 12 meses.

Comparar los valores en el preoperatorio y la media de valores en los 3 periodos de tiempo siguientes nos permite



**Figura 5** Valores medios, separados por grupo de intervención, de la diferencia entre los valores en el preoperatorio y la media de los obtenidos en las 3 medidas posteriores a la intervención.

**Tabla 7** Evolución de la puntuación total Ficat+osteotomía en pacientes con signos degenerativos (n = 14)

	Preoperatorio	3 meses	12 meses	24 meses
Paciente 1	12	39	40	34
Paciente 2	12	34	32	25
Paciente 3	15	32	36	37
Paciente 4	14	25	34	30
Paciente 5	14	27	36	29
Paciente 6	14	27	34	34
Paciente 7	14	27	38	30
Paciente 8	11	24	38	32
Paciente 9	14	31	36	32
Paciente 10	11	22	31	31
Paciente 11	16	27	39	34
Paciente 12	16	35	38	34
Paciente 13	13	22	36	34
Paciente 14	9	22	31	31
Media	13,21	28,14	35,64	31,92

ver que la variable con mayor mejoría es aparición de dolor seguida de crepitaciones, como podemos observar en su representación gráfica (fig. 5).

En el estudio de los pacientes con SCLR con signos degenerativos avanzados en los que se realizó la osteotomía junto a la liberación del retináculo lateral encontramos resultados satisfactorios comparables con los del grupo completo (tabla 7).

## Discusión

En este trabajo los resultados muestran una mejoría significativa del dolor y la escala funcional en pacientes con SCLR a los 2 años de seguimiento tratados con una osteotomía coronal de la faceta externa asociada a la liberación del retináculo lateral, en mayor grado que lo hace la simple liberación del retináculo lateral externo.

En 1974, Merchant y Mercer<sup>3</sup> publicaron la técnica quirúrgica que denominaron «*lateral release of the patella*»; desde entonces dicha técnica ha sido extendida, y su sobreuso ha sido en ocasiones el origen de complicaciones y malos resultados. Parece existir consenso en que el *sine qua non* para realizar la liberación del retináculo lateral es la demostración de su tensión excesiva<sup>16</sup>, así como no deberíamos realizarlo en situaciones de rótula alta, hiperelasticidad o displasia troclear<sup>17</sup>. En el SCLR, el retináculo lateral externo es demasiado tenso, provocando un desequilibrio y una inclinación de la rótula<sup>2</sup>. Los resultados satisfactorios publicados oscilan entre el 14 y el 100%<sup>7-9</sup>, aunque la evaluación de los resultados de la liberación del retináculo lateral y la comparación de las publicaciones es una tarea difícil por los diferentes sistemas de evaluación utilizados, así como por la selección de los pacientes, no diferenciando muchos de ellos los que presentaban predominantemente dolor o inestabilidad. Este trabajo presenta la asociación de un nuevo gesto quirúrgico que mejora los resultados obtenidos con la liberación del retináculo lateral aislado en pacientes con SCLR.

A pesar de la heterogeneidad de los estudios, algunos autores han reconocido factores que se correlacionaban con los resultados menos satisfactorios<sup>18,19</sup>, como es el grupo de mujeres, y en aquellos pacientes con cambios establecidos grado III o grado IV en el cartílago articular y en los que la inestabilidad patelar en lugar de opresión del retináculo lateral es la principal anomalía. A diferencia de lo reflejado en la literatura por algunos autores<sup>20,21</sup>, en que expresan los malos resultados en pacientes con grados III o IV de condropatía tras la liberación del retináculo lateral externo, en nuestro estudio todos los pacientes con signos radiológicos que evidenciaban cambios avanzados a nivel del cartílago presentaron resultados satisfactorios, debiendo pensar que el gesto de reducción de la presión intraósea es un factor determinante en el resultado final de este grupo.

El efecto de la liberación del retináculo lateral en la biomecánica rotuliana, así como los diferentes métodos empleados, ha sido estudiado por diferentes autores<sup>22-26</sup>. Nosotros hemos limitado la sección en la zona proximal a las fibras más distales del vasto lateral oblicuo y distalmente a nivel del tendón rotuliano.

Las primeras osteotomías buscaban una disminución de la presión intraósea, intentando beneficiarse del efecto de la liberación del retináculo lateral con el de la disminución de la presión intraósea de la rótula, e intentando mejorar los resultados de la liberación del retináculo lateral aislado.

Se ha observado un comportamiento común en ambos grupos de intervención, ya que en ambos la tendencia parece ser una mejora considerable entre el preoperatorio y los 3 meses, de nuevo mejora hasta los 12 meses y, finalmente, un ligero empeoramiento entre los 12 y los 24 meses. Aun así, el estado final a los 24 meses es mejor que a los 3 meses. Valorando los resultados podemos concluir que las diferencias observadas entre todos los períodos de tiempo descritos son estadísticamente significativas, alcanzándose valores significativamente mayores en todos los períodos posquirúrgicos en el caso del grupo liberación del retináculo lateral asociada a osteotomía con respecto al grupo liberación del retináculo lateral aislado. Las diferencias entre ambos grupos son claras y significativas a todos los niveles.

Para el grupo en el que se ha realizado la liberación aislada del retináculo lateral hay una variable (sedestación de rodillas flexionadas < 30 min) en la que no se observa ninguna diferencia significativa, y por tanto la intervención, a la vista de los datos, no parece causar ningún cambio o efecto en esta variable. Del resto de variables podemos hacer 2 grupos. Un primer grupo es el de las variables en las que se observan cambios desde los 3 meses: dolor, aparición de dolor y crepitaciones. Otro corresponde a los que no observan diferencias significativas hasta los 12 meses, que incluye las variables: sensación de inestabilidad rotuliana, cuclillas, subir escaleras y bajar escaleras. De manera que podemos ver el comportamiento diferente de cada una de las variables estudiadas en este grupo.

Para el grupo liberación del retináculo lateral asociada a osteotomía se observa que claramente hay una mejora en todas las variables tanto a los 3 meses como a los 12 meses.

Aunque no se conoce a ciencia cierta si el dolor rotuliano es producido directamente por la hiperpresión, o si esta forma parte de un conjunto de fenómenos patológicos que llevan a una degeneración del hueso subcondral, podemos considerar que la patela se comporta



como un compartimento estanco, a diferencia de las epífisis, que se encuentran en contacto con sus diáfisis. En idea de soluciones al dolor por hiperpresión algunos autores han propuesto el uso de perforaciones óseas en la rótula, en las que Almeida et al.<sup>9</sup> demostraron, en su estudio experimental, que dichas perforaciones óseas no producen una disminución en las cifras de presión, tanto si existía o no un estado de hiperpresión previo. Schneider et al.<sup>10</sup> en 2000 y Miltner et al.<sup>11</sup> en 2003 presentaron sus casos satisfactorios mediante perforaciones óseas extraarticulares, con una mejora clínica del dolor anterior y disminución en las cifras de presión intraósea, pero son estudios a valorar de forma prudente tanto ante la técnica de medición y selección de pacientes como su comparación de resultados con el grupo control.

En el presente trabajo no se realizan perforaciones, ya que los resultados obtenidos por el autor en años previos no son satisfactorios; lo que se ha realizado es una osteotomía coronal de la faceta externa. Se ha hipotetizado que la osteotomía que describimos, una osteotomía coronal solo de la faceta externa, es suficiente para alcanzar dicha disminución de presión, de forma que con una mínima agresividad, técnica fácil, de rápida recuperación y que permite la asociación a otras técnicas, podemos mejorar los resultados obtenidos con la liberación aislada del retináculo lateral, beneficiándonos de la disminución de la presión intraósea que provocamos.

En los resultados se observa cómo varía la puntuación de cada variable antes y después de la intervención, al comparar los valores del preoperatorio y la media de valores en los 3 periodos de tiempo siguientes. Se ha obtenido un incremento medio de las puntuaciones en cada una de las variables, permitiéndonos tener una idea de en qué variable se ha producido un mejoría mayor, y nos permiten conocer que la variable con mayor mejoría es aparición de dolor seguida de crepitaciones.

Entre las complicaciones<sup>27,28</sup> más frecuentemente descritas tras la liberación del retináculo lateral se encuentran el hematoma, la debilidad del cuádriceps o su atrofia o la medialización patelar<sup>29-32</sup>; en el presente trabajo se ha tenido solo una complicación (fig. 3) que consideramos menor, ante su buena resolución; se trata de una fístula secundaria a una artrotomía provocada al realizar la liberación del retináculo lateral. Dicha fístula se resolvió satisfactoriamente en 3 semanas y no alteró el postoperatorio ni la rehabilitación, por lo que la tasa de complicaciones con el gesto asociado de la osteotomía sobre la liberación del retináculo parece ser nula o muy baja.

Las limitaciones del estudio son el pequeño tamaño de muestra, su corto seguimiento de 2 años, así como su naturaleza comparativa y no aleatorizado. Otra limitación de nuestro estudio es la escala funcional utilizada; aunque empleada en otros estudios, somos conscientes de la existencia de test más específicos para la articulación femoropatelar, como el test de Kujala.

Es un estudio realizado por un único cirujano, que usa la misma técnica quirúrgica, con el mismo análisis preoperatorio e indicaciones para este tratamiento quirúrgico, así como el mismo protocolo postoperatorio, de rehabilitación y de seguimiento.

Pensamos que el efecto de descompresión ósea asociado a la liberación del retináculo lateral externo es un

procedimiento muy poco agresivo, que no cierra puertas a futuras cirugías y que debe considerarse en el SCLR dentro del arsenal terapéutico que disponemos.

## Conclusiones

Los resultados muestran que la técnica de osteotomía rotuliana descrita es un procedimiento novedoso, poco agresivo y reproducible, que asociado a la liberación del retináculo rotuliano externo mejora de forma significativa el dolor y la escala funcional de pacientes con SCLR a los 2 años de seguimiento, en mayor grado que lo hace la simple liberación del retináculo lateral externo.

## Nivel de evidencia

Nivel de evidencia III.

## Responsabilidades éticas

**Protección de personas y animales.** Los autores declaran que para esta investigación no se han realizado experimentos en seres humanos ni en animales.

**Confidencialidad de los datos.** Los autores declaran que han seguido los protocolos de su centro de trabajo sobre la publicación de datos de pacientes.

**Derecho a la privacidad y consentimiento informado.** Los autores declaran que en este artículo no aparecen datos de pacientes.

## Conflicto de intereses

Los autores declaran no tener ningún conflicto de intereses.

## Bibliografía

1. Merchant AC. Classification of patellofemoral disorders. *Arthroscopy*. 1988;4:235-40.
2. Larson RL, Cabaud HE, Slocum DB, James SL, Keenan T, Hutchinson T. The patellar compression syndrome: Surgical treatment by lateral retinacular release. *Clin Orthop Relat Res*. 1978;134:158-67.
3. Merchant AC, Mercer RL. Lateral release of the patella. A preliminary report. *Clin Orthop Relat Res*. 1974;103:40-5.
4. Fithian DC, Paxton EW, Post WR, Panni AS. Lateral retinacular release: A survey of the International Patello Femoral Study Group. *Arthroscopy*. 2004;20:463-8.
5. Fabbriaciani C, Panni AS, Delcogliano A. Role of arthroscopic lateral release in the treatment of patellofemoral disorders. *Arthroscopy*. 1992;8:531-6.
6. Morsy HA. The patellar compression syndrome: Treatment by miniopen lateral retinacular release. *Pan Arab J Orth Trauma*. 2001;5:107-15.
7. Gerbino PG 2nd, Griffin ED, d'Hemecourt PA, Kim T, Kocher MS, Zurakowski, et al. Patellofemoral pain syndrome: Evaluation of location and intensity of pain. *Clin J Pain*. 2006;22:154-9.
8. Aglietti P. Surgery of the patellofemoral joint. Indications, effects, results and recommendations. En: Scott WN, editor. *Insall & Scott Surgery of the Knee*. 4th ed. Philadelphia: Elsevier Churchill Livingstone; 2006. p. 247-399.

9. Almeida F, Gomar F, Sala D. Tratamiento de la hiperpresión ósea de la rótula mediante perforaciones óseas. Estudio experimental. *Rev Esp Cir Osteoart.* 2007;42:93-101.
10. Schneider U, Breusch SJ, Thomsen M, Wenz W, Graf J, Niethard FU. A new concept in the treatment of anterior knee pain: Patellar hypertension syndrome. *Orthopedics.* 2000;23:581-6.
11. Miltner O, Siebert CH, Schneider U, Niethard FU, Graf J. Patellar hypertension syndrome in adolescence: A three-year follow up. *Arch Orthop Trauma Surg.* 2003;123:455-9.
12. Caton J, Deschamps G, Chambat P, Lerat JL, Dejour H. Les rotules basses: A propos de 128 observations. *Rev Chir Orthop Reparatrice Appar Mot.* 1982;68:317-25.
13. Laurin CA, Dussault R, Levesque HP. The tangencial X-Ray investigation of the patellofemoral joint: X-Ray technique, diagnostic criteria and their interpretation. *Clin OrthopRelat Res.* 1979;144:16-26.
14. Merchant AC, Mercer RL, Jacobsen RH, Cool CR. Roentgenographic analysis of patello femoral congruence. *J Bone Joint Surg Am.* 1974;56:1391-6.
15. Werner S, Arvidsson H, Arvidsson I, Eriksson E. Electrical stimulation of vastus medialis and stretching of lateral thigh muscles in patients with patellofemoral symptoms. *Knee Surg Sports Traumatol Arthrosc.* 1993;1:85-92.
16. Clifton R, Ng CY, Nutton RW. What is the role of lateral retinacular release. *J Bone Joint Surg Br.* 2010;92:1-6.
17. Sanchis-Alfonso V, Merchant AC. Iatrogenic medial patellar instability: An avoidable injury. *Arthroscopy.* 2015;31:1628-32.
18. Micheli LJ, Stanitski CL. Lateral patellar retinacular release. *Am J Sports Med.* 1981;9:330-6.
19. Metcalf RW. An arthroscopic method for lateral release of subluxating or dislocating patella. *Clin Orthop Relat Res.* 1982;167:9-18.
20. Osborne AH, Fulford PC. Lateral release for chondromalacia patellae. *J Bone Joint Surg Br.* 1982;64:202-5.
21. Ogilvie-Harris DJ, Jackson RW. The arthroscopic treatment of chondromalacia patellae. *J Bone Joint Surg Br.* 1984;66:660-5.
22. Ostermeier S, Holst M, Hurschler C, Windhagen H, Stukenborg-Colsman C. Dynamic measurement of patellofemoral kinematics and contact pressure after lateral retinacular release: An in vitro study. *Knee Surg Sports Traumatol Arthrosc.* 2007;15:547-54.
23. Christoforakis J, Bull AM, Strachan RK, Shymkiw R, Senavongse W, Amis AA. Effects of lateral retinacular release on the lateral stability of the patella. *Knee Surg Sports Traumatol Arthrosc.* 2006;14:273-7.
24. Marumoto JM, Jordan C, Akins R. A biomechanical comparison of lateral retinacular releases. *Am J Sports Med.* 1995;23:151-5.
25. Merican AM, Kondo E, Amis AA. The effect on patellofemoral joint stability of selective cutting of lateral retinacular and capsular structures. *J Biomech.* 2009;42:291-6.
26. Powers CM, Chen Y-J, Farrokhi S, Lee TQ. Role of peripatellar retinaculum in transmission of forces within the extensor mechanism. *J Bone Joint Surg Am.* 2006;88:2042-8.
27. Small NC. An analysis of complications in lateral retinacular release procedures. *Arthroscopy.* 1989;5:282-6.
28. Ricchetti ET, Mehta S, Sennett BJ, Huffman GR. Comparison of lateral release versus lateral release with medial soft-tissue realignment for the treatment of recurrent patellar instability: a systematic review. *Arthroscopy.* 2007;23:463-8.
29. Fulkerson JP. Diagnosis and treatment of patients with patellofemoral pain. *Am J Sports Med.* 2002;30:447-56.
30. O'Neill DB. Open lateral retinacular lengthening compared with arthroscopic release. A prospective, randomized outcome study. *J Bone Joint Surg Am.* 1997;79:1759-69.
31. Pagenstert G, Wolf N, Bachmann M, Gravius S, Barg A, Hintemann B, et al. Open lateral patellar retinacular lengthening versus open retinacular release in lateral patellar hypercompression syndrome: A prospective double-blinded comparative study on complications and outcome. *Arthroscopy.* 2012;28:788-97.
32. Sanchis-Alfonso V, Montesinos-Berry E, Monllau JC, Merchant AC. Results of isolated lateral retinacular reconstruction for iatrogenic medial patellar instability. *Arthroscopy.* 2015;31:422-7.