

NOTA CLÍNICA

Luxación radiocarpiana tras traumatismo banal



I.J. Jiménez-Jiménez*, J.R. Caballero-Martel y J. Ojeda-Castellano

Departamento de Cirugía Ortopédica y Traumatología, Complejo Hospitalario Universitario Insular Materno Infantil de Canarias, Las Palmas de Gran Canaria, España

Disponible en Internet el 10 de mayo de 2014

PALABRAS CLAVE

Luxación;
Muñeca;
Radiocarpiana

Resumen La luxación radiocarpiana es una entidad extremadamente infrecuente y se produce habitualmente por traumatismos de alta energía. Se distinguen 2 tipos, tipo I: luxación radiocarpiana pura, y tipo II: con fractura asociada. El tratamiento de elección según la literatura es quirúrgico con osteosíntesis de las fracturas y reparación ligamentosa siendo el pronóstico pobre. Presentamos el caso un varón de 19 años que presentó luxación radio carpiana pura tras un traumatismo banal. Tras la reducción urgente fue tratado de forma ortopédica con un yeso antebraquiopalmar obteniéndose buen resultado funcional a los 12 meses de la lesión.
© 2013 SECOT. Publicado por Elsevier España, S.L.U. Todos los derechos reservados.

KEYWORDS

Dislocation;
Wrist;
Radiocarpal

Radiocarpal dislocation after a trivial injury

Abstract Radiocarpal dislocation is an extremely uncommon injury in Traumatology, and is usually produced by high energy trauma. There are two types of dislocation, type I: pure radiocarpal dislocation and type II: fracture-dislocation. The gold standard treatment according to the literature is surgical treatment fixing the fractures and repairing the injured ligaments. We report a clinical case of radiocarpal dislocation type I in a healthy 19 year-old male after a minor trauma. The dislocation was reduced by traction, and the wrist immobilized in a plaster cast. The functional outcome 12 months after the injury was excellent.
© 2013 SECOT. Published by Elsevier España, S.L.U. All rights reserved.

Introducción

La luxación radiocarpiana se define como la pérdida completa y permanente del contacto articular entre los huesos del antebrazo y la primera hilera de los huesos del carpo, y se debe en la inmensa mayoría de los casos a un traumatismo de alta energía.

Moneim y Dumontier han clasificado estas luxaciones en 2 tipos: tipo I (luxación radiocarpiana pura) y tipo II (asociada a otras lesiones)^{1,2}.

Es una enfermedad extremadamente infrecuente, presentando una incidencia del 0,2%^{2,3} de todas las luxaciones, siendo la tipo I aun más rara, de la que están descritos en la literatura menos de 20 casos^{4,5}. Entre ambos tipos encontramos únicamente 4 series con más de 10 pacientes^{2,6-8}.

El tratamiento no está bien establecido en la bibliografía. Algunos autores optan por tratamiento quirúrgico con buenos resultados^{2,6,7} y otros publican buenos resultados con tratamiento ortopédico⁹⁻¹¹.

* Autor para correspondencia.

Correo electrónico: isidro_jimenez@hotmail.com
(I.J. Jiménez-Jiménez).

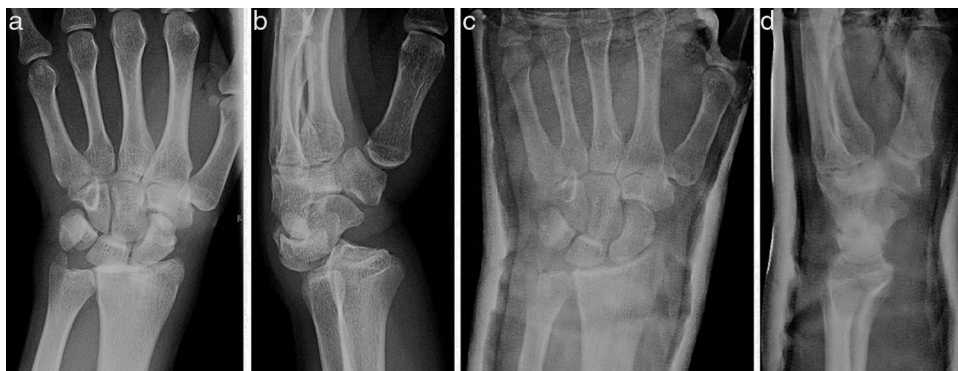

Figura 1 Radiografía simple AP y lateral a la llegada a urgencias (a y b), y tras la reducción (c y d).

Caso clínico

Presentamos el caso de un varón de 19 años, diestro, peluquero, sin hiperlaxitud ni antecedentes de interés, que acude a urgencias tras un traumatismo de baja intensidad en la cara volar de la muñeca izquierda estando en posición neutra, con un balón mientras jugaba al fútbol. Clínicamente presenta deformidad «en dorso de tenedor» con dolor e impotencia funcional en muñeca izquierda.

Tras el estudio radiológico inicial (figs. 1a y b), se diagnostica de luxación radiocarpiana dorsal tipo I de Dumontier y se realiza reducción cerrada mediante tracción en urgencias tras la infiltración de anestésico local intraarticular. Se coloca yeso cerrado antebraquiopalmar y se comprueba radiológicamente la correcta reducción (figs. 1c y d). Dada la estabilidad clínica y radiológica, tras la reducción se decide mantener la inmovilización durante 7 semanas.

Resultado

Tras retirar el yeso, el paciente presentó flexión de 40° y extensión de 35° que mejoraron sin precisar rehabilitación hasta flexión 85° y extensión 70° 12 semanas tras el traumatismo.

Al año de la lesión inicial, el paciente no refería dolor, ni sensación de inestabilidad, ni signos de compresión nerviosa. Presentaba una movilidad activa de 92° de flexión, de 86° de extensión, con una pronosupinación conservada (figs. 2c y d). En la radiografía simple de control no se evidenciaban alteraciones destacables comparándola con la muñeca contralateral (figs. 2a y b). La medición de su fuerza (Grip test medido con dinamómetro Jamar®, Patterson Medical, Warrenville, IL, EE. UU.) fue de 90,36% respecto a su mano dominante. El cuestionario de discapacidad (DASH Score) fue de 1,6 (0-100) y el cuestionario Mayo Wrist Score fue de 90 (0-100).

Discusión

El primer caso de luxación radiocarpiana descrito, dorsal o volar y con o sin fractura, data de 1926⁹ y, desde entonces, no se han publicado en la literatura más de 70 casos^{1,3,9-12}. De ellos, la mayoría son luxaciones radiocarpianas tipo II. Únicamente encontramos 9 casos publicados de luxación radiocarpiana dorsal pura⁸ y solo uno de ellos es similar al

que presentamos, con fractura no desplazada de estiloides cubital⁹.

Esta luxación se asocia a fracturas de radio distal o fracturas de los huesos carpianos y, excepto en un caso¹¹, se debe a traumatismos de alta energía.

El diagnóstico es sencillo mediante radiografía convencional en 2 proyecciones y está indicada la reducción articular urgente para reducir el riesgo de lesión vascular y nerviosa.

El tratamiento no está claramente establecido pues las series existentes combinan los diferentes tipos de luxación, las diferentes opciones terapéuticas y, además, no existen datos de seguimiento a largo plazo⁸. La mayoría de los autores defienden un tratamiento quirúrgico con abordaje volar³, doble abordaje^{5,8} o, en algunos casos, abordaje artroscópico con osteosíntesis de las fracturas y reparación del complejo cápsulo-ligamentoso^{6,7}. Por otro lado, encontramos 3 casos publicados en los que el tratamiento elegido fue ortopédico mediante inmovilización con un yeso durante 4-6 semanas⁹⁻¹¹ y los resultados funcionales también fueron buenos.

A pesar de la baja incidencia de este tipo de lesiones, por lo reflejado en la literatura^{2,8,13} se puede inferir que en luxaciones tipo II de Dumontier estaría indicado el tratamiento quirúrgico puesto que en este tipo de luxaciones cabe suponer que los ligamentos radiocarpianos continúan sujetos a la estiloides radial y la reducción y fijación ósea mediante cirugía percutánea o cirugía abierta con abordaje volar o doble abordaje fijando la fractura debe conseguir la estabilización articular.

En cambio, en las luxaciones tipo I, en las que no existe lesión ósea o esta es de escasa cuantía, la indicación quirúrgica no es tan clara. Según el trabajo inicial de Dumontier³, en este tipo de luxaciones los ligamentos radiocarpianos se encontrarían lesionados y el pronóstico sería pobre. Sin embargo, este pronóstico funcional pobre no se ve reflejado en la literatura^{2-7,11}, sino al contrario, los resultados publicados en luxaciones tipo I tratadas ortopédicamente, como nuestro caso, obtienen buenos resultados⁹⁻¹¹.

Probablemente esta discrepancia vendrá determinada por la estabilidad articular tras la reducción. Así, si la luxación es inestable tras la reducción indicaría la existencia de una gran lesión ligamentosa y obligaría probablemente a un tratamiento quirúrgico. Por el contrario, si tras la reducción la lesión es estable sugeriría una lesión ligamentosa de

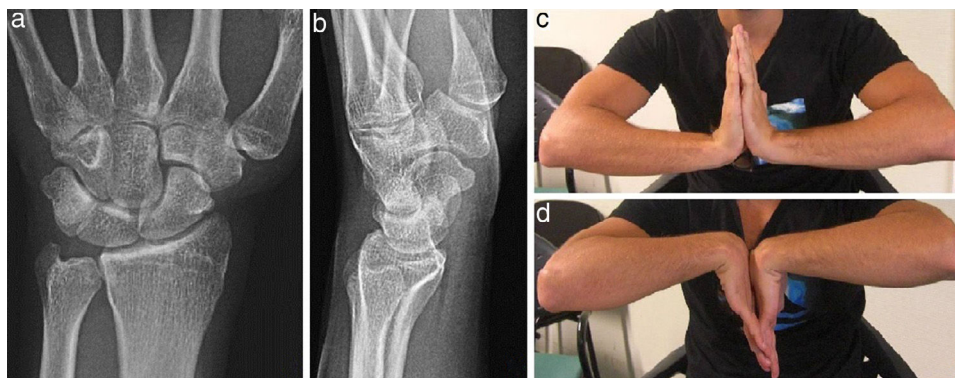


Figura 2 Radiografía simple AP y lateral (a y b), y flexo-extensión de muñeca (c y d) un año tras la lesión.

menor gravedad que, por tanto, podría ser manejada de forma ortopédica.

Por todo ello, en las luxaciones radiocarpianas tipo I tras realizar la reducción urgente es preciso valorar la estabilidad articular mediante controles radiográficos seriados y, una vez retirada la inmovilización, comprobar clínicamente la estabilidad mediante maniobras forzadas de flexo-extensión e inclinaciones de tal forma que, cuando no se objetive inestabilidad, el tratamiento ortopédico puede ser una buena opción terapéutica.

Nivel de evidencia

Nivel de evidencia v.

Responsabilidades éticas

Protección de personas y animales. Los autores declaran que para esta investigación no se han realizado experimentos en seres humanos ni en animales.

Confidencialidad de los datos. Los autores declaran que han seguido los protocolos de su centro de trabajo sobre la publicación de datos de pacientes.

Derecho a la privacidad y consentimiento informado. Los autores han obtenido el consentimiento informado de los pacientes y/o sujetos referidos en el artículo. Este documento obra en poder del autor de correspondencia.

Bibliografía

1. Moneim MS, Bolger JT, Omer GE. Radiocarpal dislocation—classification and rationale for management. *Clin Orthop Relat Res.* 1985;192:199–209.
2. Dumontier C, Meyer zu Reckendorf G, Sautet A, Lenoble E, Saffar P, Allieu Y. Radiocarpal dislocations: Classification and proposal for treatment. A review of twenty-seven cases. *J Bone Joint Surg Am.* 2001;83:212–8.
3. Dunn AW. Fractures and dislocations of the carpus. *Surg Clin North Am.* 1972;52:1513–38.
4. Dahmani O, Elbachiri M, Shimi M, Elibrahimi A, Elmrimi A. Radiocarpal dislocation (about nine cases). *Chir Main.* 2013;32:30–6.
5. García-Elías M, Geisler WG. Inestabilidad del carpo. En: DP. Green, et al. *Green's Operative Hand Surgery*, 5th edition. Edición en español, Tomo I. Madrid: Marbán Libros S.L.; 2007. p. 535–604.
6. Girard J, Cassagnaud X, Maunou C, Bachour F, Prodhomme G, Mestdagh H. Radiocarpal dislocation: Twelve cases and a review of the literature. *Rev Chir Orthop Reparatrice Appar Mot.* 2004;90:426–33.
7. Ilyas AM, Mudgal CS. Radiocarpal fracture-dislocations. *J Am Acad Orthop Surg.* 2008;16:647–55.
8. Apergis E, Palamidi A. Radiocarpal Dislocation or Fracture-Dislocations. En: Apergis E, editor. *Fracture-Dislocations of the Wrist.* Verlag-Italia: Springer; 2013. p. 187–237.
9. Varadompun N, Limpivest P, Prinyaroj P. Isolated dorsal radiocarpal dislocation: Case report and literature review. *J Hand Surg Am.* 1985;10:708–10.
10. Loubignac F, Colomb F, Thiry A, Nasr Z, Lovet J. Isolated radiocarpal luxation. A case report and general review of the literature. *Rev Chir Orthop Reparatrice Appar Mot.* 1999;85:393–6.
11. De Keating-Hart E, Pidhorz L, Moui Y. Dorsal radiocarpal joint dislocation for an 85-years-old woman. *Chir Main.* 2012;31:195–8.
12. Rosado AP. A posible relationship of radio-carpal dislocation and dislocation of the lunate bone. *J Bone Joint Surg Br.* 1966;48:504–5063.
13. Delgado PJ, Kaempf de Oliveira R, Fuentes A, Sanz L, Abad JM. Fractura-luxación radiocarpiana transtiloidea con luxación dorsal de la articulación radiocubital distal asociada: caso clínico y revisión de la literatura. *Trauma Fund MAPFRE.* 2009;20:103–7.