



ORIGINAL

Validez de la radiología simple con proyecciones especiales para detectar la protrusión de tornillos en el radio distal. Estudio comparativo con tomografía axial computarizada

F.E. Mora-Pascual* y L. Aguilera-Fernández

Servicio de Cirugía Ortopédica y Traumatología, Hospital Universitario de la Ribera, Alzira, Valencia, España

Recibido el 5 de marzo de 2013; aceptado el 2 de mayo de 2013

Disponible en Internet el 5 de julio de 2013

PALABRAS CLAVE

Fractura radio distal;
Protrusión tornillos;
Proyecciones radiológicas

Resumen El tratamiento de las fracturas intraarticulares del radio distal mediante placas volares de ángulo fijo (PVAF) está ampliamente difundido en la actualidad. El uso de estas placas, debido a su peculiar configuración, conlleva un elevado riesgo de protrusión de los tornillos a nivel intraarticular y dorsal. El objetivo de nuestro trabajo es determinar la validez de las proyecciones radiológicas habituales, realizadas con la ayuda de soportes en forma de cuña, para detectar la protrusión de los tornillos a nivel intraarticular y dorsal, utilizando la tomografía axial computarizada (TAC) como prueba de referencia. En el estudio se presentan los resultados obtenidos en 26 pacientes tratados de una fractura articular de radio distal mediante una PVAF, modelo DVR®. Se ha observado una correlación satisfactoria entre los resultados de las radiografías con soportes cuando han sido comparadas con la TAC, con una sensibilidad del 100% para las protrusiones intraarticulares y del 66% para las protrusiones dorsales. Se recomienda la realización de estas proyecciones especiales de muñeca como una herramienta intraoperatoria útil para detectar la protrusión de los tornillos en las PVAF.

© 2013 SECOT. Publicado por Elsevier España, S.L. Todos los derechos reservados.

KEYWORDS

Distal radius fracture;
Screw protrusion;
X-rays views

Validity of modified radiological views to detect screw protrusion at the distal radius. A comparative study with computerized tomography

Abstract Volar fixed-angle plates (VFAP) are currently widely used for the treatment of extra-articular distal radius fractures. Using these plates has a high risk of articular and dorsal screw protrusion due to their special configuration. The aim of this study is to assess the validity of the standard x-rays, performed with the help of wedged supports, in order to detect articular and dorsal screw protrusion. A comparison with computed tomography (CT) scan imaging has been made. The outcome of 26 patients with distal radius articular fracture, treated with a VFAP,

* Autor para correspondencia.

Correo electrónico: fmora@hospital-ribera.com (F.E. Mora-Pascual).

is reported. Good correlation between modified x-rays and CT scan was observed. A sensitivity of 100% for articular protrusion and 66% for dorsal have been obtained. When detecting screw protrusion at the distal radius, the use of wedged supports to perform special x-rays intraoperatively is an effective tool.

© 2013 SECOT. Published by Elsevier España, S.L. All rights reserved.

Introducción

La osteosíntesis de las fracturas distales del radio con una placa volar de ángulo fijo (PVAF)^{1,2} conlleva el riesgo de protrusión de los tornillos, que pueden invadir el espacio articular o perforar la cortical dorsal. Las complicaciones tendinosas derivadas de la protrusión dorsal están hoy día bien documentadas³⁻⁵.

En nuestro servicio se ha venido utilizando la placa DVR[®], desde su introducción, para el tratamiento de las fracturas articulares del radio distal. Dada la configuración tridimensional divergente de los tornillos de las placas DVR[®], como en muchas otras PVAF, y la peculiar forma del radio distal, no es infrecuente la protrusión inadvertida de los tornillos, que debe evitarse durante la cirugía mediante un cuidadoso examen radiológico. Este examen debe tener en cuenta las angulaciones propias del radio distal: 11° de inclinación palmar y 22° de inclinación cubital^{6,7}.

La sospecha de la protrusión de algún tornillo durante el periodo de seguimiento postoperatorio es difícil de confirmar mediante un estudio radiológico convencional con proyecciones anteroposterior (AP) y lateral (L), dado que rutinariamente se realizan sin tener en cuenta las mencionadas angulaciones específicas. Habitualmente, es necesario presentar recurrencias al estudio mediante tomografía axial computarizada (TAC) para determinar si realmente existe protrusión. Con objeto de obtener radiografías tangenciales a la superficie articular del radio distal, hemos elaborado unos soportes en forma de cuña que facilitan la realización de estudios radiológicos correctos.

El objetivo de este trabajo es evaluar la utilidad de las proyecciones radiológicas especiales, con la ayuda de soportes en cuña, para detectar la protrusión intraarticular o dorsal de tornillos de las PVAF, utilizando como prueba diagnóstica de referencia la TAC.

Material y métodos

Entre los pacientes intervenidos quirúrgicamente por fractura distal de radio mediante una PVAF en nuestro servicio, 26 de ellos accedieron a participar en el estudio. Se obtuvo consentimiento informado en todos los casos. Se realizó una exploración física de ambas muñecas, midiendo la flexión palmar activa, extensión dorsal activa y pasiva, desviación cubital y radial, y la fuerza de empuñadura con dinamómetro tipo Jamar[®]. Se valoraron 2 parámetros subjetivos: el dolor por medio de la escala visual analógica (EVA), y el índice de satisfacción expresado con una escala numérica de 0 a 10, siendo 0 insatisfacción total y 10 la máxima satisfacción posible.

Tras la exploración, se realizaron estudios con 2 escalas específicas para valorar la capacidad de independencia y la movilidad del miembro superior afecto: la escala Quick Dash⁸ y la escala de Mayo⁹ para la muñeca.

Se realizaron radiografías (Rx) de cada muñeca intervenida utilizando una proyección AP y otra L. Ambas proyecciones se llevaron a cabo posicionando las muñecas sobre soportes en forma de cuña, diseñados para este estudio. Los soportes tenían una inclinación de 11 y 22°, para obtener Rx tangenciales a la superficie articular del radio en las proyecciones AP y L respectivamente (fig. 1).

En todos los pacientes se solicitó una TAC multicorte obteniendo imágenes en los 3 planos del espacio. Esta prueba de imagen se consideró la referencia para comparar las imágenes de las proyecciones AP y L.

La valoración de las imágenes de la Rx simple y de la TAC se realizó de forma independiente por los 2 investigadores, asignando a cada paciente un número y contrastando posteriormente los hallazgos.

Se definieron las siguientes situaciones:

- Ausencia de cualquier tipo de protrusión.
- Protrusión leve articular de algún tornillo.
- Protrusión leve dorsal de algún tornillo.
- Protrusión franca articular de algún tornillo.
- Protrusión franca dorsal de algún tornillo.

Se consideró protrusión leve a la simple prominencia del extremo del tornillo más allá de la cortical, y protrusión franca cuando la prominencia incluía alguna espira del tornillo.

Los hallazgos de la valoración de las imágenes se introdujeron en una tabla de Excel[®] y el análisis estadístico se realizó con el programa SPSS[®] para Windows versión 15.0 (SPSS Inc., Chicago, IL, EE. UU.).

Resultados

La muestra constaba de 17 mujeres y 9 varones, con una edad media de 58,55 ± 10,12 años (rango: 36-76). En 17 pacientes se habían fracturado la muñeca izquierda y en 9 la derecha. De las 26 TAC solicitadas, por motivos ajenos al estudio (error citación y problemas informáticos) únicamente se obtuvieron las imágenes de 20 pacientes.

Los resultados de la exploración física se recogen en la tabla (tabla 1). En cuanto a los resultados de las escalas, en la *Quick Dash* se ha obtenido una puntuación media de 17,5 ± 18 (rango: 0-66), y en la *Mayo Wrist Score* una media de 74,5 ± 12,43 (rango: 35-90).

Tabla 1 Datos de los pacientes y resultados de la exploración

	Edad	Género	Lado	Quick	Mayo	EVA	Satisfacción	Flexión	Extensión	Extensión pasiva	Desviación radial	Desviación cubital	Pronación	Supinación	Fuerza	Lado dominante	Porcentaje respecto sano
1	79	Mujer	Derecha	25	70	1	3	30	35	55	5	30	-15	-20	12	Sí	63
2	23	Varón	Izquierda	4,5	75	2	8	44	48	60	28	34	-10	0	42	No	79
3	48	Varón	Izquierda	18,2	75	2	7	40	50	60	35	45	0	0	35	No	81
4	61	Mujer	Izquierda	0	90	0	10	52	62	80	20	48	5	10	55	No	94
5	63	Mujer	Izquierda	54,5	75	0	8	56	34	56	22	30	-5	0	22	No	77
6	68	Mujer	Izquierda	2	75	2	10	60	50	64	24	20	0	0	38	No	88
7	74	Mujer	Izquierda	16	90	0	10	44	40	50	20	34	0	0	22	No	95
8	58	Mujer	Izquierda	23	90	2	8	32	36	42	20	30	0	0	35	No	83
9	76	Mujer	Izquierda	2	70	0	10	48	50	70	20	38	0	0	30	No	120
10	63	Mujer	Izquierda	0	90	0	10	50	50	80	22	35	0	0	30	No	100
11	65	Varón	Derecha	0	85	0	10	46	48	70	14	30	0	-5	70	Sí	83
12	58	Varón	Derecha	45,5	35	5	6	40	58	70	10	50	0	0	30	No	76
13	60	Mujer	Derecha	34	70	0	10	50	55	60	25	20	0	0	100	No	93
14	47	Mujer	Izquierda	4,5	90	0	10	40	43	60	20	35	0	-5	10	Sí	77
15	54	Mujer	Izquierda	25	75	0	10	40	60	60	20	20	-5	0	90	Sí	78
16	57	Varón	Izquierda	0	80	0	10	40	50	50	20	40	-5	0	80	Sí	78
17	56	Varón	Izquierda	16	75	0	10	35	65	80	25	30	-5	-5	40	Sí	86
18	63	Mujer	Izquierda	25	75	8	8	50	50	80	10	40	0	0	60	No	95
19	46	Varón	Izquierda	20,5	70	4	8	50	40	50	10	30	-5	0	45	No	93
20	36	Mujer	Derecha	66	50	7	5	70	75	80	20	40	0	0	40	No	100
21	57	Varón	Derecha	7	70	0	9	55	50	75	20	30	0	0	50	No	95
22	41	Varón	Derecha	2	70	4	10	50	70	80	10	45	0	0	80	No	93
23	63	Mujer	Izquierda	41	75	7	9	20	20	30	10	40	0	0	50	Sí	73
24	65	Mujer	Derecha	23	60	2	4	45	60	60	25	40	0	0	60	No	95
25	64	Mujer	Izquierda	0	80	0	10	30	40	60	15	40	0	0	40	Sí	85
26	59	Mujer	Derecha	0	75	0	10	50	40	65	40	30	0	0	35	No	89

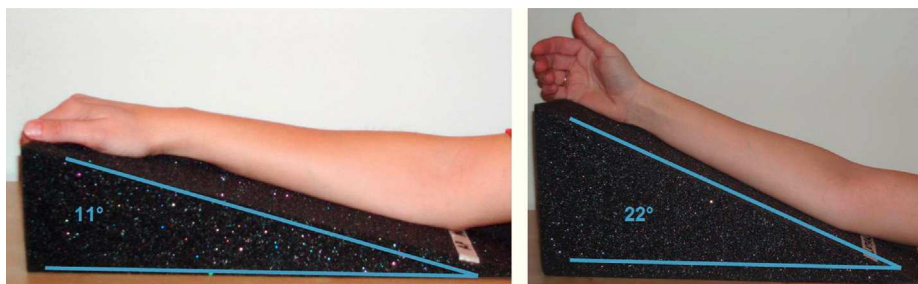


Figura 1 Colocación de los moldes para proyecciones radiográficas.

Tabla 2 Detección de protrusiones leves articulares en Rx con soportes

	Protrusión leve articular en Rx		N.º total
	No	Sí	
<i>Protrusión leve articular en la TAC</i>			
No	13	4	17
Sí	0	3	3
Total	13	7	20

p < 0,05.

Los resultados de las pruebas subjetivas muestran un EVA medio de $1,76 \pm 6,34$ (rango: 0-8), y valores de satisfacción media de $8,57 \pm 2,04$ (rango: 3-10), traduciéndose estos resultados en la poca presencia de dolor residual, y el alto nivel de satisfacción global.

Al comparar los hallazgos de las imágenes de las radiografías AP y L, realizadas con la ayuda de soportes en cuña, con las obtenidas mediante la TAC, se ha observado una relación estadísticamente significativa en todos los tipos de protrusión, salvo en la protrusión franca de los tornillos a nivel dorsal (tablas 2-5).

Respecto a la fiabilidad de estas proyecciones radiológicas especiales, hemos obtenido los siguientes resultados:

- Para el diagnóstico de la protrusión leve intraarticular de los tornillos, la sensibilidad de las proyecciones especiales es del 100% y la especificidad del 76%. En la valoración de la protrusión leve dorsal, las proyecciones especiales presentan una sensibilidad del 66% y una especificidad del 92%.
- Para el diagnóstico de la protrusión franca intraarticular de los tornillos, las proyecciones especiales ofrecen una

Tabla 3 Detección de protrusiones leves dorsales en Rx con soportes

	Protrusión leve dorsal en Rx		N.º total
	No	Sí	
<i>Protrusión leve dorsal en la TAC</i>			
No	13	1	14
Sí	2	4	6
Total	15	5	20

p < 0,05.

Tabla 4 Detección de protrusiones francas articulares en Rx con soportes

	Protrusión franca articular en Rx		N.º total
	No	Sí	
<i>Protrusión franca articular en la TAC</i>			
No	15	1	16
Sí	2	2	4
Total	17	3	20

p < 0,05.

sensibilidad del 50% y una especificidad del 93%. En lo referente a la protrusión franca dorsal de los tornillos, las proyecciones especiales han mostrado una sensibilidad del 0% y una especificidad del 100%.

Discusión

La fijación interna con PVAF está plenamente establecida como una técnica eficaz en el tratamiento quirúrgico de las fracturas complejas del radio distal. El control radiográfico durante el acto quirúrgico es esencial para verificar la correcta colocación de los tornillos. El tubérculo de Lister, el perfil triangular del dorso del radio distal, y la forma de la cavidad sigmoidea son algunas de las peculiaridades anatómicas que dificultan la evaluación de la longitud adecuada de los tornillos intraoperatoriamente¹⁰. Utilizando proyecciones radiológicas estándar no es infrecuente que protrusiones de hasta 2-3 mm pasen desapercibidas¹¹. En la actualidad se está prestando además una especial atención al fenómeno de «skiving»¹² (denominado por nosotros «protrusión leve»), que representa una rotura de la cortical con abombamiento del cartilago articular, sin protrusión

Tabla 5 Detección de protrusiones francas dorsales en Rx con soportes

	Protrusión franca dorsal en Rx		N.º total
	No	Sí	
<i>Protrusión franca dorsal en la TAC</i>			
No	16	0	16
Sí	4	0	4
Total	20	0	20

p > 0,05.

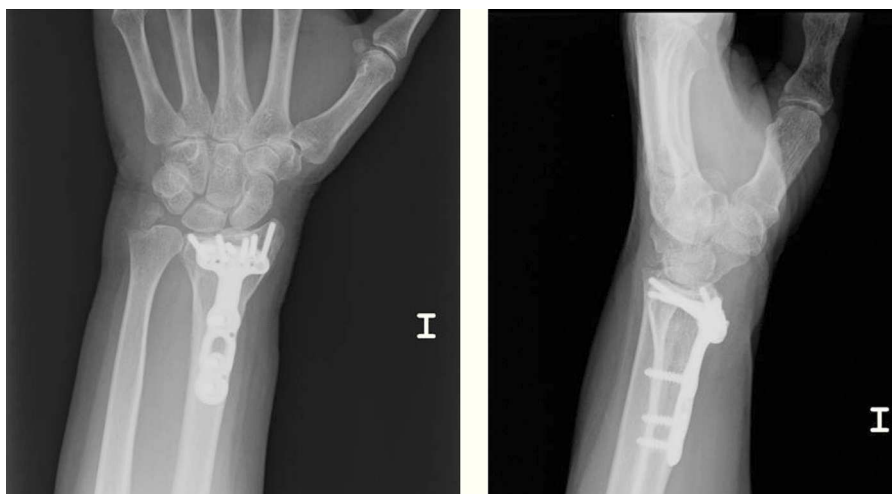

Figura 2 Proyecciones radiográficas con moldes correctores. Se puede valorar la protrusión leve de los tornillos a nivel intraarticular y a nivel dorsal.

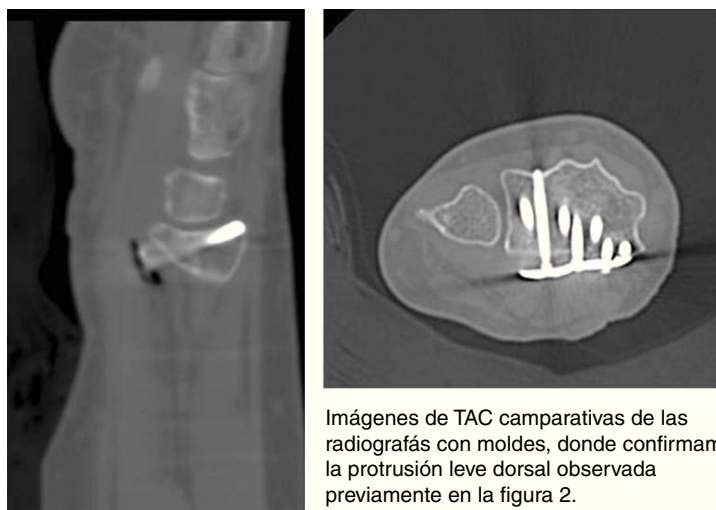
manifiesta del tornillo. Se especula que esta situación podría provocar deterioro articular a largo plazo.

Aparte de las repercusiones obvias de las protrusiones intraarticulares, la protrusión dorsal se asocia a las roturas de los tendones extensores¹³ dada la proximidad de estos a la cortical dorsal. En nuestra serie no se ha detectado ninguna rotura tendinosa, aunque el limitado tamaño de la muestra no permite ofrecer conclusiones sobre su incidencia real.

El uso de proyecciones AP y L especiales, tangenciales a las superficies articulares, puede ayudar a una detección más sensible durante el mismo acto quirúrgico, como hemos podido comprobar en este estudio postoperatorio. También es útil la realización de una proyección tangencial al eje longitudinal del dorso del radio, aunque la hiperflexión que exige de la muñeca hemos podido constatar que dificulta su ejecución. Joseph et al.¹⁴ utilizan esta proyección en un estudio intraoperatorio sobre 15 pacientes. En 4 casos

(26,6%) tuvieron que modificar los tornillos tras haber detectado una protrusión dorsal. Otra proyección que puede aportar información es la oblicua pronada a 45°, descrita por Smith y Henry¹⁵, que permite visualizar la faceta escafoidea y semilunar del radio.

La utilización de soportes para modificar las proyecciones radiológicas habituales ya ha sido efectuada por otros autores¹⁶. Boyer et al.¹⁷ realizaron un estudio sobre cadáveres, comprobando la variabilidad entre lo observado en las Rx convencionales y la encontrada *in situ* sobre cadáver. Concluyeron que una proyección tangencial a las superficies articulares permite una mejor valoración de la protrusión de los tornillos. Nuestra experiencia es parecida, pues hemos podido comprobar en repetidas ocasiones la existencia de protrusiones de tornillos que habían pasado desapercibidas con las proyecciones convencionales. Como podemos observar en las figuras 2 y 3, la longitud de los tornillos se puede valorar adecuadamente mediante las Rx realizadas



Imágenes de TAC comparativas de las radiografías con moldes, donde confirmamos la protrusión leve dorsal observada previamente en la figura 2.

Figura 3 Imágenes de la TAC comparativas de las Rx con moldes, donde confirmamos la protrusión leve dorsal observada previamente en la figura 2.

con soportes en cuña, sin necesidad de presentar recurrencias a las imágenes de la TAC.

El presente estudio ha demostrado una correlación satisfactoria entre la Rx simple efectuada con soportes en forma de cuña, y los estudios con la TAC. La principal limitación del estudio es el tamaño de la muestra. Con una muestra de mayor tamaño, la valoración de la protrusión franca dorsal ofrecería probablemente unos resultados parecidos a los obtenidos con el resto de protrusiones. De hecho, la falta de correlación en este tipo de protrusión se debe a la obtención de 2 falsos negativos: uno por una colocación excesivamente cubital de la placa que dificultaba la visión de la fosa sigmoidea, y otro por una deformidad ósea del paciente, al que se le había realizado una osteotomía correctora previa a la colocación de la placa; los otros dos falsos negativos detectados son los asumibles por el posible error interobservador. El punto sólido del estudio es el hecho de contar con la TAC como prueba de referencia para validar los resultados, por diferencia con otros estudios que no han realizado la TAC¹⁴.

Como conclusión, la realización de proyecciones radiológicas tangenciales a la superficie articular del radio, con la ayuda de soportes en cuña, es una herramienta eficaz para detectar la protrusión de los tornillos de las PVAF. Es recomendable su uso durante el acto quirúrgico para modificar oportunamente la longitud de los tornillos.

Nivel de evidencia

Nivel de evidencia I.

Responsabilidades éticas

Protección de personas y animales. Los autores declaran que para esta investigación no se han realizado experimentos en seres humanos ni en animales.

Confidencialidad de los datos. Los autores declaran que han seguido los protocolos de su centro de trabajo sobre la publicación de datos de pacientes y que todos los pacientes incluidos en el estudio han recibido información suficiente y han dado su consentimiento informado por escrito para participar en dicho estudio.

Derecho a la privacidad y consentimiento informado. Los autores han obtenido el consentimiento informado de los pacientes y/o sujetos referidos en el artículo. Este documento obra en poder del autor de correspondencia.

Conflicto de intereses

Los autores declaran no tener ningún conflicto de intereses.

Bibliografía

1. Heim D. Plate osteosynthesis of distal radius fractures-incidence, indications and results. *Swiss Surg.* 2000;6:304-14.
2. Orbay JL, Touhami A. Current concepts in volar fixed-angle fixation of unstable distal radius fractures. *Clin Orthop Relat Res.* 2006;445:58-67.
3. Rein S, Schikore H, Schneiders W, Amlang M, Zwipp H. Results of dorsal or volar plate fixation of AO type C3 distal radius fractures: a retrospective study. *J Hand Surg Am.* 2007;32:954-61.
4. Koo SC, Ho ST. Delayed rupture of flexor pollicis longus tendon after volar plating of the distal radius. *Hand Surg.* 2006;11:67-70.
5. Al-Rashid M, Theivendran K, Craigen MA. Delayed ruptures of the extensor tendon secondary to the use of volar locking compression plates for distal radial fractures. *J Bone Joint Surg Br.* 2006;88:1610-2.
6. Af Ekenstam F, Hagert CG. Anatomical studies on the geometry and stability of the distal radio ulnar joint. *Scand J Plast Reconstr Surg.* 1985;19:17-25.
7. Schimmerl-Metz SM, Metz VM, Totterman SMS. Radiologic measurement of the scapholunate joint: Implications of biologic variation in scapholunate joint morphology. *J Hand Surg.* 1999;24:1237-44.
8. Hudak PL, Amadio PC, Bombardier C. Development of an upper extremity outcome measure: the DASH (disabilities of the arm, shoulder and hand). *Am J Ind Med.* 1996;29:602-8.
9. Amadio PC, Berquist TH, Smith DK, Ilstrup DM, Cooney 3rd WP, Linscheid RL. Scaphoid malunion. *J Hand Surg Am.* 1989;14:679-87.
10. Berger RA, Kauer JMG, Landsmeer JMF. Radioscapholunate ligament: A gross anatomic and histologic study of fetal and adult wrists. *J Hand Surg.* 1991;16:350-5.
11. Maschke SD, Evans PJ, Schub D, Drake R, Lawton JN. Radiographic evaluation of dorsal screw penetration after volar fixed-angle plating of the distal radius: a cadaveric study. *Hand.* 2007;2:144-50.
12. Takemoto RC, Gage MJ, Rybak L, Walsh M, Egol KA. Articular cartilage skiving: the concept defined. *J Hand Surg Eur.* 2011;36:364-9.
13. Berglund LM, Messer TM. Complications of volar plate fixation for managing distal radius fractures. *J Am Acad Orthop Surg.* 2009;17:369-77.
14. Joseph SJ, Harvey JN. The dorsal horizon view: detecting screw protrusion at the distal radius. *J Hand Surg Am.* 2011;36:1691-3.
15. Smith DW, Henry MH. The 45 degrees pronated oblique view for volar fixed-angle plating of distal radius fractures. *J Hand Surg Am.* 2004;29:703-6.
16. Pace A, Cresswell T. Use of articular wrist views to assess intra-articular screw penetration in surgical fixation of distal radius fractures. *J Hand Surg Am.* 2010;35:1015-8.
17. Boyer MI, Korcek KJ, Gelberman RH, Gilula LA, Ditsios K, Evanoff BA. Anatomic tilt x-rays of the distal radius: an ex-vivo analysis of surgical fixation. *J Hand Surg Am.* 2004;29:116-22.