



## NOTA CLÍNICA

# Fractura aislada del cuerpo del hueso ganchoso. A propósito de un caso

J. Torres<sup>a,\*</sup>, F. Abat<sup>b</sup>, E. Monteiro<sup>a</sup> y P. Gelber<sup>b</sup>

<sup>a</sup> Servicio Cirugía Ortopédica, Hospital S. Joao, Porto, Portugal

<sup>b</sup> Servicio Cirugía Ortopédica y Traumatología, Hospital de la Santa Creu i Sant Pau, Barcelona, España

Recibido el 21 de noviembre de 2010; aceptado el 4 de abril de 2011

Disponible en Internet el 1 de junio de 2011

### PALABRAS CLAVE

Fractura ganchoso;  
Aislada;  
Tratamiento  
conservador

### KEYWORDS

Hamate fracture;  
Isolated;  
Conservative  
treatment

### Resumen

**Objetivo:** Mostrar mediante un caso clínico que las fracturas del hueso ganchoso son muy poco frecuentes, mucho menos aún las que afectan al cuerpo del mismo sin fracturas asociadas de otros huesos del carpo. Debido a su infrecuencia y a la inespecificidad de sus manifestaciones clínicas, suelen ser de difícil diagnóstico.

**Material y método:** Presentamos el caso de un varón de 24 años, que sufrió fractura conminuta aislada del cuerpo del hueso ganchoso. Fue tratado de forma conservadora, obteniéndose una recuperación *ad integrum* sin déficit funcional.

**Conclusiones:** Es importante considerar este tipo de fracturas ante un traumatismo directo sobre la mano. Es recomendable la realización de una tomografía computerizada (TC) para caracterizar correctamente la fractura y valorar las posibles lesiones asociadas. La decisión terapéutica depende del grado de conminución de la fractura, de su estabilidad y de la afectación articular.

© 2010 SECOT. Publicado por Elsevier España, S.L. Todos los derechos reservados.

### Isolated fracture of the body of the hamate bone. About a case

### Abstract

**Objective:** To demonstrate, through a clinical case, that fractures of the hamate bone are very infrequent and even more so those that affect its body without there being fractures of the other associated carpal bones. Due to its infrequency and to the non-specificity of its clinical manifestations, they are usually difficult to diagnose.

**Material and methods:** We present a case of a 24 year old male who suffered an isolated comminuted fracture of the body of the hamate bone. It was treated conservatively and full recovery without any functional deficit was obtained.

\* Autor para correspondencia.

Correo electrónico: [jmcftorres@hotmail.com](mailto:jmcftorres@hotmail.com) (J. Torres).

**Conclusions:** It is important to consider this type of fracture when confronted with a direct traumatism to the hand. Performing computed tomography (CT) is recommended in order to correctly identify the fracture and assess any possible associated lesions. The therapeutic decision depends on the degree of comminution of the fracture, its stability and any joint involvement.

© 2010 SECOT. Published by Elsevier España, S.L. All rights reserved.

## Introducción

Las fracturas del hueso ganchoso son muy poco frecuentes, constituyendo alrededor del 2% de todas las fracturas del carpo<sup>1,2</sup>. Debido al aumento de la popularidad de deportes de raqueta o bates, ha aumentado la frecuencia de las fracturas tipo I<sup>1,3-6</sup>.

Se clasifican en tipo I cuando afectan al gancho del hueso, y tipo II cuando afectan al cuerpo del mismo<sup>2</sup>. Las fracturas tipo II, causadas generalmente por traumatismo directo, son extremadamente raras, aún más de forma aislada, debido a la dificultad de lesionar el ganchoso sin afectar otros huesos del carpo<sup>2</sup>.

Además de ser lesiones poco frecuentes, su diagnóstico puede ser difícil ya que los pacientes suelen demorar su visita médica y la exploración física suele ser inespecífica y en ocasiones incluso anodina. El examen neurológico y vascular acompañado de radiografías simples es básico en el servicio de Urgencias, y en los casos de duda diagnóstica se debe realizar una tomografía computarizada (TC)<sup>7-9</sup>.

La decisión de tratamiento conservador o quirúrgico se debe basar en la estabilidad de la fractura<sup>5,10,11</sup> y en la afectación articular.

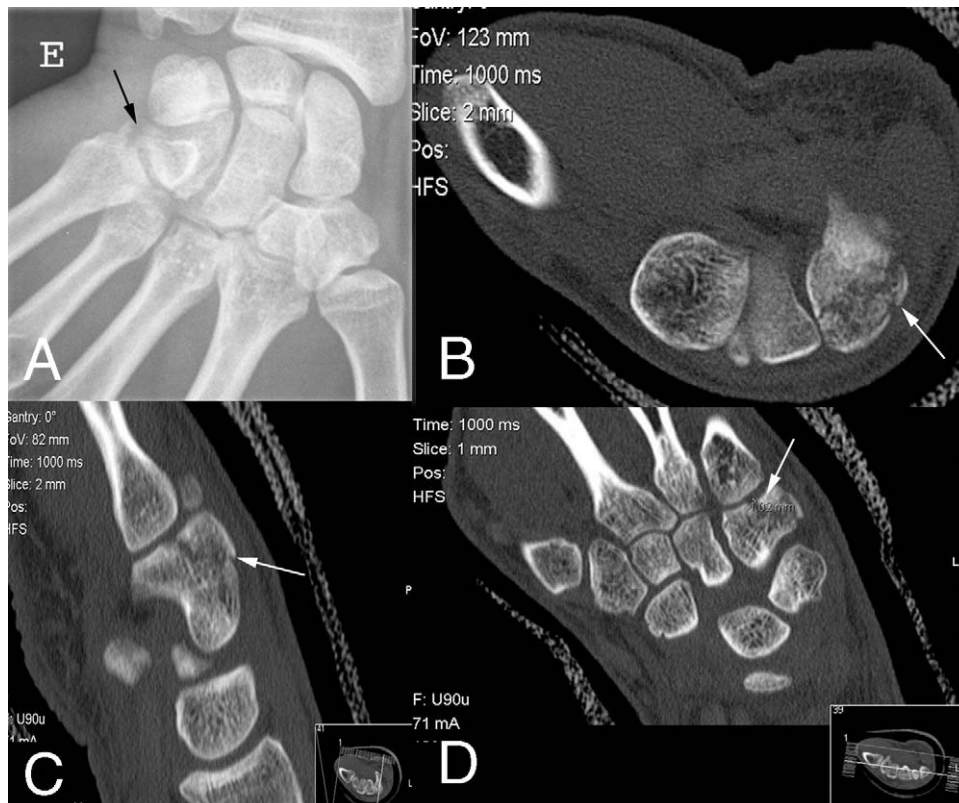
Presentamos un caso clínico de una fractura aislada del cuerpo del hueso ganchoso, lesión que presenta un pronóstico incierto debido en parte a la falta de información al respecto en la bibliografía.

## Caso clínico

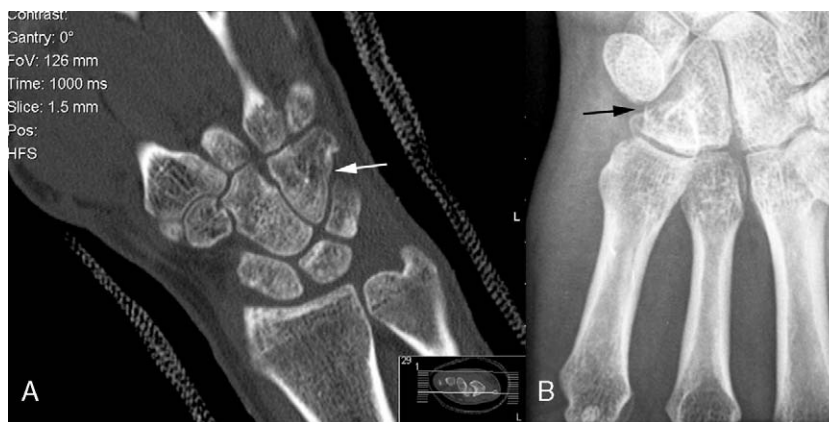Paciente de 24 años de edad, que acudió al servicio de Urgencias 48 horas después de sufrir un traumatismo directo en la mano izquierda, causado por impacto de la cara cubital de la misma contra una puerta.

En el examen físico el paciente presentó un ligero edema en la zona del carpo y dolor difuso de la mano, que aumentaba en las maniobras de desviación cubital.

En las radiografías simples (fig. 1A) se evidenciaba una fractura aislada del cuerpo del ganchoso.



**Figura 1** A) Radiografía inicial con fractura aislada del cuerpo del ganchoso. B, C y D) Control TC de la fractura a la semana.



**Figura 2** A) TC control a la octava semanas. B) Control Rx a las 16 semanas.

Dado el pequeño tamaño y el poco desplazamiento del fragmento óseo principal, se decidió iniciar tratamiento conservador con una férula dorsal de yeso durante una semana para control del edema.

Una semana después se realizó una TC (figs. 1B, C y D) que objetivaba un leve desplazamiento de la fractura. Se decidió proseguir con tratamiento conservador, realizándose el cambio por un yeso antebraquial.

En el control radiográfico a las 6 semanas, evidenció un aumento en el grado de desplazamiento. Un nuevo control con TC que se realizó a las 8 semanas (fig. 2A) demostró suficiente callo de fractura como para nuevamente cambiar a una inmovilización con férula dorsal de yeso durante otros dos meses.

Posteriormente se iniciaron ejercicios de rehabilitación en el domicilio, obteniéndose una completa recuperación de la movilidad de la muñeca y fuerza de presa tras 4 semanas.

Durante el seguimiento, a las 16 semanas, se realizaron radiografías (fig. 2B) que mostraron completa recuperación sin escalón articular. A los dos años, el paciente permanece asintomático.

## Discusión

La fractura del hueso ganchoso tipo II sin lesiones asociadas como la que presentaba nuestro paciente es extremadamente infrecuente<sup>1,2</sup>, habiendo escasas referencias al respecto en la literatura. Asociado a la dificultad en su diagnóstico, las convierte en fácilmente infradiagnosticadas con el consiguiente riesgo de secuelas al dejar sin tratar una fractura con afectación articular.

Las diferentes opciones de tratamiento siguen en discusión<sup>5,10,11</sup>. En nuestro caso, a pesar de la afectación articular, la conminución de la fractura no recomendaba la reducción abierta y osteosíntesis ni la fijación mediante agujas percutáneas.

Es importante considerar este tipo de fracturas ante un traumatismo directo sobre la mano. Es recomendable la realización de una TC para caracterizar correctamente la fractura y valorar las frecuentes lesiones asociadas. La decisión terapéutica depende del grado de conminución de la fractura, de su estabilidad y de la afectación articular.

## Protección de personas y animales

Los autores declaran que para esta investigación no se han realizado experimentos en seres humanos ni en animales.

## Confidencialidad de los datos

Todos los pacientes incluidos en el estudio han recibido información suficiente y han dado su consentimiento informado por escrito para participar en el mismo. Los autores declaran que han seguido los protocolos de su centro de trabajo sobre la publicación de datos de pacientes.

## Derecho a la privacidad y consentimiento informado

Los autores declaran que en este artículo no aparecen datos de pacientes.

## Nivel de evidencia

Nivel de evidencia V.

## Bibliografía

1. Rockwood and Green's fractures in adults. 6th ed. Philadelphia, Pa: Lippincott Williams & Wilkins, 2006.
2. Lister G. *The Hand: Diagnosis and Indications*. 3rd ed. Philadelphia, Pa: Churchill Livingstone; 1993. p. 88–92.
3. Hirano K, Inoue G. Classification and treatment of hamate fractures. *Hand Surg*. 2005;10:151–7.
4. Guha AR, Marynissen H. Stress fracture of the hook of the hamate. *Br J Sports Med*. 2002;36:224–5.
5. Boulas HJ, Milek MA. Hook of the hamate fractures. Diagnosis, treatment, and complications. *Orthop Rev*. 1990;19:518–29.
6. Bishop AT, Beckenbaugh RD. Fracture of the hamate hook. *J Hand Surg [Am]*. 1988;13:135–9.
7. Failla JM. Hook of hamate vascularity: vulnerability to osteonecrosis and nonunion. *J Hand Surg [Am]*. 1993;18:1075–9.

8. Welling RD, Jacobson JA, Jamadar DA, Chong S, Caoili EM, Jebson PJ. MDCT and radiography of wrist fractures: radiographic sensitivity and fracture patterns. *AJR Am J Roentgenol*. 2008;190:10–6.
9. Andresen R, Radmer S, Sparmann M, Bogusch G, Banzer D. Imaging of hamate bone fractures in conventional X-rays and high-resolution computed tomography. An in vitro study. *Invest Radiol*. 1999;34:46–50.
10. Scheufler O, Andresen R, Radmer S, Erdmann D, Exner K, Germann G. Hook of hamate fractures: critical evaluation of different therapeutic procedures. *Plast Reconstr Surg*. 2005;115:488–97.
11. Gutiérrez Carbonell P, Cebrián Gómez R, Sánchez Candell F. Fractura de la apofisis unciforme del hueso ganchoso. *Rev Ortop Traum*. 1996;40:47–50.