

NOTA TÉCNICA

Tuberculosis osteoarticular: presentación de 2 casos

Carmen Fernández Pozuelo^{a,*}, Ángela Sánchez García-Ortega^b,
Jose Luis Sánchez Rivas^a y Antonino Abejón Ortega^b

^a Servicio de Análisis Clínicos, Hospital de Mérida, Mérida, España

^b Servicio de Cirugía Ortopédica y Traumatología, Hospital de Mérida, Mérida, España

Recibido el 16 de julio de 2012; aceptado el 13 de diciembre de 2012

Disponible en Internet el 22 de marzo de 2013

PALABRAS CLAVE

Tuberculosis
osteoarticular;
Sífnfis púbnca;
Articulación
glenohumeral;
Antituberculostáticos

KEYWORDS

Osteoarticular
tuberculosis;
Pubic symphysis;
Glenohumeral joint;
Antituberculosis
drugs

Resumen

Introducción: La tuberculosis continúa siendo una enfermedad de considerable prevalencia en nuestro país a pesar de su disminución desde los años 90. La tuberculosis osteoarticular ocupa el tercer lugar de la localización de las tuberculosis extrapulmonares. Por su difícil diagnóstico es importante tenerla en consideración, principalmente en pacientes sin alteraciones inmunológicas y sin antecedentes familiares o de contacto.

Casos clínicos: Presentamos 2 casos de infección tuberculosa osteoarticular como primera manifestación de la enfermedad en pacientes aparentemente sanos y sin antecedentes epidemiológicos acontecidos en nuestro hospital. El tratamiento que se realizó asociando anti-tuberculosos y una limpieza articular consiguió un buen resultado clínico-funcional. Estos casos demuestran una sintomatología inespecífica durante períodos de tiempo muy largos y, por tanto, su dificultad diagnóstica.

Conclusión: Señalar la dificultad diagnóstica de la tuberculosis osteoarticular y la necesidad de pensar en este cuadro ante procesos osteoarticulares subagudos, así como la necesidad de un tratamiento combinado farmacológico y quirúrgico.

© 2012 AEBM, AEFA y SEQC. Publicado por Elsevier España, S.L. Todos los derechos reservados.

Osteoarticular tuberculosis: Report of two cases

Abstract

Introduction: Tuberculosis remains a significantly prevalent disease in our country despite its decline since the 1990s. Osteoarticular tuberculosis is the third most common type of extrapulmonary tuberculosis. Since it is difficult to diagnose, it is important to consider its possible occurrence, especially in patients with no immunological abnormalities and no family or contact history.

Clinical reports: We present two cases of osteoarticular tuberculosis infection that were the first manifestation of the disease in apparently healthy patients with no epidemiological history.

* Autor para correspondencia.

Correo electrónico: carmen.fernandezp85@gmail.com (C. Fernández Pozuelo).

The treatment was a combination of antituberculosis drugs and joint lavage, and a good clinical and functional outcome was achieved. These cases show the absence of specific symptoms for long periods of time and, therefore, the difficulty to diagnose the disease.

Conclusion: Diagnosing osteoarticular tuberculosis is difficult, and there is a need to be aware of this clinical condition in subacute osteoarticular processes, as well as a need for a combination of pharmacological and surgical treatment.

© 2012 AEBM, AEFA y SEQC. Published by Elsevier España, S.L. All rights reserved.

Introducción

La tuberculosis continúa siendo una enfermedad de considerable prevalencia en nuestro país. La incidencia en España era de 70 casos/100.000 habitantes en 1990 y de alrededor de 30/100.000 desde el año 2000 hasta la actualidad¹.

La tuberculosis osteoarticular es la tercera forma de localización extrapulmonar tras la pleural y la ganglionar¹. Corresponde al 3% de las tuberculosis extrapulmonares con mayor compromiso a nivel vertebral y en articulaciones como la cadera y la rodilla².

El diagnóstico es generalmente tardío debido a una sintomatología inespecífica y a la falta de sospecha por parte del médico (fig. 1).

El propósito de este estudio es el de presentar 2 casos de tuberculosis osteoarticular: el primero con compromiso de la sínfisis púbica y el segundo con compromiso en la articulación glenohumeral (fig. 2).

Caso clínico 1

Un paciente de 67 años de edad es ingresado en el Servicio de Traumatología con dolor en el hipogastrio que se irradia

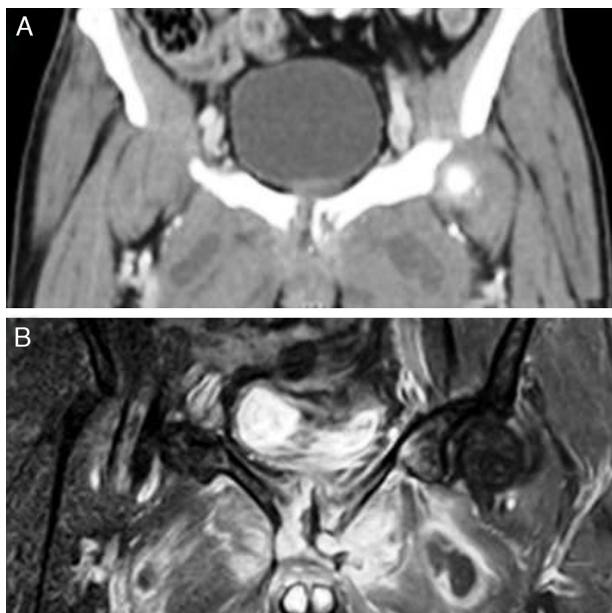


Figura 1 A. Resonancia magnética en la cual se aprecia la afección de la sínfisis púbica con destrucción ósea e (B) inflamación de las partes blandas subyacentes.

a las regiones inguinales, a la parte superior de los muslos y a la espalda y le impide caminar. Al principio del cuadro presentó una sensación febril durante 3 días y se le diagnosticó de infección urinaria tratada con antibióticos. Durante los meses siguientes presentó una anorexia y la pérdida de unos 10 kg de peso.

En el examen físico la exploración neurológica fue normal. En un estudio analítico los únicos hallazgos significativos eran una velocidad de sedimentación globular (VSG) de 100 mm/h (1-35) y una proteína C reactiva (PCR) de 41,2 mg/l (0-6); el resto de los parámetros (hemograma, coagulación, glucosa, urea, creatinina, iones, proteínas y transaminasas) fueron normales y las serologías de Brucella, Borrelia, Lues, VHB, VHC y VIH negativas.

Se le realizó una radiografía de tórax sin apreciarse lesiones residuales de una antigua tuberculosis. Una tomografía axial computarizada (TAC) abdominopélvica a nivel de la sínfisis del pubis mostraba una lesión osteolítica que compromete el hueso subcondral bilateral con ensanchamiento e irregularidad del espacio articular. Se asocia a un engrosamiento inflamatorio de los tejidos blandos prepúbicos con múltiples colecciones organizadas en la raíz del pene, en la fascia transversalis derecha y en ambos músculos pectíneos. En la resonancia magnética (RM) de la pelvis se observa un aumento de la intensidad de la señal del hueso a nivel de la sínfisis púbica, sugestivo de osteomielitis. Se realiza una punción aspiración con aguja fina (PAAF) de la sínfisis púbica y se obtienen hallazgos compatibles con el proceso granulomatoso (granuloma sarcoide). La prueba del Mantoux resultó ser positiva.

Para confirmar la sospecha de un proceso tuberculoso se decidió la obtención de una muestra microbiológica. Tras el cultivo del absceso de los músculos pectíneos se observó el crecimiento de *Mycobacterium tuberculosis*, por lo que se inició un tratamiento con tuberculostáticos (rifampicina 600 mg/d, pirazinamida 20 mg/kg/d e isoniacida 300 mg/d) con buena tolerancia. El paciente es seguido durante varios meses presentando una buena evolución.

Caso clínico 2

Paciente de 48 años de edad con dolor de hombro izquierdo de 2 meses de evolución diagnosticado de tendinitis del tendón supraespinoso por RM. Se decide el tratamiento conservador. A los 6 meses reaparece la clínica de dolor e impotencia pero no es posible la realización de una RM por ser portador de un desfibrilador automático implantable (DAI). Es tratado en varios centros durante 2 años con diversas técnicas (infiltración con corticoides, acupuntura,

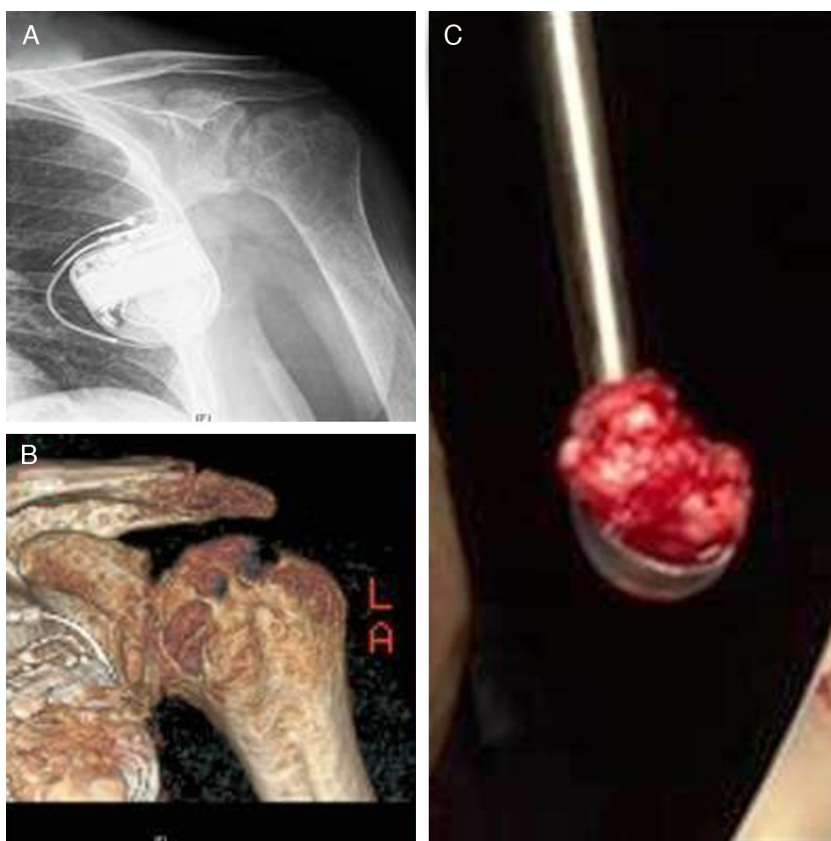


Figura 2 A. Muestra la erosión y destrucción de la articulación glenohumeral en una placa simple. B. Destrucción articular con lesiones en sacabocados de la cabeza humeral en una reconstrucción tridimensional. C. Lesión granulomatosa intraoperatoria.

sanguijuelas en Alemania y 3 infiltraciones de concentrado de plaquetas rico en factores de crecimiento).

A los 2 años el paciente vuelve por recaída del dolor e impotencia funcional del hombro izquierdo. El examen físico muestra una limitación muy importante de la movilidad activa y pasiva. Se aprecia una tumoración de consistencia blanda a nivel del vientre muscular del bíceps, no dolorosa a la palpación, que fistuliza al mes expulsando gran cantidad de líquido serohemático tras la apertura con anestesia local.

Una radiología simple realizada entonces mostró lesiones líticas en la glena y en la cabeza humeral (geodas con destrucción articular). En la TAC se aprecia la destrucción glenohumeral lítica, las geodas en la cabeza y la glena humeral con focos de esclerosis y un aumento difuso de las partes blandas. El estudio en su conjunto sugiere un proceso inflamatorio-infeccioso. Se realizó una radiografía de tórax, no observándose ninguna lesión residual de tuberculosis. Los cultivos microbiológicos seriados de la secreción por la fístula crecieron contaminados. La analítica presentó como hallazgos significativos una VSG de 80 mm/h (1-35) y una proteína C reactiva (PCR) de 15 mg/l (0-6); el resto de los parámetros presentan valores normales. Se le realizó la prueba del Mantoux, resultando positiva.

Ante la sospecha de un proceso tuberculoso se decidió la limpieza quirúrgica con recogida de muestras para microbiología y anatomía patológica. En la exposición articular se observa una gran destrucción articular glenohumeral, hipertrofia sinovial y relleno de las cavidades de tejido

granulomatoso. El cultivo microbiológico en el sistema colorimétrico BacT Alert 3D, basado en las variaciones de color por el CO_2 producido por el metabolismo de los cultivos bacterianos incubadas a 37°C , mostró el crecimiento de *M. tuberculosis* a las 6 semanas. El estudio histológico describe la observación de un granuloma caseoso compatible con el diagnóstico de tuberculosis osteoarticular.

Se pauta un tratamiento con antibioterapia antituberculosa (isoniacida 300 mg/d, rifampicina 600 mg/d, etambutol 15 mg/kg/d y pirazinamida 20 mg/kg/d). El paciente evolucionó favorablemente con la desaparición del dolor y un aumento de los grados de movilidad.

Discusión

La tuberculosis se mantiene como un problema de salud pública internacional. Existen diferentes formas de diseminación del microorganismo hacia el sistema osteoarticular, predominando la hematogena secundaria de un foco primario activo o latente, ya sea en el pulmón, los ganglios o las vísceras, que llega al sistema músculoesquelético por los canales vasculares arteriales^{2,3}. En la presentación articular la forma de diseminación es por vía directa a través de los vasos subsinoviales o por vía indirecta a través del hueso adyacente, no pudiendo concretar en nuestros casos cuál fue el principal mecanismo.

La presentación clínica es de inicio insidioso. La prueba de tuberculina (PPD) generalmente es positiva, como así fue

en los casos descritos, teniendo en cuenta que en pacientes con anergia por inmunosupresión o por desnutrición puede dar resultados falsos negativos².

El curso de la enfermedad es lento, produciendo hipertrofia y formación de tejido de granulación en la sinovial con derrame articular y, por último, erosión del hueso². El primer paciente mostró engrosamientos y colecciones en los tejidos blandos (raíz del pene, fascia transversalis y músculos pectíneos) y lesiones osteolíticas a nivel de la sínfisis púbica. Igualmente, en el segundo caso, se observa un aumento difuso de las partes blandas, focos de esclerosis y destrucción lítica glenohumeral.

Los cambios radiológicos suelen aparecer después de la cuarta semana. Inicialmente se observa una reacción perióstica y osteopenia. Más tarde aparecen zonas líticas, quistes subcondrales y erosiones². En nuestros casos, como habían transcurrido varios meses desde la aparición de los síntomas, se apreciaban lesiones articulares con alteración de la línea articular en el contexto de una osteoporosis yuxtaarticular, erosiones óseas localizadas periféricamente y un progresivo estrechamiento de la línea articular que corresponden con la tríada de Phemister, característica de la tuberculosis osteoarticular⁴.

Todos los anteriores métodos hacen una aproximación al diagnóstico pero no ofrecen resultados patognomónicos. La microbiología es fundamental ya que, además de la detección microscópica de los bacilos, el aislamiento del agente causal y su posterior identificación nos permite realizar pruebas de sensibilidad in vitro a los tuberculostáticos⁵. Esta prueba es de gran importancia debido al aumento de la resistencia a estos fármacos durante los últimos años que se señalan en porcentajes del 7-10% a estreptomycin, 4-10% a ácido paraaminosalicílico, 8-20% a isoniazida, 5-15% a tiacetazona, 2-9% a etambutol y 2% a rifampicina⁴. Ello obliga al cultivo y al estudio de la sensibilidad en todos los casos y, con relativa frecuencia, a cambios en el tratamiento inicial. Ninguna actuación quirúrgica sustituye a una terapia larga con fármacos antituberculosos que siempre deben asociarse al gesto quirúrgico para la limpieza y el desbridamiento de la región afectada⁴.

Destaca en los casos mostrados la presentación de la enfermedad en pacientes sin inmunosupresión conocida, de un entorno social bueno y sin antecedentes conocidos de tuberculosis, así como la manifestación inespecífica de sus síntomas⁶. Por lo tanto, es importante que la comunidad médica esté atenta ante procesos osteoarticulares subagudos para la detección temprana y el tratamiento oportuno en estos pacientes en donde la sospecha inicial es mínima.

Agradecimientos

Quede constancia de nuestra gratitud a nuestros compañeros de los Servicios de Microbiología y Cirugía Ortopédica y Traumatología cuyas atinadas críticas y sugerencias al borrador de este artículo contribuyeron a mejorarlo sustancialmente.

Bibliografía

1. Mateo L, Ruiz Manzano J, Olivé L, Manterola JM, Pérez R, Tena X, et al. Tuberculosis osteoarticular: estudio de 53 casos. *Med Clin (Barc)*. 2007;129:506-9.
2. Vergara-Amador E, Galván-Villamarin F, Piña-Quintero M. Primary osteoarticular tuberculosis: the reappearance of a forgotten pathology. *Rev Salud Publica (Bogota)*. 2007;9:465-70.
3. Pujadas MC, Gámez D, Torres E. Tuberculosis ósea. *Medisan*. 2004;8:58-61.
4. Alcaide Fernández de la Vega F, Esteban Moreno J, González Martín J, Palacios Gutiérrez JJ. Procedimientos en Microbiología Clínica. Recomendaciones de la Sociedad Española de Enfermedades Infecciosas y Microbiología Clínica. Protocolo Micobacterias. 2005 [consultado 3 Nov 2011]. Disponible en: <http://www.seimc.org/documentos/protocolos/microbiologia/cap9a.htm>
5. Sangüesa-Nebot MJ, Cabanes-Soriano F. Reactivación de una artritis tuberculosa de cadera tras veintidós años quiescente. *Rev Ortop Traumatol*. 2005;49:47-50.
6. Abejón Ortega A, Soler Veron P, Ruano Martín MA, Pinto Muñoz C, Lobo Meroño F, Chamizo Carmona E. Tuberculosis osteoarticular, revisión y casuística en el área sanitaria de Mérida. *Dolor & Inflamación*. 1993;6:231-5. Disponible en: www.visor.cccrsecot.com [consultado 30 Oct 2011].