



Quiste óseo solitario mandibular. Reporte de un caso y revisión de la literatura

Solitary mandibular bone cyst. Case report and literature review

Gabriela Wong-Romo,* Erick Carrillo-Terán,* Esther Ángeles-Varela[§]

RESUMEN

El quiste óseo solitario de la mandíbula es una cavidad intraósea sin recubrimiento epitelial, considerado un pseudoquiste, ha recibido diversas denominaciones debido a su etiología y patogenia inciertas como quiste óseo traumático, quiste óseo solitario y quiste óseo idiopático. Clínicamente suele ser una lesión asintomática, muestra bordes festoneados cuando está localizado entre las raíces dentales, es una cavidad vacía pero puede contener sangre, fluido seroso o serohemático y es descubierta en exámenes radiológicos de rutina. En este artículo se presenta un caso de quiste óseo solitario localizado en el cuerpo mandibular que acomete a un paciente femenino de 17 años de edad con tetralogía de Fallot, revelando aspectos clínicos, diagnósticos e imagenológicos y tratamiento.

Palabras clave: Quiste óseo simple, quiste óseo solitario, quiste óseo traumático, quiste óseo hemorrágico, quiste óseo unicameral, quiste de extravasación, cavidad ósea idiopática, cavidad ósea progresiva.

Key words: Simple bone cyst, solitary bone cyst, traumatic bone cyst, haemorrhagic bone cyst, single chamber bone cyst, extravasation bone cyst, idiopathic bone cavity, progressive bone cavity.

ABSTRACT

Solitary bone cyst of the mandible is an intra-osseous cavity lacking epithelial lining considered a pseudocyst. Due to its uncertain etiology and pathogenesis, it has received several names such as traumatic bone cyst or idiopathic bone cyst. From a clinical perspective, it is oftentimes an asymptomatic lesion, with festooned borders when located between dental roots. It is an empty cavity but might contain blood, serous or serous-hematic fluid and can be perceived in routine X-ray examinations. The present article describes the case of a solitary bone cyst located in the body of the mandible of a 17-year old female patient. Afflicted with Fallot's tetralogy. Clinical, diagnostic and radiologic aspects as well as treatment are described.

INTRODUCCIÓN

El quiste óseo solitario de la mandíbula fue descrito en 1929 por Lucas y Blum; sin embargo, no fue hasta 1946 que el criterio diagnóstico de esta patología fue establecido por Rushton como un quiste simple sin recubrimiento epitelial con una pared ósea intacta, lleno de fluido y sin evidencia de inflamación aguda o crónica.^{1,2}

Donkor y Punnia-Moorthy sugirieron una posible subclasificación del quiste óseo solitario basado en su contenido, a los vacíos se les podría denominar idiopáticos; los de contenido sólido serían designados de acuerdo con la apariencia histológica de su contenido (fibrosos o de tejido de granulación) y los de contenido líquido con perfil bioquímico similar al plasma sanguíneo podrían ser llamados quistes de extravasación.³

Existen varios términos tales como: enfermedad ósea solitaria, quiste óseo solitario, hemorrágico, de extravasación, unicameral, simple e idiopático, esta diversidad de términos sólo refleja el origen incierto de esta lesión.³⁻⁵

La Clasificación Histológica Internacional de Tumores de la Organización Mundial de la Salud (OMS) aceptó el término «quiste óseo simple» en 1971 y el término «quiste óseo solitario» en 1992 para distinguir esta lesión de otras lesiones quísticas de los maxilares.^{6,7} En la Clasificación de la OMS de 1997 el quiste óseo solitario está incluido en el grupo de enfermedades no neoplásicas relacionadas con el hueso, junto con el quiste óseo aneurismático, fibroma osificante,

* Cirujano maxilofacial del Hospital Regional de Alta Especialidad Bicentenario de la Independencia, ISSSTE, Edo. de México

§ Pasante de la Carrera de Cirujano Dentista en la Facultad de Estudios Superiores Iztacala, UNAM.

Servicio de Cirugía Maxilofacial. Instituto de Seguridad y Servicios Sociales de los Trabajadores del Estado (ISSSTE) en el Hospital Regional de Alta Especialidad «Bicentenario de la Independencia».

Recibido: junio 2014.

Aceptado: agosto 2014.

Este artículo puede ser consultado en versión completa en <http://www.medigraphic.com/facultadodontologiaunam>

displasia fibrosa, displasia ósea, granuloma central de células gigantes y querubismo.^{1,4,8}

REVISIÓN DE LA LITERATURA

Epidemiología

El quiste óseo solitario también es encontrado en otras partes del esqueleto; siendo los más comunes los huesos largos (90-95%) con un predominio en la región de la metafisis de los extremos proximales del húmero (65%) y diáfisis femoral (25%).^{6,9}

De acuerdo con la literatura, el quiste óseo solitario ocurre frecuentemente en personas jóvenes y en hombres, probablemente porque están más expuestos a lesiones traumáticas que las mujeres, esto particularmente en las variantes de quiste óseo solitario extrafaciales.^{9,10} Aunque también ha sido reportado que el quiste óseo solitario se presenta de igual manera tanto en hombres como en mujeres en la segunda década de vida.^{4,11}

En contraste, autores como Cortell-Ballester y Peñarocha refieren haber observado que el quiste óseo solitario se presenta con mayor frecuencia antes de los 20 años de edad y tiene ligera predilección por mujeres.^{1,12}

Saito y cols. concluyeron que los quistes óseos solitarios en gente joven fueron caracterizados por ser lesiones radiolúcidas asintomáticas con una mínima expansión en la mandíbula. Mientras que el quiste óseo solitario en un grupo de mayor edad fue radiopaco con hiperplasia cemental o displasia y con pérdida de la lámina dura relacionada con los dientes.^{3,8}

Horner y Forman describieron que un subgrupo distinto de quistes óseos solitarios fue caracterizado por presentarse con lesiones fibro-óseas y también parece ser ocurrieron en pacientes mayores.⁸

Su incidencia en los maxilares no es común y representa el 1% de todos los quistes maxilares. La mayoría de los quistes óseos solitarios han sido localizados en el cuerpo mandibular en región de premolares y molares (75%) con una posible y a veces importante extensión posterior. El segundo sitio más común es la sínfisis mandibular.^{12,13} Pocos casos son reportados en la rama mandibular, cóndilo y maxilar.¹¹ Se dice que es posible que el seno maxilar haga difícil la visualización de lesiones maxilares.² Esta lesión se puede presentar de manera multilobular,¹³ múltiple^{2,3,14} y bilateral.^{14,15}

Sintomatología

La mayoría de las veces el quiste óseo solitario mandibular es asintomático, sin inflamación u otros

signos funcionales, los dientes adyacentes a la lesión responden a pruebas de vitalidad y suele ser descubierta de forma accidental en estudios radiográficos.^{12,16,17}

Algunos pacientes refieren dolor, inflamación y/o sensibilidad dental.³ Pueden presentar aunque poco común fístula, reabsorción radicular, parestesia y/o fracturas patológicas.⁷

Esta lesión rara vez causa alguna complicación, pero la posibilidad de una fractura patológica en lesiones extensas no puede ser descartada.⁴

Cuando el quiste óseo solitario de la mandíbula se asocia con displasias cemento óseas (displasia ósea florida),^{3,6,18} cementomas, odontomas^{5,18} y tumor mesodermal¹⁰ los pacientes han referido dolor e inflamación.

Hallazgos radiográficos

En la mayoría de los casos el quiste óseo solitario aparece como una lesión radiolúcida con bordes irregulares pero bien definidos, que está mezclada con el hueso esponjoso de apariencia normal y puede estar parcialmente esclerosada.^{3,8,12,17,19,20} La característica principal del quiste óseo solitario es el «efecto festoneado» cuando se extiende hacia las raíces dentales, aunque también se ha encontrado que esta línea festoneada está presente incluso en zonas edéntulas.^{8,11,19,21} Matsumura y cols. describieron una «doble línea» circunscribiendo la lesión en radiografías de 19 casos.³

Se ha reportado que en huesos largos en los cuales el quiste óseo solitario se presenta con margen festoneado, ocurre un mayor índice de recidiva que en los quistes óseos solitarios con margen liso, lo anterior no ha sido evaluado en la mandíbula. Por tanto un margen festoneado es un signo de posible recidiva aunque éste no debería ser confundido con el festoneado interdental asociado con una lámina dura intacta.⁴

La pérdida de la lámina dura es vista predominantemente en pacientes arriba de los 30 años de edad y mínima en gente más joven.²²

Otra de las características radiográficas es que la lesión se propaga extensamente a lo largo del cuerpo mandibular sin expansión de hueso; las corticales se vuelven delgadas debido a la erosión endostal. No hay desplazamiento de los dientes adyacentes, divergencia de las raíces dentales o pérdida de la lámina dura la mayoría de las veces.^{3,20,23} La reabsorción radicular es rara (0-8.7%) y puede provocar la desaparición de la lámina dura en un 16-62% de los casos.⁸ En algunos casos estudiados el canal mandibular desaparece parcialmente sin desplazamiento y en otros se sospecha del desplazamiento de dicho canal.^{3,22,23}

Mathew y cols. concluyeron que el desplazamiento del canal podría ser el resultado del incremento local de la presión osmótica subsecuente a una descomposición de productos hemolíticos, o que el canal puede ser empujado lingualmente por la formación de un hematoma intraóseo subsecuente a trauma; ambos mecanismos podrían apoyar la etiología del quiste óseo solitario por trauma.²⁴

Matsumura y cols. mencionan que en su experiencia, el quiste óseo solitario se vuelve radiopaco al pasar el tiempo porque ninguna lesión radiopaca fue observada en radiografías panorámicas en pacientes jóvenes.^{3,23}

Furukawa y cols. establecieron que el quiste óseo solitario puede ser dividido radiográficamente en tres tipos y también que cada uno tiene diferente etiología; tipo I: representa las características radiográficas típicas y es originado de una hemorragia intramedular; tipo II: muestran expansión lateral del hueso, cuerpos calcificados y tiene una cavidad vacía causada por degeneración quística por una lesión fibro-ósea; tipo III: lesiones radiolúcidas mal definidas en una displasia fibrosa por degeneración focal en el proceso de la formación ósea.³

En casos de quiste óseo solitario de la mandíbula concomitante con displasia ósea florida,^{3,6} cementomas, odontomas,²³ hipercementosis, displasia cementaria periapical⁷ y tumor mesodermal¹⁰ se ha observado expansión de las corticales.

Histopatología

El estudio microscópico muestra una cavidad de hueso esponjoso con una pared quística compuesta por una delgada membrana de tejido conectivo fibroso con numerosas fibras de colágena, sin recubrimiento epitelial,⁷ que puede estar vacía sin un recubrimiento o con escaso contenido líquido.^{1,13,17} Puede ser observada una pequeña cantidad de depósitos recientes de hueso.^{5,6}

Se pueden observar fibroblastos, células gigantes semejantes a osteoclastos, capilares congestionados y cristales de colesterol, tejido de granulación, eritrocitos, hemosiderina y necrosis ósea aséptica, aunque no son constantes.^{17,19}

El análisis del fluido en el quiste óseo solitario parece apoyar la conclusión de que es un trasudado desprovisto de microorganismos, muestra concentraciones significativas de factores enzimáticos que indica actividad osteoclástica. La presencia de metaloproteinasas es de particular importancia, ya que estas sustancias están involucradas en los fenómenos osteolítico y de osteogénesis. La ausencia de contenido

quístico podría indicar el final de su evolución y parece depender de su localización. En el caso de quistes óseos solitarios de la mandíbula frecuentemente se presentan vacíos.^{4,9,11,22,24}

Etiopatogénesis

Diversos factores causales han sido propuestos: degeneración ósea tumoral, alteraciones en el metabolismo del calcio, alteraciones locales en el crecimiento del hueso, obstrucción venosa,¹⁴ incremento de la osteólisis, sangrado intramedular, isquemia local, leves cuadros infecciosos, infección de la médula ósea, necrosis isquémica de la médula ósea, infección crónica, pérdida de la irrigación sanguínea debida a un hemangioma o linfoma^{1,19} una obstrucción del drenaje linfático desde las venas sinusoidales que llevará a la reabsorción del trabeculado óseo,² anomalías de desarrollo en los que el líquido sinovial se incorpora dentro del hueso,^{2,5} bloqueo del drenaje normal del fluido intersticial,² fracaso de diferenciación de las células osteogénicas²⁵ o una combinación de tales factores. Cualquier tipo de trauma, incluyendo extracciones dentales¹ y fuerzas excesivas durante el tratamiento de ortodoncia,¹⁵ podría dar lugar a un quiste de este tipo.

Considerando las diversas teorías presentadas en la literatura, e independientemente de la localización tres teorías predominan: 1) anormalidad en el crecimiento óseo; 2) proceso de degeneración tumoral y 3) un factor particular desencadenante de trauma hemorrágico.^{2,4,9}

Anormalidad en el crecimiento óseo

Las ubicaciones predominantes del quiste óseo solitario cerca de las placas de crecimiento cartilaginosas pueden explicar alguna anormalidad local durante el desarrollo y crecimiento del hueso. También algunos autores sospechan que el quiste óseo solitario podría representar un área de remodelación ósea «fuera de control». En la mandíbula el punto de osificación primario está localizado cerca del foramen menotiano, esta área es la predilecta para la aparición del quiste óseo solitario, por tanto es posible considerar la hipótesis de una anormalidad en la diferenciación celular durante la osificación y crecimiento, relacionada a los factores ambientales locales induciendo una restricción mecánica durante la osteogénesis y angiogénesis.^{4,9}

Degeneración tumoral

El quiste óseo solitario se ha visto relacionado con condiciones patológicas osteodistróficas como dis-

plasia fibrosa y granuloma de células gigantes. En el caso de la primera por la degeneración fibrosa y microquística y en el caso del granuloma central de células gigantes la licuefacción que tiene en su parte central induce a la formación del quiste óseo solitario como un proceso de cicatrización.^{4,9}

Traumatismo

Ésta es la hipótesis más aceptada y discutida, planteada por Howe, basada en la ocurrencia de un trauma seguido de una hemorragia intramedular y hematoma.^{1,9,11}

El trauma también puede provocar trombosis o espasmo persistente de una arteria con isquemia y necrosis aséptica, llevando así a la formación del quiste. Las alteraciones vasculares están supuestamente relacionadas con el fenómeno de reabsorción, debido a numerosos microtraumas hacia los dientes y proceso alveolar. El intervalo de tiempo desde el trauma hasta el descubrimiento del quiste óseo solitario varía en la literatura de una semana a 20 años.^{4,9,11}

DIAGNÓSTICO

El diagnóstico del quiste óseo solitario es determinado por la asociación entre el examen clínico, hallazgos radiográficos, exploración física, y análisis histopatológico (si es posible).¹⁶

Los quistes óseos solitarios son encontrados casualmente en exámenes radiográficos de rutina.^{1,26} El diagnóstico definitivo del quiste óseo solitario es invariablemente alcanzado durante la cirugía, cuando una cavidad sin recubrimiento epitelial vacía o con contenido (sangre) y/o con un tejido gris-amarillento friable, hemorrágico y difícil de remover es observada.^{11,12,26}

Diagnóstico diferencial

Los diagnósticos diferenciales reportados en la literatura incluyen: queratoquiste odontogénico, tumor odontogénico calcificante epitelial, tumor odontogénico adenomatoide, quiste dentífero, quiste residual, ameloblastoma, quiste aneurismático, mixoma, quiste periodontal lateral, quiste radicular, tumor odontogénico adenomatoide, periodontitis apical, granuloma central de células gigantes y fibroma ameloblástico. Las últimas dos lesiones son especialmente notables por que tienden a ocurrir en el mismo grupo de edad que el quiste óseo solitario y en los mismos sitios.^{2,7,16,18,26,27}

La degeneración quística ha sido reportada en pacientes con displasia fibrosa la cual resultó en una cavidad sin recubrimiento epitelial. Sin embargo en

los maxilares y huesos extracraneales, la displasia fibrosa acompaña más al quiste aneurismático que al quiste óseo solitario.⁴

Las áreas radiolúcidas observadas en la mandíbula o maxilar alrededor de los ápices de un diente podría llevar a un diagnóstico erróneo de periodontitis apical debido al involucramiento pulpar.¹⁶

TRATAMIENTO

El tratamiento recomendado para el quiste óseo solitario mandibular es la exploración quirúrgica seguida de un curetaje en las paredes del hueso. La hemorragia dentro de la cavidad produce un coágulo el cual es eventualmente reemplazado por hueso. También se cree que en algunos casos habrá una resolución espontánea.^{4,12-14}

Los procedimientos quirúrgicos seleccionados para el tratamiento de esta lesión incluyen exploración de la cavidad, fenestración, aspiración y osteotomías del cóndilo (cuando éste es afectado). Los resultados obtenidos en estudio de Swei y cols. mostraron que el pronóstico será mejor cuando las lesiones son tratadas con fenestración y rellenando la cavidad aunque no hubo estadísticamente diferencias significativas.^{18,22}

Se ha propuesto injerto de hueso liofilizado bovino, hueso esponjoso de la cresta iliaca, introducción de sangre autóloga con hueso del paciente o hidroxiapatita.^{4,12,22} También han sido utilizados esponja de gelatina absorbible y gasa hemostática soluble.¹⁸

Estas técnicas podrían ser particularmente útiles cuando una rehabilitación con implantes osteointegrados en la zona afectada es requerido. Sin embargo, la introducción de materiales radiopacos en la cavidad podría complicar el diagnóstico de una posible recidiva de la lesión.¹

Muchos autores están de acuerdo en que los dientes en los cuales los ápices estén envueltos dentro de la lesión no deben ser sometidos a tratamiento endodóncico, ya que el pronóstico es bueno y la cicatrización normal ocurre sin complicación.^{12,19} Algunos autores aconsejan no realizar el curetaje en el techo de la cavidad en un intento para preservar la vitalidad de los dientes adyacentes,¹² y otros han sugerido que la desvitalización de los dientes dentro del sitio de la lesión es un factor que impide la curación de quiste óseo solitario.¹⁸

Se sugiere que los quistes óseos solitarios concomitantes o no con otras lesiones deben seguir bajo control radiográfico después de la intervención quirúrgica, con principal atención en aquellos quistes óseos solitarios acompañados con otras lesiones ya que se ha reportado que tienen mayor índice de recidiva.^{3,5,18}

Suei y cols. asumen que una adecuada o buena formación de hueso no es considerado una curación completa de la lesión porque puede haber recidiva aun después de una sustancial formación o regeneración ósea.¹⁸

Sapone y Hansen sugieren que una observación periódica deber ser realizada hasta la curación completa del quiste óseo solitario determinada radiográficamente. El paciente debe ser citado cada cuatro meses durante el primer año después de la cirugía, cada seis meses en el segundo año, y una vez al año después de eso, hasta que sea observada una curación completa.^{3,18}

Suei, Taguchi y Tanimoto mencionan que los intervalos citados anteriormente son demasiado cortos porque ni la curación o recurrencia pueden ser confirmados en una etapa temprana del periodo postoperatorio. Excepto por casos con complicaciones postoperatorias tales como dolor e infección, es más razonable realizar el primer control radiográfico entre los 12 y 17 meses después de la cirugía porque es el periodo dentro del cual la mayoría de los casos resueltos observados en su estudio fueron confirmados.^{1,18}

Después del primer control postoperatorio, es suficiente el seguimiento del caso a intervalos de 1 a 2 años porque la identificación temprana de su recurrencia no es particularmente útil. En la mayoría de los casos la resolución o recurrencia será confirmada en el primer o segundo control radiográfico dentro de los tres años después de la cirugía.^{5,13,18}

En casos de quiste óseo solitario concomitante con displasia cemento-ósea el seguimiento durante toda la vida podría ser necesario (incluso después de la curación) porque hay una alta probabilidad de que nuevas lesiones se desarrollarán en tales casos. Esto aplica también a casos con lesiones múltiples de quistes óseos solitarios.¹⁸

Pronóstico

Generalmente es favorable porque la exploración quirúrgica provoca estimulación del crecimiento óseo por medio de un sangrado nuevo por encima del 90% de los casos. Se ha reportado que la colocación de injertos no favorece el pronóstico.⁵

Su recurrencia es poco común. En la revisión de Kuroi, sólo 4 de 255 pacientes tuvieron una recurrencia después del tratamiento.¹⁴ Hay informes en los que el índice de recurrencia del quiste óseo solitario fue mayor al 20%, y que en los casos de quistes óseos solitarios atípicos fue aún mayor.^{3,13,14}

Horner y cols. sugirieron que la recurrencia sería posible si la causa original de las lesiones estuvie-

ra todavía presente después de la cirugía. Lindsay y cols. sugirieron que una falta de resolución podría ser el resultado de una infección perpetuada por raíces no vitales y dientes con tratamiento de conductos.¹⁴

Suei y cols. concluyeron que hay una relación entre las características radiográficas de las lesiones y su pronóstico. La mayoría de las lesiones en los casos estudiados con hallazgos radiográficos de lámina dura intacta y margen liso se resolvieron después de la cirugía o hubo resolución espontánea, mientras que en casos con ausencia de lámina dura, resorción radicular, expansión de corticales borde festoneado, masa radiopaca o múltiples cavidades se reporto más del 60% de recurrencia.²⁵

CASO CLÍNICO

Paciente femenino de 17 años de edad con diagnóstico de base de tetralogía de Fallot y antecedentes de trauma mandibular negados, fue remitida al servicio de Cirugía Maxilofacial del Hospital Regional de Alta Especialidad «Bicentenario de la Independencia» ISSSTE por presentar una lesión radiolúcida a nivel de premolares izquierdos.

La paciente refirió sintomatología dolorosa y parestesia en región mentoniana izquierda. A la exploración física intraoral no presentó aumento de volumen, movilidad dental, bolsas periodontales, alteraciones en la mucosa adyacente, datos de fístula o secreciones de ningún tipo. La prueba de vitalidad dental fue positiva para los órganos dentarios involucrados (*Figura 1*).

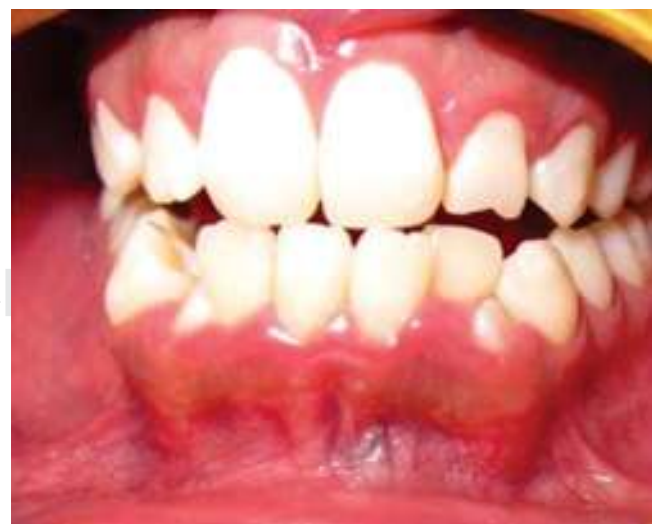

Figura 1. Foto intraoral donde se observa la zona de la lesión sin cambios de coloración en la mucosa.

La ortopantomografía reveló una lesión radiolúcida con halo radiopaco de bordes irregulares la cual involucra primer premolar, segundo premolar y canino inferior izquierdo, sin reabsorción radicular ni desplazamiento, presentando una línea festoneada en las zonas entre las raíces dentales involucradas (Figuras 2 y 3), no presenta expansión de corticales pero sí un adelgazamiento en las corticales lingual y vestibular (Figura 4).

Se realizó biopsia incisional de .3 x .3 cm de la cortical externa, de la lesión durante el procedimiento se observó una cavidad ósea vacía sin recubrimiento epitelial (Figura 5). Se envió la muestra anatomopatológica para su estudio obteniéndose como resultado

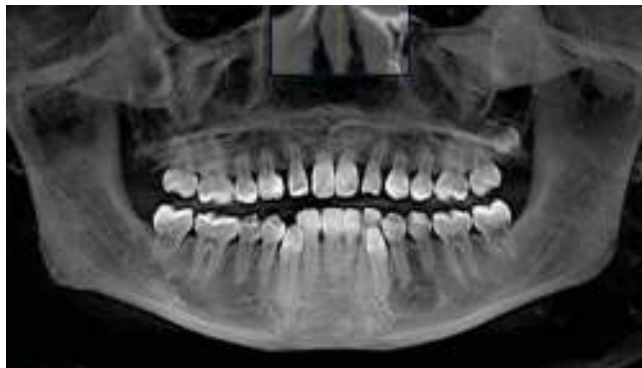

Figura 2. Ortopantomografía que muestra la ubicación de la lesión y estructuras involucradas en ella.

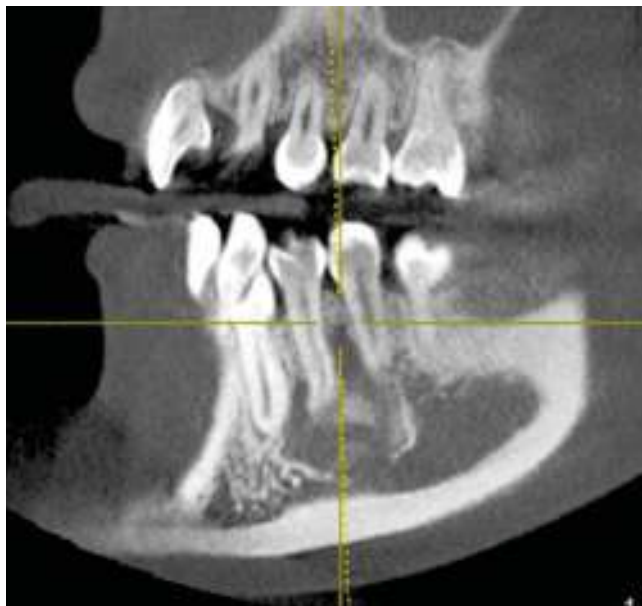


Figura 3. Corte sagital donde se observan radiopacidades en la luz de la lesión.

hueso trabecular sin cambios histopatológicos significativos. Por lo que se concluye con un diagnóstico de quiste óseo solitario de la mandíbula. Se realizó control radiográfico al año, el cual mostró formación de nuevo trabeculado óseo significativo (Figura 6).

DISCUSIÓN

El presente caso de quiste óseo solitario mandibular tiene la particularidad de presentarse en un paciente con tetralogía de Fallot; cardiopatía congénita caracterizada por presentar estenosis de la arteria pulmonar, cabalgamiento aórtico, comunicación interventricular e hipertrofia del ventrículo derecho. El mecanismo por el cual se afecta el crecimiento es probablemente multifactorial, incluyendo hipoxia tisular, aumento del gasto energético, disminución de la ingesta e infecciones respiratorias frecuentes.^{28,29}

El quiste óseo solitario podría verse relacionado con la tetralogía de Fallot debido a las alteraciones en el metabolismo del calcio encontradas en pacientes con esta patología lo cual puede determinar el desarrollo de una zona de osteólisis. Los niños con tetralogía de Fallot son más propensos a tener tras-

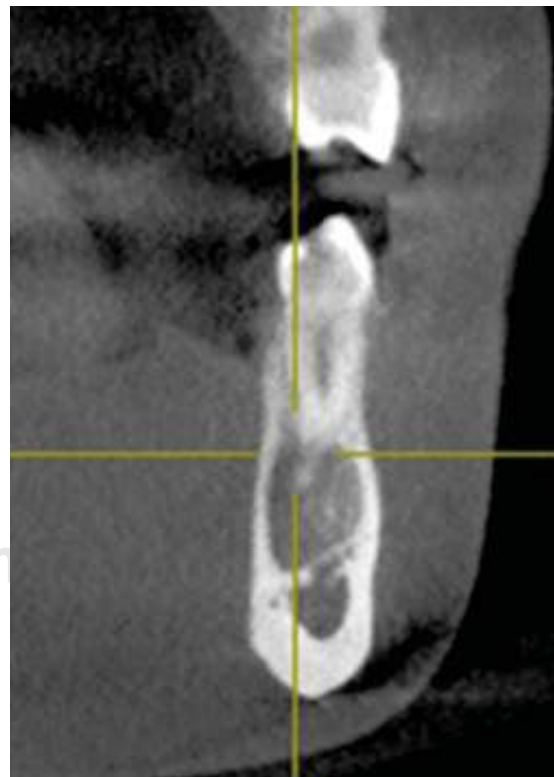


Figura 4. Corte transversal de la lesión en el cual se muestra el adelgazamiento de las corticales vestibular y lingual sin presentar expansión de las mismas.

tornos cromosómicos, como el síndrome de Down y el síndrome de Di George (una afección que provoca defectos cardíacos, niveles bajos de calcio e inmunodeficiencia).²⁹ Este último pudiera ser de importancia en caso de que se presentara con tetralogía de Fallot debido a la hipocalcemia producida por el hipoparatiroidismo aunando otros relacionados con el metabolismo del calcio lo que conllevaría a considerar la etiopatogénesis del quiste óseo solitario como producto de una alteración hormonal.

Una de las múltiples teorías del origen del quiste óseo solitario está relacionada con alteraciones en el

crecimiento del hueso,⁹ así como fallas en el tejido mesenquimático para la formación de hueso y cartílago,¹⁹ por su localización, el quiste óseo solitario que acomete a nuestra paciente puede estar relacionado debido a que en la mandíbula el punto de osificación primario está localizado cerca del foramen mentoniano, por tanto es el área para la aparición del quiste óseo solitario por su localización predominante cerca de placas de crecimiento del cartílago. En los estudios de Blum y Toma mencionado en el caso de Xanthinaki¹¹ se concluye que debe haber una predisposición de factores idiosincráticos en la patogénesis del quiste óseo solitario, tal como peculiaridades en las paredes de los vasos o una coagulación anormal de la sangre; esta última relacionada con la hipoxemia crónica presente en pacientes con tetralogía de Fallot incluyendo las funciones alteradas del calcio en la coagulación sanguínea.²⁸

A pesar de que la mayoría de las veces el quiste óseo solitario mandibular es asintomático,^{10,11,18} el dolor y la parestesia referidos fueron los que llevaron a la paciente a buscar tratamiento, en el estudio imagenológico no se encontró presencia de lesiones radiopacas concomitantes con el quiste óseo solitario de este caso por lo que se atribuyó la sintomatología dolorosa de la paciente a la localización del quiste.

La lesión se propaga a lo largo del cuerpo mandibular sin expansión de hueso, las corticales lingual y bucal inferior se adelgazan (*Figura 4*). No hay desplazamiento de los dientes adyacentes a la lesión y responden positivamente a pruebas de vitalidad; datos que coinciden con los reportados en los casos clínicos de Chrcanovic³⁰ y Xanthinaki.¹¹ En el estudio microscópico; se encontró hueso trabecular sin datos histopatológicos significativos tal como lo mencionan Harnet y cols.⁹

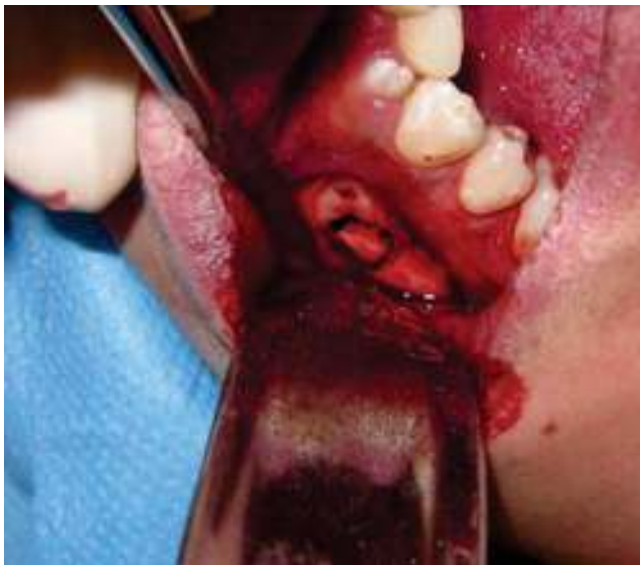

Figura 5. Osteotomía para biopsia y estudio anatomopatológico a nivel de la cortical externa del cuerpo mandibular izquierdo donde se encuentra la lesión.

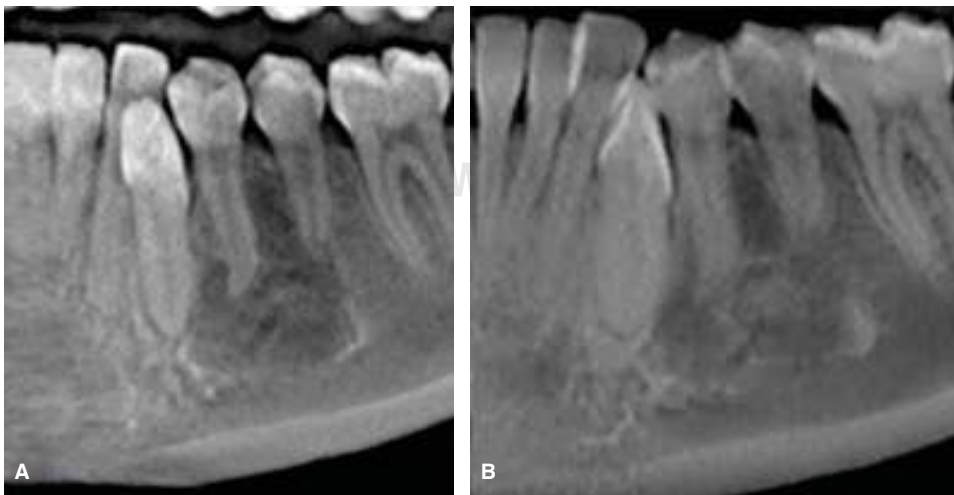


Figura 6.

A. Radiografía preoperatoria de la lesión. **B.** Radiografía de control al año después de la cirugía, donde se observa formación de nuevo trabeculado óseo.

A pesar de los múltiples tratamientos sugeridos en la literatura para el quiste óseo solitario,^{12,13,18} cuando se abordó la lesión para tomar la biopsia y no se encontró epitelio se optó por el curetaje óseo de las paredes de la cavidad e inducir la regeneración ósea.

El examen radiográfico de control se realizó al año después de haberse efectuado la cirugía teniendo en cuenta los resultados obtenidos en el estudio de Sui y cols.,¹⁸ en los que menor frecuencia de exámenes de control expondrá a los pacientes a menor radiación y porque en la mayoría de los casos la resolución o recurrencia será confirmada en el primer o segundo control radiográfico dentro de los tres años posteriores a la cirugía, ya que el diagnóstico de recurrencia temprana no es significativo por ser una lesión de crecimiento progresivo.

CONCLUSIÓN

Tomando en cuenta las características clínicas del quiste óseo solitario, lo descrito en la literatura y pese a que las características radiográficas e histológicas son importantes para la sustentación de un diagnóstico, el factor determinante indudablemente es la exploración quirúrgica de la lesión.

Su etiología por ser desconocida hasta hoy sólo se podrá intuir de acuerdo con las características propias de cada paciente. El origen traumático de esta lesión es la teoría más aceptada; sin embargo al descartarse el traumatismo como factor etiológico, las alteraciones del metabolismo del calcio asociados al padecimiento de base de nuestra paciente es la teoría más aceptada.

Pese a que algunos autores sugieren mantener la lesión en observación por una posible resolución espontánea se decidió realizar el abordaje quirúrgico a causa de la sintomatología dolorosa que presentó la paciente y para descartar otras lesiones. Nosotros sugerimos el abordaje de cualquier lesión con diagnóstico presuntivo de quiste óseo solitario.

Aunque la literatura reporta que el quiste óseo solitario es asintomático concluimos que la sintomatología dolorosa y parestesia que refirió la paciente se relaciona al sitio anatómico en el que se presentó la lesión. El diagnóstico a través del estudio histopatológico muchas veces no es posible por la muestra insuficiente de tejido enviado como sucede en los quistes óseos solitarios vacíos o con escaso tejido conectivo fibroso adosado en la paredes de la cavidad, además de que los resultados pueden arrojar características que no son significativas para la diferenciación con otras lesiones patológicas o incluso en el diagnóstico propio del quiste óseo solitario.

Se podrán utilizar otros tratamientos como injerto de hueso liofilizado bovino, hueso esponjoso de la cresta iliaca, introducción de sangre autóloga con hueso del paciente o hidroxipatita en caso de que se presente una recidiva, en casos de lesiones de quistes óseos solitarios extensas o concomitantes con otras lesiones.

REFERENCIAS

1. Cortell-Ballester I, Figueiredo R, Berini-Aytés L, Gay-Escoda C. Traumatic bone cyst: A retrospective study of 21 cases. *Med Oral Patol Oral Cir Bucal*. 2009; 14 (5): E239-243.
2. Kuhmichel A, Bouloux GF. Multifocal traumatic bone cysts: case report and current thoughts on etiology. *J Oral Maxillofac Surg*. 2010; 68 (1): 208-212.
3. Matsumura S, Murakami S, Kakimoto S, Furukawa S, Kishino M, Ishida T et al. Histopathologic and radiographic findings of the simple bone cyst. *Oral Surg Oral Med Oral Pathol Oral Radiol Endod*. 1998; 85 (5): 619-625.
4. Surej K, Kurien N, Thaha KA. Traumatic bone cyst of mandible. *J Maxillofac Oral Surg*. 2015; 14 (2): 466-469.
5. Horne RP, Meara DJ, Granite EL. Idiopathic bone cavities of the mandible: an update on recurrence rates and case report. *Oral Surg Oral Med Oral Pathol Oral Radiol*. 2014; 117 (2): e71-73.
6. Kawamata A, Takai Y, Kanematsu N, Fujiki Y. Bone scintigraphy in solitary (Simple) bone cyst of jaw. *Oral Radiol*. 1993; 9 (2): 1-6.
7. Copete MA, Kawamata A, Langlais RP. Solitary bone cyst of the jaws: radiographic review of 44 cases oral surgery. *Oral Surg Oral Med Oral Pathol Oral Radiol Endod*. 1998; 85 (2): 221-225.
8. Nakaoka K, Yamada H, Horiuchi T, Saito T, Arai G, Kumagai K et al. A case of simple bone cyst in the mandible with remarkable tooth resorption. *J Oral Maxillofac Surg Oral Med Oral Pathol*. 2013; 25 (1): 93-96.
9. Harnet JC, Lombardi T, Klewansky P, Rieger J, Tempe MH, Clavert JM. Solitary bone cyst of the jaws: a review of the etiopathogenic hypotheses. *J Oral Maxillofac Surg*. 2008; 66 (11): 2345-2348.
10. Komura N, Gotoh H, Itoh S, Suzuki M. Two cases of mesodermal tumor in the simple bone cyst. *Oral Radiol*. 1987; 3: 87-90.
11. Xanthinaki AA, Choupis KI, Tosios K, Pagkalos VA, Papanikolaou SI. Traumatic bone cyst of the mandible of possible iatrogenic origin: a case report and brief review of the literature. *Head Face Med*. 2006; 2: 40.
12. Peñarocha-Diago M, Sanchis-Bielsa JM, Bonet-Marco J, Minguez-Sanz JM. Surgical treatment and follow-up of solitary bone cyst of the mandible: a report of seven cases. *Br J Oral Maxillofac Surg*. 2001; 39 (3): 221-223.
13. Strabbing EM, Gortzak RA, Vinke JG, Saridin CP, van Merkesteyn JP. An atypical presentation of a solitary bone cyst of the mandibular ramus: a case report. *J Craniomaxillofac Surg*. 2011; 39 (2): 145-147.
14. Tsukamoto G, Sasaki A, Mese H, Matsumura T. Atypical simple bone cyst of the jaws - multiple cysts and repeated recurrence. *Asian J Oral Maxillofac Surg*. 2003; 15 (2): 138-141.
15. González HJ, Moret CJ. Quiste óseo traumático bilateral asociado a tratamiento de ortodoncia. *Acta Odontol Venez*. 2002; 40: 169-171.
16. Rodrigues CD, Estrela C. Traumatic bone cyst suggestive of large apical periodontitis. *J Endod*. 2008; 34 (4): 484-489.
17. Perdigão PF, Silva EC, Sakurai E, Soares de Araújo N, Gomez RS. Idiopathic bone cavity: a clinical, radiographic, and histological study. *Br J Oral Maxillofac Surg*. 2003; 41 (6): 407-409.

18. Suei Y, Taguchi A, Tanimoto K. Simple bone cyst of the jaws: evaluation of treatment outcome by review of 132 cases. *J Oral Maxillofac Surg.* 2007; 65 (5): 918-923.
19. Molina BM, Castillo CJL, Yépez J. Quiste óseo simple de la mandíbula: reporte de un caso. *Acta Odontol Venez.* 2011; 49 (1).
20. Uemura S, Hashida T. Radiologic interpretation of fissural cysts and postoperative maxillary cyst and simple bone cyst. *Oral Radiology.* 1985; 1 (1): 69-76.
21. Sabino-Bezerra JR, Santos-Silva AR, Jacks J Jr, Gouvêa AF, Lopes MA. Atypical presentations of simple bone cysts of the mandible: a case series and review of literature. *J Craniomaxillofac Surg.* 2013; 41 (5): 391-396.
22. Baqain ZH, Jayakrishnan A, Farthing PM, Hardee P. Recurrence of a solitary bone cyst of the mandible: case report. *Br J Oral Maxillofac Surg.* 2005; 43 (4): 333-335.
23. Adachi K, Shigehara H, Ochi S, Nakatsu T, Akita K, Kishi K. Clinico-radiographic evaluation of simple bone cyst accompanied by radiopaque lesions. *Oral Radiology.* 1993; 9 (1): 27-34.
24. Mathew R, Omami G, Gianoli D, Lurie A. Unusual cone-beam computerized tomography presentation of traumatic (simple) bone cyst: case report and radiographic analysis. *Oral Surg Oral Med Oral Pathol Oral Radiol.* 2012; 113 (3): 410-413.
25. Suei Y, Taguchi A, Nagasaki T, Tanimoto K. Radiographic findings and prognosis of simple bone cyst of the jaws. *Dentomaxillofac Radiol.* 2010; 39 (2): 65-72.
26. González LR, Stolbizer F, Gianunzio G, Mauriño N, Paparella ML. Quiste óseo simple atípico presentación de un caso clínico. *Rev Esp Cir Oral y Maxillofac.* 2009; 31: 46-50.
27. Tong AC, Ng IO, Yan BS. Variations in clinical presentations of the simple bone cyst: report of cases. *J Oral Maxillofac Surg.* 2003; 61 (12): 1487-1491.
28. Telich-Tarriba JE, Ocampo A, López-Cordero S, Rodríguez JJ, Juárez-Orozco L, Alexánder E. Tetralogía de Fallot: reporte de un caso y revisión de la literatura. *Rev Fac Med UNAM.* 2012; 55: 21-25.
29. Gutiérrez GJ, Mijares MM. Síndrome de DiGeorge asociado a tetralogía de Fallot en dos hermanos. *An Med Asoc Med Hosp ABC.* 2010; 55 (22): 92-96.
30. Chrcanovic BR, López Alvarenga R, Freire-Maia B. Quiste óseo simple: reporte de un caso y revisión de la literatura. *Av Odontostomatol.* 2011; 27 (4): 207-213.

Dirección para correspondencia:
Esther Ángeles-Varela
E-mail: a.varela1962@gmail.com