



Síndrome de Eagle. Manejo del paciente en el Hospital Regional «Licenciado Adolfo López Mateos»

Eagle's syndrome. Patient handling at the «Licenciado Adolfo López Mateos» Hospital Mexico City

Gerardo Romero Jasso,* Ana María Nieto Munguía,[§] Alejandro Ricardo Sánchez Amador^{||}

RESUMEN

El síndrome de Eagle es definido como la elongación del proceso estiloides y calcificación del ligamento estilohioideo, se caracteriza por sintomatología dolorosa faríngea, odinofagia, disfagia, cefalea, irradiación de dolor a oreja y dolor cervical. El promedio de longitud del proceso estiloides es de 2.5 cm. La etiología del síndrome es poco conocida. Se reporta el caso de un paciente masculino de 53 años de edad con cervicalgia, dolor en región lateral del cuello, limitación de movimientos de lateralidad del cuello. Inicia protocolo para exéresis de ligamento estilohioideo por abordaje extraoral de tipo submandibular extendido. El objetivo del artículo es dar a conocer las ventajas del abordaje extraoral para esta patología, así como la terapia complementaria postquirúrgica empleada en el Hospital Regional «Licenciado Adolfo López Mateos» del ISSSTE.

ABSTRACT

Eagle's syndrome can be defined as the elongation of the styloid process and the calcification of the stylohyoid ligament. It is characterized by painful pharyngeal symptoms, odynophagia, dysphagia, headaches, pain irradiation to the ear and cervical pain. The average length of the styloid process is 2.5 cm. Eagle's syndrome etiology is not well known. The present study reports the case of a 53 year old male patient who presented cervical pain, pain at the lateral region of the neck, as well as limitations in neck lateral movements. Protocol was initiated for stylohyoid ligament resection via extended sub-mandibular extra-oral approach. The aim of the present article was to raise awareness on the advantages of extra-oral approach in these cases, as well as supplementary postsurgical therapy used at the Regional Hospital «Licenciado Adolfo López Mateos», ISSSTE (Mexico).

Palabras clave: Síndrome de Eagle, ligamento estilohioideo, ligamento estilomandibular.

Key words: Eagle's syndrome, stylohyoid ligament, stylomandibular ligament.

INTRODUCCIÓN

El síndrome de Eagle es clásicamente definido como la elongación del proceso estiloides y calcificación del ligamento estilohioideo. El padecimiento se caracteriza por sintomatología dolorosa faríngea, odinofagia, disfagia, cefalea, irradiación de dolor a oreja y dolor cervical; incluso se han reportado casos de pacientes que sufren de vértigo y síncope.¹ En muchas ocasiones la sintomatología es muy vaga e inespecífica, por lo que los pacientes acuden a la consulta de cirujanos, dentistas, neurólogos o psiquiatras, recibiendo una gran cantidad de tratamientos sin mejoría clínica.^{2,3}

El primer caso reportado describe una elongación calcificada del ligamento estilohioideo en 1652 por Pietro Marchetti, un cirujano de Padua.⁴ En 1872 Weinlechner describió el primer caso de elongación del proceso estilohioideo tratado quirúrgicamente. Fue hasta 1937 que el doctor Watt W. Eagle de la Universidad Duke comienza a definir el síndrome como resultado

de la elongación del proceso estiloides, llegando a describirlo en dos síndromes (síndrome clásico posterior a tonsilectomía y síndrome estilocarotídeo no asociado con tonsilectomía), estableciendo que una longitud mayor a 25 mm del proceso estiloides es responsable de los síntomas.^{5,6} La incidencia ha sido reportada entre 1.4 y 30%. Para poder diagnosticar el síndrome es necesario realizar palpación de la fosa tonsilar e infiltración de anestésico local en ésta. En la evaluación radiológica con la ortopantomografía se puede llegar a apreciar calcificación del ligamento, extendiéndose como una imagen radiopaca hasta la región posterior

* Residente de tercer año del Servicio de Cirugía Maxilofacial.

[§] Cirujano Maxilofacial adscrito al Servicio de Cirugía Maxilofacial.

^{||} CD Servicio Social en el Servicio de Cirugía Maxilofacial.

Hospital Regional «Licenciado Adolfo López Mateos» ISSSTE.

Recibido: diciembre 2014.

Aceptado: enero 2015.

Este artículo puede ser consultado en versión completa en <http://www.medigraphic.com/facultadodontologiaunam>

de la rama mandibular;^{3,7} sin embargo, en muchas ocasiones la radiografía panorámica puede distorsionar las dimensiones del proceso estiloides y magnificar la imagen debido a las diferentes angulaciones que éste puede presentar.⁸ La tomografía computarizada con reconstrucción 3D ha sido de gran ayuda para el diagnóstico, ya que en ella se pueden realizar mediciones precisas y dar un diagnóstico más certero.

El tratamiento de elección es la cirugía de escisión del proceso estiloides mediante un abordaje extraoral o intraoral. El primer abordaje extraoral fue descrito por Loeser y Caldwell en 1942 como una incisión proximal en cercanía al músculo esternocleidomastoideo hasta la porción del hueso hioides. La fascia parotídea es retraída anteriormente y la vaina carotídea junto con el esternocleidomastoideo son llevados posteriormente, las inserciones musculares en el proceso estiloides son disecadas y el proceso es retirado. Las ventajas de este tipo de abordaje son la adecuada visibilidad y manejo de las estructuras adyacentes, permite un manejo operatorio estéril, aunque es una técnica quirúrgica que requiere de drenes, suturas y sobre todo produce una cicatriz visible en cuello.^{2,8} El abordaje intraoral fue descrito por Eagle, en donde se localiza el proceso estiloides mediante la palpación digital en la fosa tonsilar, se realiza una incisión hasta localizar mediante disección roma el proceso estiloides para posteriormente retirarlo; en caso de estar presente la tonsila palatina se realiza la tonsilectomía en el mismo tiempo quirúrgico.^{2,4,9} Sin embargo, durante el paso de años se han empleado métodos alternativos de manejo como la aplicación de esteroides y lidocaína, así como la fractura transfaríngea del proceso estiloideo.^{3,7,10}

Como ya se mencionó anteriormente, esta patología consiste en dos síndromes. El primero «clásico» observado posterior a la tonsilectomía debido a la irritación directa de los tejidos blandos y el nervio glosofaríngeo alrededor de la cadena estilohioidea; y el segundo llamado síndrome de la arteria carótida o síndrome estilocarotídeo causado por la presión ejercida del ligamento estilohioideo con las ramas externas e internas de la carótida, generando sintomatología dolorosa en las zonas de irrigación (principalmente región periorbitaria y parietal).¹¹

Embriológicamente el proceso estiloides se origina del cartílago de Reichert (segundo arco faríngeo), mismo que presenta cuatro centros de crecimiento: timpanohial, estilohial, ceratohial e hipohial. La porción timpanohial forma la base del proceso estiloides hasta lograr la calcificación final a los 8 años de edad. La porción estilohial forma el cuerpo del proceso estiloides, el grado de calcificación de esta división determina la lon-

gitud del proceso. La porción ceratohial forma el ligamento estilohioideo, mismo que en muchos mamíferos se encuentra calcificado (epihial). La porción hipohial desarrolla el cuerno menor del hioides. El proceso estiloides se proyecta caudomedialmente en el espacio parafaríngeo separando este último en dos compartimentos, siendo el primero el retroestíleo, en donde se encuentra la vena yugular interna, carótida interna, nervio vago, glosofaríngeo, accesorio e hipogloso y el segundo, el preestíleo, que contiene la arteria maxilar, nervio lingual, auriculotemporal y con comunicación al espacio tonsilar inferiormente. Existen tres músculos y dos ligamentos que se insertan en el proceso estiloides (músculos estilofaríngeo, estilohioideo, estilogloso y ligamentos estilohioideo y estilomandibular).

El promedio de longitud del proceso estiloides es de 2.5 cm. La etiología del síndrome de Eagle es poco conocida; sin embargo, se cree que existe una calcificación incrementada de la porción ceratohial. Además puede existir una calcificación de la porción estilohial, misma que puede ser por potencial embriológico o en respuesta a un traumatismo.¹² En 1986, Langlais y cols. describieron la clasificación para este padecimiento en donde refieren puede ser: tipo I (elongado), tipo II (pseudoarticulado), tipo III (segmentado) con diferentes patrones de calcificación (calcificación externa, parcialmente calcificado, nodular, y completamente calcificado).^{13,14} Se han reportado casos de muerte súbita, en donde la autopsia reveló la presencia de elongación de procesos estiloides, donde se presume una irritación continua del nervio vago así como del seno carotídeo llevando a una falla cardíaca súbita.^{15,16}

El objetivo del presente artículo es dar a conocer las ventajas del abordaje extraoral para esta patología, así como la terapia complementaria postquirúrgica empleada en el Hospital Regional «Licenciado Adolfo López Mateos» del ISSSTE.

REPORTE DE CASO

Se trata de paciente masculino de 53 años de edad, el cual acude al Hospital Regional «Licenciado Adolfo López Mateos» enviado de su clínica familiar por presentar sintomatología dolorosa en la región cervical durante movimientos de lateralidad de cuello asociada con probable elongación de ligamento estilohioideo como probable síndrome de Eagle. En la exploración clínica, se observa paciente masculino de edad aparente a la cronológica, con cráneo normocéfalo sin hundimientos ni exostosis palpables, norma inserción de piel cabelluda, rebordes orbitarios íntegros con adecuada población de ceja, pirámide nasal central y simétrica con narinas permeables y reborde

maxilar íntegro. En la exploración clínica intraoral presenta dentición permanente incompleta con malposición dental, adecuada coloración e hidratación de las mucosas orales, movimientos linguales conservados, presencia de aumento de volumen bien circunscrito, no doloroso, del mismo color de la mucosa adyacente, de aproximadamente 0.9 cm, dorso y piso de boca sin alteraciones, al igual que paladar duro, blando y orofaringe. Rebordado mandibular íntegro, cuello central, corto, cilíndrico, simétrico con presencia de nevo en triángulo anterior izquierdo. A la palpación de músculos de la masticación presenta sintomatología dolorosa en puntos gatillos temporales, maseterinos, esternocleidomastoideo y en músculos posteriores del cuello. Durante los movimientos laterales de cuello se aprecia limitación a la lateralidad derecha con sintomatología dolorosa. Se solicita al paciente tomografía axial computarizada con reconstrucción 3D en donde se aprecia elongación de ligamento estilohioideo de 3.7 cm de longitud, apreciado en cortes axiales coronales y sagitales y corroborado con reconstrucción 3D (Figura 1). El resto de las estructuras se presenta sin datos de importancia para el padecimiento actual. Se plantea como tratamiento la escisión de ligamento estilohioideo calcificado bajo anestesia general balanceada en quirófano a lo cual el paciente accede, firmando consentimientos informados. Se procede a realizar incisión lineal submandibular derecha de 10 cm de longitud, disecando por planos, hasta llegar a la región basal del ángulo mandibular, se localiza apófisis estilohioidea y calcificación del ligamento mediante palpación, se disecan músculos insertados en la misma con legra y se fractura con pinzas Kelly, se colocan fragmentos de ligamento y apófisis en formaldehído al 10% para envío a estudio histopatológico. Se

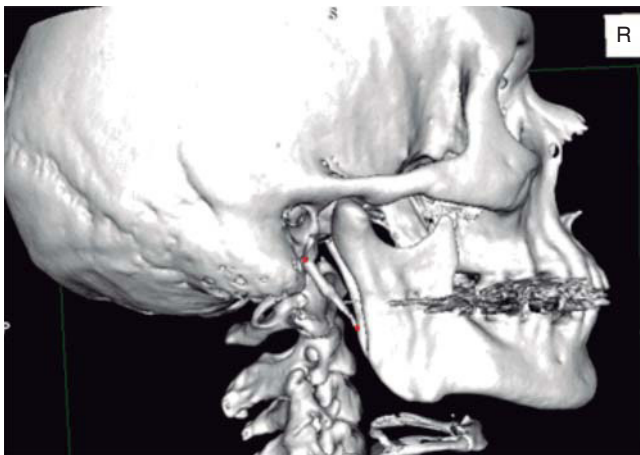

Figura 1. TAC con reconstrucción 3D observando la elongación y calcificación del ligamento estilohioideo.

sutura por planos colocando puntos simples invertidos internos y piel con nylon 6-0 subdérmico. Se termina el procedimiento sin accidentes ni incidentes. Se coloca apósito compresivo en la región submandibular derecha. El paciente sale a recuperación pasando a piso hemodinámicamente, cardiopulmonar y neurológicamente estable (Figuras 2 a 5). Es egresado al día siguiente, retirando apósito y observando adecuada cicatrización de la herida quirúrgica sin datos de colección hemática ni salida de material alguno. En su valoración posterior a los siete días presenta adecuada cicatrización con disminución de la sintomatología dolorosa cervical, limitación de movimientos de lateralidad de cuello, se solicitan imágenes tomográficas para valorar tratamiento quirúrgico (Figura 6). El paciente se presenta a los tres meses con ligera sintomatología dolorosa localizada en esternocleidomas-

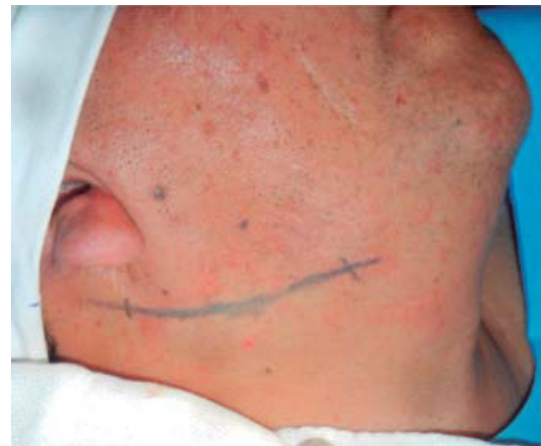

Figura 2. Marcaje de abordaje.

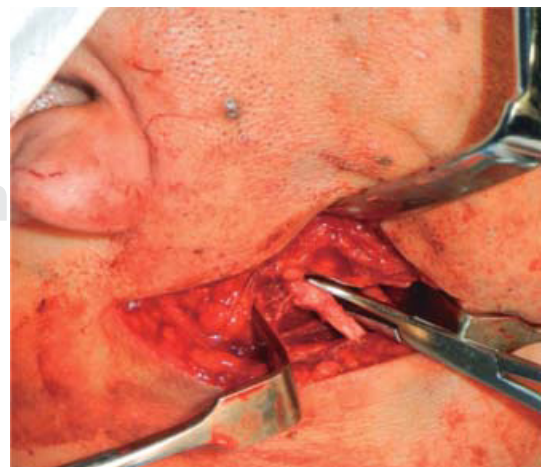


Figura 3. Resección de ligamento estilohioideo calcificado.

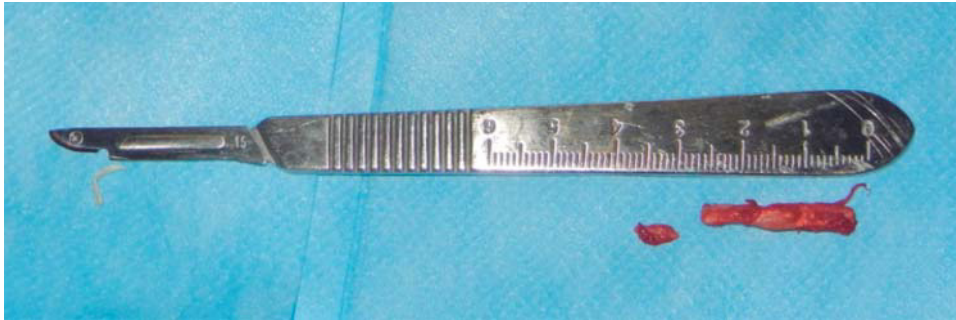


Figura 4.

Imagen macroscópica de ligamento estilohioideo.

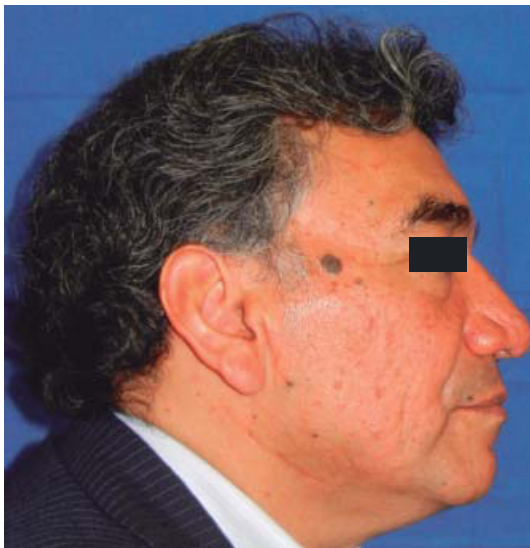

Figura 5. Fotografía lateral postoperatoria mostrando cicatriz de herida quirúrgica.

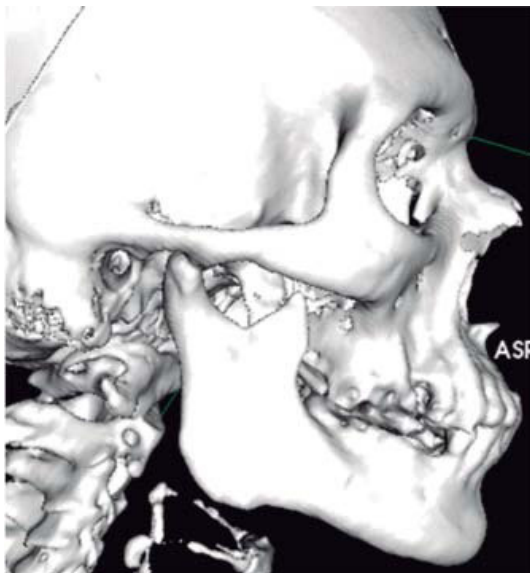


Figura 6. TAC con reconstrucción 3D postoperatoria.

toideo derecho con ligera limitación a la lateralidad, por lo cual se decide la aplicación de toxina botulínica 100 UI en músculo esternocleidomastoideo, trapecio y músculos posteriores del cuello. Tras la aplicación se revisa al paciente a los 15 días observando mejoría franca del síndrome doloroso muscular. Se obtiene reporte histopatológico enviado en el que se reporta: «hueso trabecular y cartílago hialino con calcificación focal, tejido fibroconectivo con hemorragia reciente leve». El paciente continúa con seguimiento por nuestro servicio a los 6 y 12 meses sin cambio alguno.

DISCUSIÓN

El síndrome de Eagle es una patología que, debido a sus características clínicas, suele confundirse y malinterpretarse, debido a la gran variedad de síntomas que llega a presentar el paciente. Es importante hacer noción que los datos clínicos de dicha patología no son datos definitivos para diagnosticarla; los estudios radiográficos complementarios (TAC con reconstrucción 3D y ortopantomografía) hacen el diagnóstico certero tal como lo refiere Bagga y cols. 2012, Beder y cols. 2005 y Abdel-Ghany.¹⁴

Existen múltiples formas de tratamiento quirúrgico para la resección del proceso estiloides. Se han descrito diferentes abordajes extraorales, como el submandibular, preauricular, retroauricular e intraorales (Williams y cols. 2011, Buono y cols. 2005, Buono 2011); sin embargo, en el Servicio de Cirugía Maxilofacial del Hospital Regional «Licenciado Adolfo López Mateos» del ISSSTE, uno de los abordajes empleados para la resección del proceso estiloides en pacientes con síndrome de Eagle es extraoral de tipo submandibular extendido. Como ventajas, se ha observado mejor visión en el campo operatorio en cuanto a las estructuras anatómicas de importancia, además de la estética, pues se realiza por debajo del borde mandibular sobre una línea de expresión facial.

Clínicamente, al igual que diferentes autores Williams y cols. 2011, Beder y cols. 2005, Bagga 2012,

Rechwet 1998, hemos encontrado que la sintomatología dolorosa siempre es confundida con padecimientos como cefaleas, síndromes dolorosos miofasciales o disfunciones articulares. Radiográficamente, al igual que otros autores, Jewett (2014), Andrade y cols. (2008), Fini (2000), se comprueba que el estudio de elección es la tomografía computarizada, pero siempre la ortopantomografía juega un papel importante en el diagnóstico inicial.

Así mismo, hemos visto que el tiempo quirúrgico se acorta en comparación con el abordaje intraoral debido a que es más fácil manejar las estructuras vasculares de cercanía logrando sangrado mínimo durante los procedimientos; en los cuidados postoperatorios los pacientes reportan mayor facilidad de aseo y con ello la ausencia de posibles infecciones en comparación con el abordaje intraoral.

CONCLUSIONES

Tras la valoración del paciente se observó que el abordaje submandibular extendido realizado en el Hospital Regional «Licenciado Adolfo López Mateos» en el Servicio de Cirugía Maxilofacial es una manera eficaz y eficiente de realizar la escisión del ligamento estilohioideo, con pocos riesgos quirúrgicos anatómicos y una adecuada evolución postoperatoria. La terapia con toxina botulínica hace que el paciente disminuya la sintomatología dolorosa inicial de forma más eficaz. La rehabilitación física postquirúrgica es de suma importancia para desprogramar las cadenas musculares ya modificadas por la restricción del ligamento. Es indispensable dar un seguimiento cercano al paciente para valorar su evolución.

REFERENCIAS

1. Sanz-Gonzalo JJ, Maiz CJ, Lao LX, Viscasillas PG, Zschaeck LC. Eagle's syndrome: transient syncopes as a clinical manifestation; complete stylohyoid ligament calcification. *Acta Otorrinolaringol Esp.* 2010; 61 (3): 233-235.
2. Buono U, Mangone GM, Michelotti A, Longo F, Califano L. Surgical approach to the stylohyoid process in Eagle's syndrome. *J Oral Maxillofac Surg.* 2005; 63: 714-716.
3. Chandra PK, Panduranga KM, Mohan RKJ, Raju K, Agarwal S. Elongated styloid process (Eagle's syndrome): a clinical study. *J Oral Maxillofac Surg.* 2002; 60: 171-175.
4. Fini G, Gasparini G, Filippini F, Becelli R, Marcotullio D. The long styloidprocess syndrome or Eagle's syndrome. *J Craniomaxillofac Surg.* 2000; 28: 123-127.
5. Eagle WW. Elongated styloid process: symptoms and treatment. *AMA Arch Otolaryngol.* 1958; 67: 172-176.
6. Villalba LMA, Miranda VE. Síndrome de Eagle: reporte de un caso. *Revista de la AMCBM Colegio Mexicano de Cirugía Bucal y Maxilofacial, A.C.* 2009; 5 (1): 26-31.
7. Beder E, Bagis OO, Karatayli OS. Current diagnosis and transoral surgical treatment of Eagle's syndrome. *J Oral Maxillofac Surg.* 2005; 63: 1742-1745.
8. Ferreira PA, Mendanha M, Frada T, Carvalho J, Silva A, Amaranante J. Eagle syndrome. *J Craniomaxillofac Surg.* 2014; 25 (1): e84-86.
9. de Souza-Carvalho AC, Magro-Filho O, Garcia IR Jr, de Holanda ME, de Menezes JM Jr. Intraoral approach for surgical treatment of Eagle syndrome. *Br J Oral Maxillofac Surg.* 2009; 47: 153-154.
10. Bagga MB, Kumar CA, Yeluri G. Clinicoradiologic evaluation of styloid process calcification. *Imaging Sci Dent.* 2012; 42: 155-161.
11. Williams JV, McKearny RM, Revington PJ. Eagle's syndrome: a novel surgical approach to the styloid process using a preauricular incision. *J Oral Maxillofac Surg.* 2011; 69: 1617-1622.
12. Rechtweg JS, Wax MK. Eagle's syndrome: a review. *Am J Otolaryngol.* 1998; 19: 316-321.
13. Langlais RP, Miles DA, Van Dis ML. Elongated and mineralized stylohyoid ligament complex: a proposed classification and report of a case of Eagle's syndrome. *Oral Surg Oral Med Oral Pathol.* 1986; 61: 527-532.
14. Ahmed FAG, Noha MO. Role of three dimensional multidetector computerized tomography in diagnosis of Eagle's syndrome. *The Egyptian Journal of Radiology and Nuclear Medicine.* 2014; 45: 105-108.
15. Ruwanpura PR, Abeygunasekera AM, Tikiri GK. Sudden unexpected death probably due to Eagle's syndrome: a case report. *Med Sci Law.* 2008; 48: 350-353.
16. Kummur P, Anand P, Mouna S. Sudden death due to Eagle syndrome: a case report. *Am J Forensic Med Pathol.* 2013; 34: 231-233.

Dirección para correspondencia:
Gerardo Romero Jasso
 E-mail: gerojaroge861212@hotmail.com