



## Fractura de cavidad glenoidea: reporte de un caso

### *Glenoid fossa fracture: case report*

Carlos Alain Rodríguez Piña,\* José Ernesto Miranda Villasana§

#### RESUMEN

Las fracturas del componente craneofacial aumentan su frecuencia y severidad día con día en las salas de urgencias. Las disrupciones de la mandíbula pueden clasificarse de acuerdo a su localización anatómica, siendo más frecuentes las del ángulo (36.3%) y el cuerpo (21.2%) y poco comunes las de apófisis coronoides (0.25%).<sup>1</sup> Las fracturas de coronoides, condilares y de arco cigomático, pueden enmascarar un fractura de cavidad glenoidea, ya que clínicamente existe restricción de la motricidad mandibular. Presentamos el caso de un paciente de 38 años, con fracturas de complejo cigomaticomaxilar, apófisis coronoides y cavidad glenoidea derecho.

**Palabras clave:** Fractura glenoidea, trauma facial, apófisis coronoides.  
**Key words:** Glenoid fracture, facial trauma, coronoid process.

#### ABSTRACT

Emergency rooms have seen a gradual increase of patients afflicted by craniofacial fractures. Mandible fractures can be classified according to their anatomical location. The most frequent fractures are angle fractures (36.3%) and body of the mandible fractures (21.2%). Coronoid process fractures are uncommon (0.25%).<sup>1</sup> Zygomatic arch, condylar or coronoid process fractures can mask a fracture of the glenoid fossa, since, clinically, there is restriction of mandibular movements. The case here presented is that of a 38 year patient afflicted with fractures of the maxillary-zygomatic complex, coronoid process as well as right glenoid fossa.

#### INTRODUCCIÓN

Las fracturas mandibulares son entidades cada vez más frecuentes en las salas de urgencia. La localización anatómica de una fractura depende en gran medida de la fuerza y de la dirección del agente nocivo. Las fuerzas aplicadas en la mandíbula que siguen un curso latero medial, pueden dar como resultado una fractura en el sitio de impacto, y otra fractura en el lado opuesto. A pesar de los estudios realizados hasta la fecha, no se ha podido explicar la manera en que la fuerza de un traumatismo se dirija hacia la apófisis coronoides o a la cavidad glenoidea.

Las lesiones de la cavidad glenoidea están relacionadas con fracturas condilares, y ambas pueden considerarse como patología traumática de la articulación temporomandibular (ATM). Los pacientes con traumatismos de la ATM, siendo susceptibles a desarrollar secuelas como: anquilosis, dolor crónico y disfunción articular.

Entre 1963 y 1985, se habían reportado alrededor de 11 casos de fractura de fosa glenoidea, con una variedad de tratamientos, entre los que se incluyeron: craneotomía con reducción o condilectomía, osteotomías subcondíleas con colocación de injertos interposicionales, condilectomías, tracción elástica y la división del cóndilo a nivel del cuello, dejando la cabeza

condilar unida a la fosa craneal. Chuong en 1994, reportó el caso de una fractura de la fosa craneal por el impacto del cóndilo contra su superficie, presentando una ruptura completa de la inserción retrodiscal con la consecuente dislocación anterior del disco.<sup>2,3</sup>

#### REPORTE DE UN CASO

Paciente masculino de 38 años, que acude a sala de urgencias después de sufrir accidente en vehículo automotor en movimiento, resultando con traumatismo maxilofacial.

#### CARACTERÍSTICAS CLÍNICAS

El estado neurológico del paciente se mantuvo estable; clínicamente se identificó: equimosis y edema bipalpebral unilateral, limitación de los movimientos

\* Cirujano Oral y Maxilofacial de práctica privada. Veracruz, Ver.

§ Titular de curso de la Especialidad en Cirugía Oral y Maxilofacial, Hospital Regional «Gral. Ignacio Zaragoza» ISSSTE, México D.F.

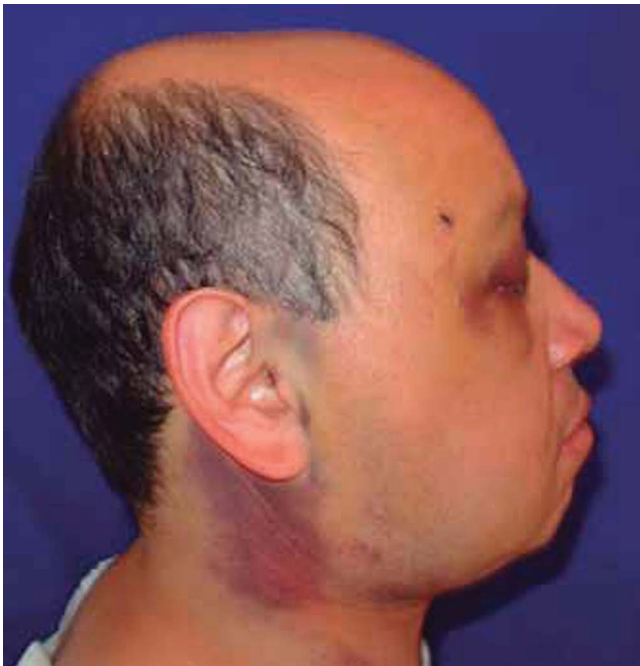mandibulares (apertura aproximada 14 mm) y signo de Battle (*Figuras 1 y 2*).

### CARACTERÍSTICAS RADIOGRÁFICAS

Mediante tomografía con reconstrucción tridimensional, se diagnosticaron fracturas de complejo cigomático

maticomaxilar y arco del lado derecho, fractura de coronoides y cavidad glenoidea (*Figura 3*).

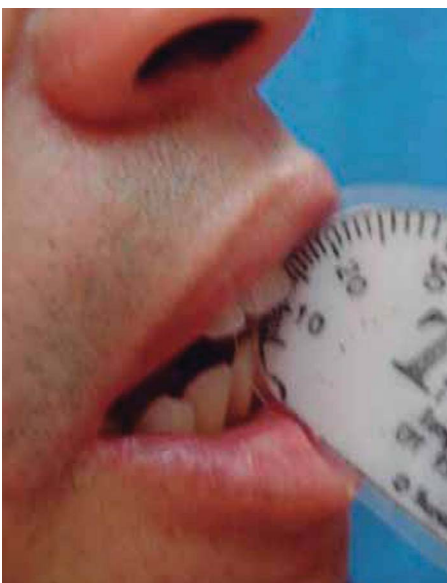
Cinco días después del traumatismo se realiza intervención quirúrgica bajo anestesia general e intubación nasotraqueal con fibroscopio. Se realizan abordajes subciliar y Dingman, para reducción y fijación de las fracturas cigomaticomaxilares. Se continúa con abordajes submandibular y retroauricular modificado en «E», para los componentes mandibular y articular (*Figura 4*), observándose inestabilidad de la apófisis coronoides, por lo que se determina la eliminación de la misma. Los segmentos de la cavidad glenoidea y del arco cigomático, son alineados y fijados con miniplacas de titanio (KLS Martin L.P. Jacksonville, Florida) en la parte externa de la cavidad glenoidea (*Figura 5*).



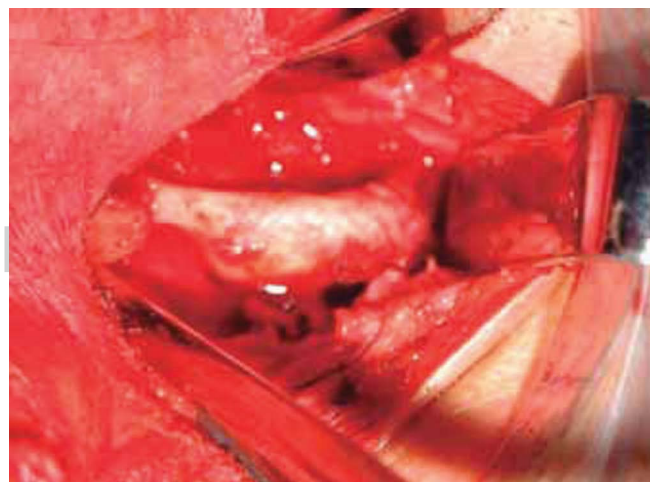
**Figura 1.** Equimosis palpebral y signo de Battle.



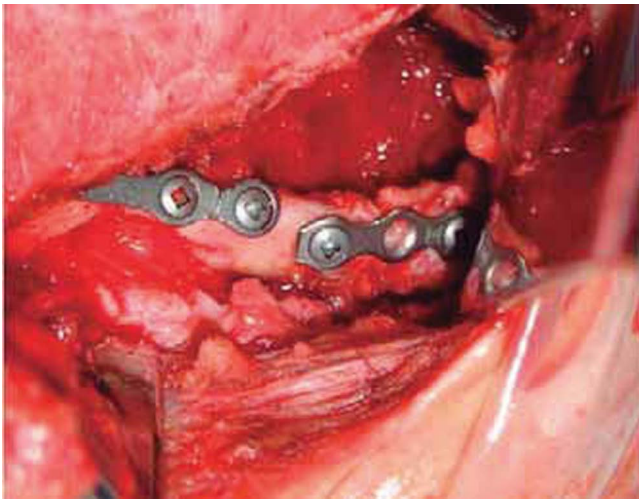
**Figura 3.** Reconstrucción 3D de fractura de arco cigomático, cavidad glenoidea y apófisis coronoides.



**Figura 2.** Apertura interincisal de 14 mm.



**Figura 4.** Aspecto transoperatorio de fracturas de arco y cavidad glenoidea.



**Figura 5.** Reducción y fijación de fracturas glenoidea y de arco.

El paciente a los 18 meses del procedimiento quirúrgico evolucionó satisfactoriamente, resultando con patrones de movimientos mandibulares normales (*Figura 6*).

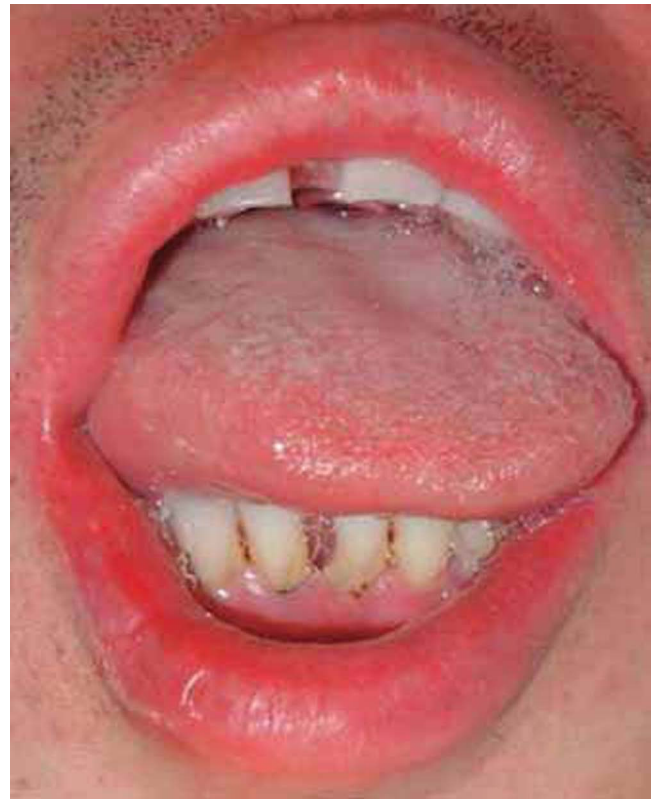### DISCUSIÓN

Las fracturas de la cavidad glenoidea, son entidades poco frecuentes, y pueden confundirse clínicamente con fracturas condilares, por la restricción y desviación de movimientos mandibulares, dolor preauricular y alteración del patrón oclusal dental. Durante el examen físico, la equimosis retroauricular, nos sugiere una afección del piso medio craneal.<sup>2</sup>

El desplazamiento intracraneal del cóndilo, causa una disrupción de la fosa glenoidea, por lo que se pueden lesionar componentes intracraneales como las meninges o el encéfalo, lo que crea la necesidad de realizar un manejo multidisciplinario, especialmente con un equipo de neurocirugía.<sup>3</sup>

La edad, es un factor que está relacionado con la forma, el tamaño y la maleabilidad de las estructuras óseas faciales, especialmente del cóndilo mandibular, la cavidad glenoidea y el conducto auditivo. Debemos tomar en cuenta los elementos antes mencionados para decidir entre un manejo conservador o uno quirúrgico, así como los materiales a utilizar (placas, miniplacas, alambre y silicón).<sup>3,4</sup>

Es indispensable el conocimiento de las relaciones anatómicas entre cóndilo, disco y fosa, así como tener presente la posibilidad de que se dañen estructuras vasculares vecinas y el conducto auditivo. Cuando se



**Figura 6.** Apertura mandibular recuperada inmediatamente al reducir y fijar la fosa glenoidea.

rasga la dura, la posibilidad de un hematoma subdural es mayor, pues se lesiona la arteria cerebral posterior.<sup>4,5</sup>

Debido a su proximidad anatómica hacia medial y posterior, los huesecillos del oído son susceptibles a las lesiones que impactan el cóndilo hacia la fosa.<sup>6,7</sup>

Normalmente, el cuello condilar es más delgado que la cabeza, lo cual, hace que el primero se fracture con mucho mayor frecuencia que la segunda. Algunos autores aseguran que, la presencia del disco y de los músculos adyacentes, disipan las fuerzas traumáticas, lo que debe ser suficiente para impedir la proyección intracraneal del cóndilo.<sup>3,8</sup>

La porción medial de la fosa es delgada, en comparación con la porción lateral, que es casi el doble de gruesa, y además está reforzada por el soporte del cigoma y del temporal. Sin embargo, algunas alteraciones anatómicas tienen especial importancia, como la presencia de un cóndilo pequeño y ovoide, que transmite la fuerza con mayor plenitud, y rompe la resistencia de la fosa glenoidea, dando por resultado una fractura del piso medio del cráneo.<sup>8-11</sup>

La utilización e incorporación a los sistemas de urgencias de estudios de imagen cada vez más especializados como la tomografía y la reconstrucción tridimensional, facilitaron el diagnóstico de las fracturas de la cavidad glenoidea, que anteriormente era muy difícil realizar mediante el análisis de radiografías convencionales.<sup>12-14</sup>

La eminencia articular representa anatómicamente el límite anterior de la articulación temporomandibular; esta estructura también es susceptible a fracturas aisladas, según lo reportado por Radecki, Keith y Tay.<sup>15-17</sup>

### CONCLUSIONES

En el caso de fractura de cavidad glenoidea que se presenta, consideramos conveniente la reducción y fijación de los segmentos de la cavidad glenoidea, debido al desplazamiento importante de los segmentos y a la limitación de los movimientos mandibulares. Fue de especial interés que el cóndilo no estuviera fracturado ni penetrara en la cavidad craneal.

La decisión de reducir y fijar la cavidad glenoidea debe basarse en factores como: el grado de desplazamiento de los segmentos de la fractura, el involucro de la fosa craneal media y la edad del paciente.

Es necesario el seguimiento de los pacientes que han recibido traumatismos en la articulación temporomandibular (ATM); los adultos pueden presentar dolor crónico o hipomovilidad mandibular, y los niños tienen mayor riesgo de desarrollar anquilosis fibrosa u ósea.<sup>18</sup>

Los objetivos principales en el tratamiento de la cavidad glenoidea deben dirigirse hacia la estabilidad neurológica, un control adecuado de los segmentos óseos en el cráneo, recuperar la motricidad mandibular y la oclusión dental, y en el caso de pacientes jóvenes, conservar el potencial de crecimiento. También es importante la fisioterapia temprana y estricta para conseguir resultados satisfactorios a largo plazo.

### REFERENCIAS

1. Ogundare BO, Bonnicksen A, Bayley N. Pattern of mandibular fractures in a urban major trauma center. *J Oral Maxillofac Surg.* 2003; 61: 713.
2. Chuong R, Piper MA. Open reduction of condylar fractures in conjunction with meniscal repair. *J Oral Maxillofac Surg.* 1988; 46: 257.
3. Chuong R. Management of mandibular condyle penetration into the middle cranial fossa: case report. *J Oral Maxillofac Surg.* 1994; 52: 880.
4. Pirok DJ, Merrill RG. Dislocation of the mandibular condyle into the middle cranial fossa. *Oral Surg.* 1970; 29: 13.
5. Baldwin AJ. Superior dislocation of the intact mandibular condyle into the middle cranial fossa. *J Oral Maxillofac Surg.* 1990; 48: 623.
6. Anson BJ, McVay CB. *Surgical anatomy.* Philadelphia PA, Saunders, 1971; I: 134.
7. Antoniadis K, Karakasis D, Daggilas A. Posterior dislocation of mandibular condyle into external auditory meatus: A case report. *Int J Oral Maxillofac Surg.* 1992; 21: 212.
8. Christiansen RC. Condylar penetration into the middle cranial fossa. *J Craniomandibular Disorders.* 1989; 3: 100.
9. Whitacre WB. Dislocation of the mandibular condyle into the middle cranial fossa: review of literature and report of a case. *Plast Reconstr Surg.* 1966; 38: 23.
10. Wish-Baratz S, Arebsburg S, Alter Z. Anatomical relationships and superior reinforcement of the TMJ mandibular fossa. *J Craniomandibular Disorders.* 1992; 6: 171.
11. Paulette SW, Trop R, Webb MD et al. Intrusion of the mandibular condyle into the middle cranial fossa: Report of a case in a 11 year old girl. *Pediatric Dentistry.* 1989; 11: 68.
12. Ianetti G, Martucci E. Fracture of the glenoid fossa following mandibular trauma. *Oral Surg.* 1980; 49: 405.
13. Copenhagen RH, Dennis MG, Kloppedal E. Fracture of the glenoid fossa and dislocation of the mandibular condyle into the middle cranial fossa. *J Oral Maxillofac Surg.* 1985; 43: 974.
14. Melugin MG, Indresano AT, Clemens SP. Glenoid fossa fracture and condilar penetration into the middle cranial fossa: report of a case and review of the literature. *J Oral Maxillofac Surg.* 1997; 55: 1342.
15. Radecki CA, Wolf SM. Solitary fracture of the articular eminence. *Oral Surg Oral Med Oral Pathol.* 1990; 69: 768.
16. Keith O, Jones GM, Shepherd JP. Fracture of the articular eminence: report of a case. *Int J Oral Maxillofac Surg.* 1990; 19: 79.
17. Tay ABG, Peck RHL. Solitary fracture of the articular eminence: a case report. *J Oral Maxillofac Surg.* 2001; 59: 808.
18. Silvennoinen U, Izuka T, Oikarinen M. Analysis of possible factors leading to problems after non surgical treatment of condylar fractures. *J Oral Maxillofac Surg.* 1994; 52: 793.

Dirección de correspondencia:  
**José Ernesto Miranda Villasana**  
 E-mail: ernestomiranda@prodigy.net.mx