




Sociedad Neurológica Argentina
Filial de la Federación Mundial
de Neurología

Neurología Argentina

www.elsevier.es/neurolarg



Casuística

Adrenomieloneuropatía como forma de presentación de adrenoleucodistrofia: reporte de caso

María Ladera-Córdova^a, Cynthia Condori-Chacón^a, Oscar Rivera-Torrejón^{b,c,d}, Carlos Alva-Díaz^{d,*}, Karen Vásquez Quicaño^e, Anibal Terreros Palomino^e, Nicanor Mori-Quispe^e, Uliana Shchegolikhina^e, Roberto Romero-Sánchez^e y Kevin Pacheco-Barrios^f

^a Facultad de Medicina, Universidad Nacional Federico Villarreal, Lima, Perú

^b Facultad de Medicina, Universidad Nacional Mayor de San Marcos, Lima, Perú

^c Red de Eficacia Clínica y Sanitaria, REDECS, Lima, Perú

^d Grupo de Investigación Neurociencia, Efectividad Clínica y Salud Pública, Universidad Científica del Sur, Lima, Perú

^e Servicio de Neurología, Departamento de Medicina y Oficina de Apoyo a la Docencia e Investigación (OADI), Hospital Daniel Alcides Carrión, Callao, Perú

^f Unidad de Investigación para la Generación y Síntesis de Evidencias en Salud, Universidad San Ignacio de Loyola, Lima, Perú

INFORMACIÓN DEL ARTÍCULO

Historia del artículo:

Recibido el 25 de mayo de 2020

Aceptado el 10 de septiembre de 2020

On-line el xxx

Palabras clave:

Ácidos grasos de cadena muy larga

Adrenomieloneuropatía

Gen ABCD1

Paraparesia espástica

Polineuropatía desmielinizante

R E S U M E N

Introducción: La adrenomieloneuropatía es una de las manifestaciones de adrenoleucodistrofia-X, ubicada dentro de los 6 fenotipos de este trastorno neurodegenerativo.

Caso clínico: Varón de 42 años inició la sintomatología hace 22 años, caracterizada por paraparesia progresiva y dificultad en la marcha, continuando en la adultez con hiperpigmentación gingival y mamilar, paraparesia espástica e hiperreflexia. La resonancia magnética de columna vertebral mostró alteración a nivel de T2-T7, estableciendo el diagnóstico mediante valores plasmáticos superiores de ácidos grasos de cadena muy larga.

Conclusiones: Se reporta un caso de adrenomieloneuropatía en el Perú que cumple con los criterios clínicos, imagenológicos y laboratoriales.

© 2020 Sociedad Neurológica Argentina. Publicado por Elsevier España, S.L.U. Todos los derechos reservados.

* Autor para correspondencia.

Correo electrónico: carlos.alexander.alva@gmail.com (C. Alva-Díaz).

<https://doi.org/10.1016/j.neuarg.2020.09.003>

1853-0028/© 2020 Sociedad Neurológica Argentina. Publicado por Elsevier España, S.L.U. Todos los derechos reservados.

Adrenomyeloneuropathy as a form of presentation of adrenoleukodystrophy: Case report

A B S T R A C T

Keywords:

Very long chain fatty acids
Adrenomyeloneuropathy
ABCD1 gene
Spastic paraparesis
Demyelinating polyneuropathy

Introduction: Adrenomyeloneuropathy is one of the manifestations of adrenoleukodystrophy-X, which is found within the 6 phenotypes of this neurodegenerative disorder.

Case report: A 42-year-old male started the symptoms 22 years ago, characterized by a progressive paraparesis and difficulty in march, continuing in adulthood with gingival and mamilar hyperpigmentation, spastic paraparesis and hyperreflexia. The magnetic resonance of the spine showed alteration at the level of T2-T7, establishing the diagnosis by higher plasmatic values of very long chain fatty acids.

Conclusions: A case of adrenomyeloneuropathy is reported in Peru that meets the clinical, imaging and laboratory criteria.

© 2020 Sociedad Neurológica Argentina. Published by Elsevier España, S.L.U. All rights reserved.

Introducción

La adrenomielineuropatía (AMN) es un fenotipo de presentación de la adrenoleucodistrofia relacionada con el cromosoma X (ALD-X)¹ caracterizado por una alteración en el catabolismo de los ácidos grasos de cadena muy larga (AGCML) por un defecto en la beta-oxidación peroxisomal que provoca una acumulación anormal de AGCML en los tejidos y fluidos corporales; afectando principalmente a la corteza suprarrenal, la sustancia blanca del sistema nervioso y los testículos².

Las lesiones de AMN se producen principalmente en la médula espinal y los nervios periféricos, y se manifiestan con clínica de paraparesia espástica lentamente progresiva y disfunciones sensoriales y autonómicas relacionadas a una degeneración axonal posterior de los tractos corticoespinales y dorsales³. Los pacientes con AMN suelen mostrar en la resonancia magnética una atrofia difusa en la médula espinal, principalmente en las regiones torácicas (90%)⁴, y en la resonancia magnética del cerebro muestran infrecuentemente desmielinización de la sustancia blanca, siendo la mayoría hallazgos de normalidad. La espectroscopía es la prueba que distingue entre la ALD y la AMN «puro» y en ella se observan cambios axonales⁵.

La concentración plasmática de AGCML está elevada en casi el 100% de los varones y en aproximadamente el 85% de las mujeres portadoras, por ello en pacientes masculinos el aumento en los niveles plasmáticos de AGCML o la mutación patogénica en el gen ABCD1 corrobora el diagnóstico⁶.

Para definir el cuadro clínico del paciente se aplicaron criterios diagnósticos de AMN (tabla 1). A continuación, presentamos un caso clínico y una breve revisión de la literatura.

Presentación del caso

El caso reportado corresponde a un varón de 42 años de Pozuzo, Oxapampa, Perú, con familiares con manifestaciones clínicas de adrenoleucodistrofia, aunque sin confirmación

Tabla 1 – Criterios diagnósticos

- Estudio de la mutación patogénica del gen ABCD1
- Valores incrementados de AGCML en el plasma
- Antecedentes familiares de ALD y sus variantes
- Cuadro clínico caracterizado por paraparesia flácida progresiva e insuficiencia suprarrenal (enfermedad de Addison)
- La RMN encefálica no presentó alteraciones y la RMN de columna vertebral mostró un adelgazamiento en la región dorsal de la médula espinal
- Estudios neurofisiológicos con polineuropatía desmielinizante sensitivo motora de grado moderado

AGCML: ácidos grasos de cadena muy larga; ALD: adrenoleucodistrofia; RMN: resonancia magnética nuclear.

genética o acumulación de AGCML, que comenzó sintomatología de forma insidiosa hace 22 años caracterizada por una disminución progresiva de la fuerza en miembros inferiores, dificultad en la marcha sin alteración sensitiva, esfinteriana ni marcha atáxica. Ingresó por el servicio de urgencia en un hospital estatal en Perú en mayo de 2015 debido a náuseas, vómitos, hipotensión, convulsiones, fatiga, hiporexia y pérdida de peso. En el examen físico presentó hiperpigmentación gingival y mamaria (fig. 1), paraparesia espástica, hiperreflexia (MRSS: 4/5), Ashworth 2 y Babinski bilateral. Los resultados de las pruebas de laboratorio mostraron un aumento de CPK y ACTH, y una disminución de cortisol (am) y sodio sérico: 123 mEq/l (tabla 2). Asimismo, los valores de AGCML hallados fueron elevados (tabla 3).

La resonancia magnética del cerebro no mostró alteraciones; sin embargo, la médula espinal en su vista panorámica mostró adelgazamiento marcado a nivel torácico de T2 a T7 (fig. 2). El estudio de la electromiografía y la velocidad de conducción nerviosa mostraron alteraciones compatibles con polineuropatía desmielinizante sensitivo motora de grado moderado.

Como se muestra en la figura 3, el árbol genealógico muestra un patrón de herencia recesiva ligada al cromosoma X, donde se observa la afectación familiar.

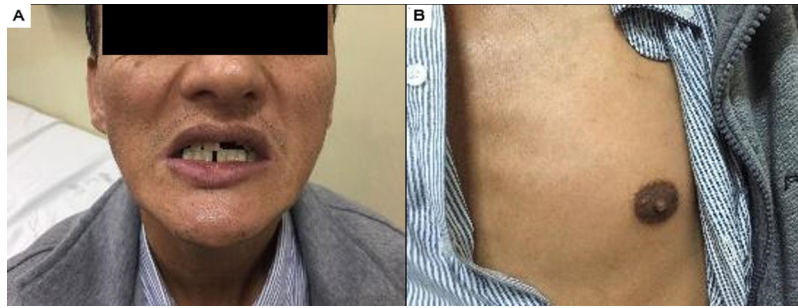


Figura 1 – Paciente que presenta hiperpigmentación gingival (A) y mamilar (B).

Tabla 2 – Resultados de prueba de laboratorio

Exámenes solicitados	Valores del paciente	Valores normales
VDRL	Negativo	
Vitamina B ₁₂	716 pg/ml	211-911 pg/ml
VIH	Negativo	
CPK	1.155 UI/l	24-195 UI/l
ACTH (am)	> 1.250	5-63 pg/ml
ACTH (pm)	> 1.250	5-40 pg/ml
Aldosterona sérica	4,6 ng/dl	3,81-31,3 ng/dl
Cortisol (am)	2,9 µg/dl	6,2-26 µg/dl
Cortisol (pm)	3,4 µg/dl	2,3-12,3 µg/dl
Sodio	123 mEq/l	135-145 mEq/l
Testosterona	300 ng/dl	300-1.000 ng/dl
Testosterona libre	32,4 pg/ml	25-170 pg/ml
HTLV I/II	Negativo	
Epstein-Barr (IgG)	119,2 (indefinido)	

ACTH: hormona adrenocorticotrópica; CPK: creatina-fosfoquinasa; HTLV: virus linfotrópico humano de células T; VDRL: Venereal Disease Research Laboratory; VIH: virus de inmunodeficiencia humana.

Tabla 3 – Resultados del estudio de ácidos grasos de cadena muy larga

Ácidos grasos de cadena muy larga	Valores del paciente (µg/ml)	Valores normales (µg/ml)
C26: 0 hexanoico	1,910	0,23 ± 0,09 µg/ml
C26: 1	0,690	0,18 ± 0,09 µg/ml
Ácido fitánico	0,970	< 3,00 µg/ml
Ácido pristánico	0,200	< 0,3 µg/ml
C22:0	17,04	20,97 ± 6,27 µg/ml
C24:0	28,09	17,59 ± 5,36 µg/ml
22:1 n-9-Erucic	0,710	1,36 ± 0,79 µg/ml
C24/C22	1,648	0,84 ± 0,10 µg/ml
C26/C22	0,112	0,01 ± 0,004 µg/ml

Realizado en el Laboratorio de Genética del Instituto Kennedy-Krieger, Baltimore, EE. UU.

Comentarios

La AMN es una forma de ALD de aparición tardía que afecta a adultos entre 20 y 40 años⁷. En la mayoría de los casos, los pacientes con AMN no tienen compromiso cerebral clínicamente significativo, y solo el 20% de los varones puede

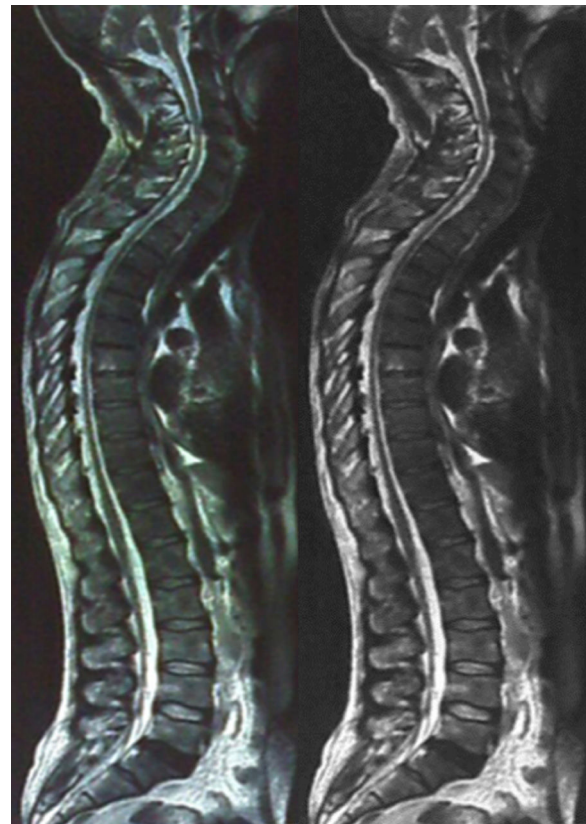

Figura 2 – Resonancia magnética con ventana panorámica de la médula espinal.

tener evidencia de desmielinización cerebral en resonancia magnética⁸. Los pacientes desarrollan gradualmente paraparesia espástica progresiva, ataxia sensorial con sensación alterada de vibración, disfunción del esfínter (principalmente urinaria), dolor en las piernas y disfunción sexual⁹.

Las lesiones desmielinizantes, tanto periféricas como centrales, son heterogéneas y estarían involucradas en las manifestaciones clínicas de AMN, aunque se desconocen los mecanismos fisiopatológicos exactos, podrían depender de los anticuerpos de las estructuras neuronales¹⁰. Básicamente, se presenta una axonopatía distal y la respuesta inflamatoria es inexistente o muy leve. La lesión espinal consiste en la pérdida axonal y de mielina principalmente en los tractos grácil y corticoespinal. Aparentemente no hay pérdida neuronal, sin

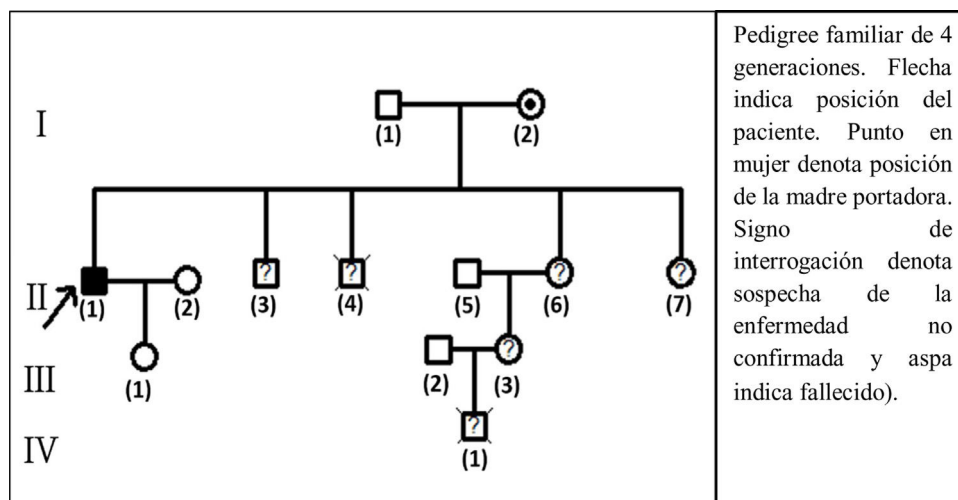


Figura 3 – Pedigree familiar de 4 generaciones: I (2) madre portadora; II (1) paciente caso; II (3) hermano con síntomas similares durante la segunda década de vida; II (4) hermano fallecido a los 7 años; II (6), II (7) hermanas y III (3) sobrina con sospecha de la enfermedad; IV (1) sobrino nieto que falleció a los 7 años habiendo presentado retraso del desarrollo psicomotor.

Tabla 4 – Reportes de caso en Perú

Año	Autor	Diseño de caso	Edad	Manifestación neurológica
2010	Sifuentes J. et al.	Reporte de caso	Varón de 45 años	Conducta desinhibida, agitación psicomotriz de instalación progresiva, cuadriparesia flácida a predominio de los miembros inferiores; reflejos 3+/4+, reflejo palmomentoniano.
2011	Arroyo-Toscano C. et al.	Reporte de caso	Niño de 7 años	Despierto, funciones mentales superiores con pobre iniciativa, abstracción y memoria; disártrico; con cuadriparesia severa espástica e hiperreflexia, con Babinski espontáneo bilateral.
2013	De la Fuente C. y Piscocoya J.	Reporte de caso	Niño de 7 años	Bradipsiquia, labilidad emocional y agresividad, hiporexia, funciones superiores limitadas para iniciativa, abstracción y memoria; lenguaje disártrico y bradilálico, exotropía de ojo izquierdo, motilidad disminuida de la úvula, motilidad y fuerza disminuidas en la lengua. Incoordinación motora fina y gruesa, dismetría, ataxia e hiperlaxitud articular en manos.

embargo, se han observado numerosas inclusiones de lípidos mitocondriales en las neuronas en casos de AMN¹¹.

En Perú los informes son escasos, como se muestra en la **tabla 4**, se identificaron 3 casos de pacientes con ALD en los últimos 10 años, con síntomas neurológicos diferentes a los de nuestro paciente, que desarrollaron la enfermedad por estar ligada al cromosoma X, siendo 2 niños de 7 años^{12,13} y un adulto de 45 años¹⁴.

En la mayoría de los pacientes, la combinación de características clínicas, antecedentes familiares de ALD, alteración de los estudios neurofisiológicos y los resultados de imágenes son causa de sospecha clínica, confirmando los criterios diagnósticos a través de estudios genéticos y niveles elevados de AGCML. Como se muestra en la **figura 3**, en la familia del paciente, los varones son sospechosos de presentar la enfermedad debido a sus manifestaciones clínicas, mientras que las mujeres son posiblemente portadoras. Esto se explica por qué la AMN es una enfermedad ligada al cromosoma X, en la cual el gen anormal puede manifestarse tanto a edades tempranas como en adultos.

Para determinar el tipo de asesoramiento genético, es importante reconocer que los varones fallecidos tempranamente pueden haber desarrollado las formas más agresivas

de la enfermedad ALD, a diferencia de las mujeres que son asintomáticas, pero que la identificación de su estado de portadoras podría tener un valor agregado en la prevención de nuevos casos¹⁵.

Otros casos notificados en todo el mundo de AMN fueron: un varón de 16 años¹⁶; personas entre 29 y 32 años^{17,18} y un varón adulto intermedio de 45 años¹⁹. Presentaron manifestaciones clínicas como debilidad de miembros inferiores de evolución lenta, con paraparesia espástica y ataxia; y todos ellos con alteración en la cantidad de AGCML. El primer caso fue peculiar porque las manifestaciones clínicas aparecieron durante la primera década de la vida, a diferencia de los casos restantes, donde el inicio de los síntomas fue durante la tercera y cuarta década de la vida.

Asimismo, se reportaron series de casos en otros países como Brasil, el cual consistía en 24 casos de ALD, 23 de ellos varones, entre los cuales había 19 casos de ALD cerebral, 3 casos de AMN y un solo caso de solamente afectación suprarrenal²⁰. Esta situación se asemejaría a la vista en Perú, donde, según la revisión bibliográfica realizada, no se encontraron afectaciones solamente suprarrenales. Otra serie de casos realizada en China reportaba 6 casos de AMN con inicio de síntomas entre los 21 y 28 años, lo cual se asemeja a

nuestro caso reportado, con compromiso espinal y solo 2 casos con afectación cerebral, a diferencia de los casos en Perú donde el compromiso solo se reporta a nivel espinal del SNC²¹. De igual forma, en esta serie de casos en China, todos los pacientes presentaron paraparesia espástica y cambios de coloración en la piel o cabello, similar con lo reportado en nuestro caso.

El realizar un seguimiento a los familiares de un paciente ya diagnosticado con ALD puede develar muchos casos más debido a su componente hereditario ligado al cromosoma X. Esto puede comprobarse en una serie de casos dentro de una familia en Irán²², donde se hizo un seguimiento a los demás miembros de una familia cuyos antepasados ya habían presentado sintomatologías sugerentes de ALD, encontrándose 5 varones y una mujer con sintomatología de ALD.

Por lo tanto, en pacientes con debilidad muscular de miembros inferiores con progresión lenta y adelgazamiento de la médula espinal, es importante considerar la AMN como uno de los diagnósticos diferenciales. No se han identificados otros reportes de caso en Perú con características clínicas del fenotipo típico de AMN sin afectación cerebral, confirmado por estudios genéticos o de laboratorio, en quien también se ha llevado a cabo un estudio de la genealogía de su familia, identificando un patrón de herencia vinculado al cromosoma X, donde los descendientes varones estuvieron afectados y las mujeres posiblemente fueron portadoras.

El tratamiento está dirigido a controlar complicaciones como la insuficiencia suprarrenal mediante el reemplazo con corticoides, el trasplante de células hematopoyéticas para los fenotipos de inicio temprano (cerebral infantil), la terapia nutricional con restricción dietética y el uso de estatinas como la lovastatina además de fenilbutirato para reducir los AGCML. Los resultados de la terapia génica aún son preliminares y aún no han mostrado beneficios claros²³.

Financiación

Los autores no han declarado fuente alguna de financiamiento para este artículo.

Conflicto de intereses

Los autores no informan sobre conflictos de intereses en este artículo.

BIBLIOGRAFÍA

- Dorta-Contreras AJ, González-Losada C, Wainshtok-Tomás D. Adrenomielopatía, fenotipo de la adrenoleucodistrofia ligada al cromosoma X Reporte de un caso. *Rev Haban Cienc Méd.* 2018;17:29–38.
- Ferrer I, Aubourg P, Pujol A. General aspects and neuropathology of X-linked adrenoleukodystrophy. *Brain Pathol.* 2010;20:817–30.
- Castellano A, Papinutto N, Cadioli M, Brugnara G, Iadanza A, Scigliuolo G, et al. Quantitative MRI of the spinal cord and brain in adrenomyeloneuropathy: In vivo assessment of structural changes. *Brain.* 2016;139:1735–46.
- Turk BR, Moser AB, Fatemi A. Therapeutic strategies in adrenoleukodystrophy. *Wien Med Wochenschr.* 2017;167:219–26.
- Dubey P, Fatemi A, Barker PB, Degaonkar M, Troeger M, Zackowski K, et al. Spectroscopic evidence of cerebral axonopathy in patients with “pure” adrenomyeloneuropathy. *Neurology.* 2005;64:304–10.
- Raymond GV, Moser AB, Fatemi A. X-linked adrenoleukodystrophy. *GeneReviews*®. 2018.
- Ruiz M, Jové M, Schlüter A, Casasnovas C, Villarroya F, Guilera C, et al. Altered glycolipid and glycerophospholipid signaling drive inflammatory cascades in adrenomyeloneuropathy. *Hum Mol Genet.* 2015;24:6861–76.
- Chafale VA, Lahoti SA, Biswas A, Roy A, Senapati AK. Adrenomyeloneuropathy with bulbar palsy: A rare association. *Ann Indian Acad Neurol.* 2014;17:361–3.
- Marchetti DP, Donida B, Jacques CE, Deon M, Hauschild TC, Koehler-Santos P, et al. Inflammatory profile in X-linked adrenoleukodystrophy patients: Understanding disease progression. *J Cell Biochem.* 2018;119:1223–33.
- Jønch AE, Danielsen ER, Thomsen C, Meden P, Svenstrup K, Nielsen JE. Intravenous immunoglobulin treatment in a patient with adrenomyeloneuropathy. *BMC Neurol.* 2012;12:108–11.
- Girós M, Gutiérrez-Solana LG, Pedrón C, Coll J, Pineda M, Campistol J, et al. Protocolo de diagnóstico, tratamiento y seguimiento de Adrenoleucodistrofia ligada al cromosoma X.
- Arroyo-Toscano C, Gonzales-Chumbipuma W, Barreto-Montalvo J, Sánchez-Sanguinetti M, Acosta-Chacaltana M, Neyra-Arismendiz L, et al. Adrenoleucodistrofia ligada al cromosoma X: enfermedad peroxisomal. *Rev Soc Peru Med Interna.* 2011;24:86–9.
- De la Fuente C, Piscoya J. Adrenoleucodistrofia: Reporte de caso. *Revista Peruana de Pediatría.* 2013;66:39–45.
- Sifuentes-Moreno J, Manrique Hutado H, Solís-Villanueva J, Quintanilla V, Navarro-Falcón M, Acosta-Chacaltana M, et al. Adrenoleucodistrofia: reporte de caso. *Rev Soc Peru Med Interna.* 2010;23:167–70.
- Schackmann MJ, Ofman R, van Geel BM, Dijkstra IME, van Engelen K, Wanders RJA, et al. Pathogenicity of novel ABCD1 variants: The need for biochemical testing in the era of advanced genetics. *Mol Genet Metab.* 2016;118:123–7, <http://dx.doi.org/10.1016/j.ymgme.2016.03.009>.
- Burke S, Buchanan AO, Shur N, Gambosova K, Harappanahally GV, Quintos JB. Picture of the Month. *Arch Pediatr Adolesc Med.* 2010;164:97–8.
- Misra S, Ramesh R, Ramu ChS, Srirangalaxmi G, Radhakrishna H, Vajreswara. Adrenomyeloneuropathy. *J Assoc Physicians India.* 2012;60:58–61.
- Terre'Blanche G, Van der Walt MM, Bergh JJ. Treatment of an adrenomyeloneuropathy patient with Lorenzo's oil and supplementation with docosahexaenoic acid-A case report. *Lipids Health Dis.* 2011;10:152.
- Shih CC, Wu YR, Lee-Chen G-J, Chih-Ying C. Effect of statin treatment on adrenomyeloneuropathy with cerebral inflammation: A revisit. *Clin Neurol Neurosurg.* 2013;115:624–7.
- Furlan FL, Lemes MA, Suguimatsu LC, Pires CT, Santos ML. X-linked adrenoleukodystrophy in Brazil: A case series. *Rev Paul Pediatr.* 2019;37:465–71.
- Li J, Wang H, He Z, Wang X, Tang J, Huang D. Clinical, neuroimaging, biochemical, and genetic features in six Chinese patients with Adrenomyeloneuropathy. *BMC Neurology.* 2019;19:227.
- Karimzadeh P, Jafari N, Biglari HN, Jabbehdari S, Alizadeh M, Alizadeh G, et al. The clinical features and diagnosis of adrenoleukodystrophy: A case series of Iranian family. *Iran J Child Neurol.* 2016;10:61–4.
- Eichler F, Duncan C, Musolino PL, Orchard PJ, De Oliveira S, Thrasher AJ, et al. Hematopoietic Stem-Cell Gene Therapy for Cerebral Adrenoleukodystrophy. *N Engl J Med.* 2017;377:1630–8, <http://dx.doi.org/10.1056/NEJMoa1700554>.