




Sociedad Neurológica Argentina  
Filial de la Federación Mundial  
de Neurología

# Neurología Argentina

[www.elsevier.es/neurolarg](http://www.elsevier.es/neurolarg)



## Artículo original

# Diagnóstico por radiografía de tórax versus ecografía diafragmática de la disfunción diafragmática en el accidente cerebrovascular isquémico. Estudio piloto

José Vicente Catalá-Ripoll<sup>a,\*</sup>, Cristina López-Cárceles<sup>b</sup>, Francisco Hernández-Fernández<sup>c</sup>, José Ángel Monsalve-Naharro<sup>a</sup>, Pablo Cuesta-Montero<sup>a</sup>, María de los Llanos Sánchez-López<sup>a</sup> y Carlos Martínez-Villar<sup>a</sup>

<sup>a</sup> Servicio de Anestesiología y Reanimación, Complejo Hospitalario Universitario de Albacete, Albacete, España

<sup>b</sup> Servicio de Radiología, Complejo Hospitalario Universitario de Albacete, Albacete, España

<sup>c</sup> Servicio de Neurología, Complejo Hospitalario Universitario de Albacete, Albacete, España

## INFORMACIÓN DEL ARTÍCULO

### Historia del artículo:

Recibido el 10 de abril de 2019

Aceptado el 17 de junio de 2019

On-line el 26 de agosto de 2019

### Palabras clave:

Disfunción diafragmática  
Ecografía diafragmática  
Radiografía de tórax  
Accidente cerebrovascular isquémico  
Diafragma

## R E S U M E N

**Introducción:** En el accidente cerebrovascular isquémico agudo se produce ocasionalmente una insuficiencia respiratoria aguda, que puede ser multifactorial. Una de las posibles causas es una disfunción diafragmática secundaria a la lesión cerebral producida. Habitualmente, esta disfunción diafragmática cursa de manera asintomática, aunque puede contribuir a la insuficiencia respiratoria o a la aparición de infecciones respiratorias. Para su adecuado diagnóstico existen diferentes técnicas entre las que se incluyen la radiografía de tórax, la fluoroscopia o la ecografía diafragmática. La principal ventaja de la ecografía diafragmática es su carácter no ionizante y la independencia al esfuerzo del paciente.

**Métodos:** Estudio transversal y comparativo de la evaluación de la disfunción diafragmática mediante radiografía de tórax y ecografía diafragmática en pacientes con diagnóstico de accidente cerebrovascular isquémico agudo, confirmado por neuroimagen, durante las primeras 48 horas desde el ingreso.

**Resultados:** Se recogieron 28 pacientes, de los cuales 18 presentaban algún grado de hemiparesia. En 16 pacientes (88,8%) se objetivó disfunción diafragmática medida por ecografía, concordando el lado de la hemiparesia con el lado de la disfunción diafragmática, y 4 pacientes (22%) presentaban disfunción diafragmática en la radiografía de tórax.

**Conclusiones:** El estudio ecográfico del diafragma puede aumentar la precisión diagnóstica de la disfunción diafragmática con respecto a la radiografía simple de tórax en pacientes con accidente cerebrovascular isquémico agudo.

© 2019 Sociedad Neurológica Argentina. Publicado por Elsevier España, S.L.U. Todos los derechos reservados.

\* Autor para correspondencia.

Correo electrónico: [jose.catalaripoll@gmail.com](mailto:jose.catalaripoll@gmail.com) (J.V. Catalá-Ripoll).

<https://doi.org/10.1016/j.neuarg.2019.06.001>

1853-0028/© 2019 Sociedad Neurológica Argentina. Publicado por Elsevier España, S.L.U. Todos los derechos reservados.

## Chest radiography versus diaphragmatic ultrasound in diagnosis of diaphragmatic dysfunction in ischemic stroke. Pilot study

### A B S T R A C T

#### Keywords:

Diaphragmatic dysfunction  
Diaphragmatic ultrasound  
Chest X-Ray  
Stroke  
Diaphragm

**Introduction:** Acute respiratory failure occasionally occurs in acute ischemic stroke, and may be due to different factors. A diaphragmatic dysfunction following the brain injury can trigger an acute respiratory failure. This diaphragmatic dysfunction usually occurs asymptotically, although it can contribute to respiratory failure or the development of respiratory infections. There are different techniques to diagnose, including chest radiography, fluoroscopy, and diaphragmatic ultrasound. The main advantage of diaphragmatic ultrasound is its non-ionizing nature, and the fact that this test is independent to the patients effort.

**Methods:** A cross-sectional and comparative study of the evaluation of DD was performed by chest radiography and diaphragmatic ultrasound on 18 patients diagnosed with acute ischemic stroke within 48 hours after admission.

**Results:** 28 patients were collected, of whom 18 had some degree of hemiparesis. 16 patients (88.8%) were diagnosed with diaphragmatic dysfunction according to ultrasound, being the side of hemiparesis the same side of diaphragmatic dysfunction. Only 4 patients (22%) showed diaphragmatic dysfunction on chest radiography.

**Conclusions:** Diaphragm ultrasound can increase the diagnostic accuracy of diaphragmatic dysfunction compared to simple chest radiography in patients with acute ischemic stroke/ acute ischemic stroke.

© 2019 Sociedad Neurológica Argentina. Published by Elsevier España, S.L.U. All rights reserved.

## Introducción

El accidente cerebrovascular (ACV) isquémico agudo es una patología muy prevalente en la práctica médica diaria<sup>1</sup> en la que es necesario un tratamiento precoz y tomar medidas adecuadas de rehabilitación para disminuir la mortalidad y las complicaciones asociadas<sup>2</sup>.

Según establece el *National Institute of Neurological Disorders and Stroke*, existen cinco signos y síntomas característicos del ACV isquémico entre los que aparecen la debilidad de extremidades, la afasia, la pérdida de visión, la dificultad para la marcha y la cefalea. Además de estos signos y síntomas, se ha observado en los pacientes con un ACV isquémico una alteración de la función respiratoria, que depende de la localización y de la extensión de la lesión neurológica<sup>3</sup>. Clásicamente se ha descrito que la insuficiencia respiratoria del ACV puede ser debida a las alteraciones de la mecánica respiratoria por afectación de los centros de control respiratorio o por afectación directa de los músculos respiratorios<sup>3</sup>. Recientemente se ha descrito en algunos pacientes hemiparéticos una afectación diafragmática secundaria a la lesión cerebral producida<sup>4</sup>, que tiende a la atrofia y puede provocar una disminución de la capacidad muscular<sup>5</sup>, contribuyendo de esta manera a la aparición de insuficiencia respiratoria<sup>6</sup> o infecciones respiratorias<sup>7</sup>.

El diagnóstico de la parálisis diafragmática es difícil debido a la escasa clínica que produce cuando la afectación es unilateral<sup>8</sup>. Las pruebas de imagen como la radiografía<sup>9</sup>, la fluoroscopia<sup>10</sup> o la tomografía computerizada<sup>11</sup> no ofrecen un diagnóstico preciso y presentan importantes limitaciones técnicas. A pesar de ello, la radiografía de tórax se emplea de

forma rutinaria como prueba de imagen en la evaluación sistémica de los pacientes con ACV isquémico.

En los últimos años se ha desarrollado el estudio ecográfico del diafragma. Esta técnica supone un método no invasivo y sin irradiación para el paciente, disponibilidad a la cabecera del paciente, independiente del esfuerzo y permite la visualización de imágenes en tiempo real<sup>12-14</sup>. Sin embargo, su utilidad como método diagnóstico no es bien conocida, ya que todavía no se ha implementado como técnica de referencia en la mayoría de los centros.

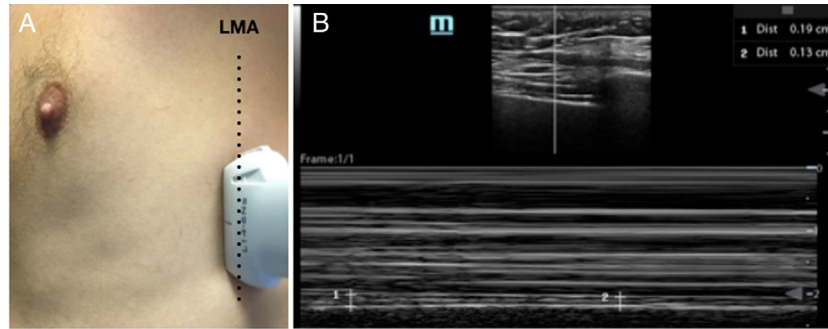
En este trabajo comparamos la fiabilidad diagnóstica mediante radiografía de tórax de disfunción diafragmática tras un ACV isquémico en comparación con el diagnóstico realizado por ecografía diafragmática.

## Materiales y métodos

### Diseño del estudio

Estudio transversal comparativo de la evaluación de la disfunción diafragmática entre radiografía de tórax y la ecografía diafragmática en pacientes con diagnóstico de ACV isquémico agudo, confirmado por neuroimagen, durante las primeras 48 horas desde el ingreso.

Se recogieron datos demográficos (edad, sexo) y clínicos (tipo de ACV, localización de la lesión, puntuación en la escala *National Institute of Health Stroke Scale* [NIHSS] y clínica predominante). Un único especialista en Radiodiagnóstico analizó un estudio diafragmático en la radiografía anteroposterior de tórax con una máquina portátil de rayos X realizada de forma rutinaria a todos los pacientes al momento del ingreso en



**Figura 1 – Ecografía diafragmática.** A) Se muestra la posición de la sonda a nivel medioaxilar para la obtención de la imagen ecográfica. LMA: línea medioaxilar. B) En la zona superior aparece una imagen del diafragma en modo B y en la parte inferior el corte en modo M. En la parte inferior aparecen dos mediciones, el espesor máximo durante la inspiración y el espesor mínimo en la espiración, que serán empleadas para la obtención de la fracción de acortamiento. 1: espesor máximo durante la inspiración; 2: espesor mínimo durante la espiración.

la Unidad de Ictus. Se obtuvo un diagnóstico de disfunción diafragmática basado en la comparación entre ambos diafragmas, con la corrección de la posible rotación que pueda alterar la comparación y en el estudio de posibles cambios actuales respecto a radiografías previas. En todos los casos las radiografías fueron realizadas por un técnico de rayos, en la cama del paciente y en decúbito supino. El investigador principal realizó de forma ciega y paralela la ecografía diafragmática. Para su realización se empleó una sonda lineal de alta frecuencia (8-12 mHz) colocada en un eje transversal al eje longitudinal del cuerpo, en la línea media axilar (fig. 1A), y se identificaron 3 líneas correspondientes al diafragma (fig. 1B). Sobre ellas se realizó un estudio en modo M calculando la fracción de acortamiento mediante la fórmula: (espesor inspiratorio-espesor espiratorio)/espesor espiratorio. Se realizó un estudio bilateral y se consideró disfunción diafragmática una fracción de acortamiento inferior al 20%, como se ha descrito en trabajos previos<sup>15</sup>.

### Análisis estadístico

Las variables cuantitativas se presentan como media  $\pm$  desviación estándar o mediana con el rango según corresponda. Las variables cualitativas se presentan como número de casos y proporción.

### Aspectos éticos

Este trabajo fue aprobado por el Comité Ético de Investigación Clínica del Hospital Universitario de Albacete (Castilla-La Mancha, España), centro de referencia regional para el tratamiento de la patología vascular cerebral. Se obtuvo el consentimiento informado de los pacientes o de sus familiares autorizados cuando las condiciones del paciente lo impedían.

## Resultados

Se estudiaron 28 pacientes de los cuales 16 (57,1%) fueron varones y 12 (42,9%) mujeres. La edad media fue de 69 años. En la tabla 1 se describen las características clínicas de los pacientes incluyendo territorio vascular afectado, escala NIHSS,

sintomatología clínica predominante y resultado de las dos técnicas estudiadas (radiografía de tórax y ecografía diafragmática).

Entre los 28 pacientes estudiados, 19 casos (67,9%) presentaron afectación de la arteria cerebral media. Dieciocho de los pacientes (64,3%) tuvieron algún grado de hemiparesia. La mediana de puntuación en la escala NIHSS fue de 4 puntos (2-9).

Se objetivó una disfunción diafragmática en 10 pacientes (35%) mediante radiografía de tórax y en 18 pacientes (64,3%) mediante ecografía diafragmática. Entre los pacientes con hemiparesia, el 88,8% (16 casos) presentaron disfunción diafragmática medida por ecografía y tan solo 4 en la radiografía de tórax (22%). Entre los 10 pacientes restantes encontramos 2 casos (20%) con disfunción diafragmática en la ecografía y 6 (60%) con disfunción en la radiografía. Los datos se muestran en la tabla 1.

Un total de 9 pacientes (32,1%) presentaron un resultado diagnóstico concordante entre la ecografía y la radiografía, siendo diagnosticados 4 de ellos (45%) de disfunción diafragmática y el resto (55%) de normalidad. Entre los 19 pacientes con resultado discordante entre ambas técnicas se observó disfunción diafragmática por ecografía en 14 de los 19 pacientes (73%). De estos 14 pacientes la radiografía mostraba afectación del diafragma contralateral a la hemiparesia en 5 pacientes y no mostraba disfunción diafragmática en 9 casos. La ecografía obtuvo un resultado positivo, un caso con debilidad mínima de extremidades izquierdas.

La relación entre el diagnóstico de disfunción diafragmática con ambas técnicas y los pacientes con clínica motora o sensitiva sin debilidad queda recogido en la tabla 2.

## Discusión

La disfunción del diafragma es una causa probablemente infradiagnosticada de disnea<sup>8</sup>. Habitualmente la afectación unilateral ocasiona escasa clínica en reposo, si bien puede ser poco evidente por limitación de los esfuerzos del paciente<sup>16</sup>. Por el contrario, la lesión bilateral de este músculo se asocia a una importante disnea en reposo, sobre todo en posición

**Tabla 1 – Representación de la muestra de nuestro estudio**

	Territorio afectado	Edad	Sexo	NIHSS	Clínica predominante	Diagnóstico por ecografía	Diagnóstico por radiografía
1	Lacunar	54	Varón	4	Hemiparesia izquierda	Izquierda	No
2	ACA izquierda	62	Varón	4	Hemiparesia derecha	Derecha	Izquierda
3	ACM derecha	81	Mujer	17	Hemiparesia izquierda	Izquierda	Derecha
4	Basilar	64	Varón	10	Hemiparesia derecha	No (< en derecho)	No
5	ACP derecha	72	Mujer	1	Déficit visual	No	Derecha
6	ACM derecha	83	Varón	1	Parálisis facial	No	No
7	ACM izquierda	64	Mujer	7	Hemiparesia derecha	Derecha	Derecha
8	ACM izquierda	73	Varón	4	Hemiparesia derecha	Derecha	No
9	ACA derecha	64	Mujer	2	Torpeza izquierda	No	Derecha
10	ACM izquierda	66	Mujer	5	Parálisis facial	No	Derecha
11	ACM izquierda	61	Mujer	0	Sin clínica	No	No
12	ACM derecha	59	Mujer	1	Hipoestesia izquierda	Izquierda	Derecha
13	ACM izquierda	59	Varón	1	Hemiparesia miembro inferior derecho	No	No
14	ACM izquierda	82	Varón	15	Hemiparesia derecha	Derecha	No
15	Vertebrobasilar	52	Varón	5	Hemiparesia derecha	Derecha	No
16	ACM izquierda	69	Varón	4	Hemiparesia derecha	Derecha	No
17	ACA izquierda	78	Varón	4	Afasia	No	Derecha
18	Lacunar	77	Varón	2	Debilidad izquierda	Izquierda	Izquierda
19	ACM izquierda	68	Varón	2	Hemiparesia derecha	Derecha	Izquierda
20	ACM izquierda	86	Mujer	2	Parálisis facial	Derecha	No
21	ACM izquierda	78	Varón	3	Disfasia motora	No	No
22	ACM derecha	61	Mujer	3	Hemiparesia izquierda	Izquierda	Derecha
23	ACM izquierda	80	Mujer	18	Plejía derecha	Derecha	No
24	ACM derecha	81	Varón	18	Hemiparesia izquierda	Derecha	No
25	Lacunar	57	Varón	3	Hipoestesia derecha	No	Izquierda
26	ACM izquierda	80	Mujer	3	Debilidad derecha	Derecha	Derecha
27	ACM izquierda	83	Mujer	24	Hemiparesia derecha	Derecha	Derecha
28	ACM derecha	83	Varón	20	Hemiparesia izquierda	Izquierda	No

Representación de todos los pacientes de la muestra, la escala NIHSS de cada uno de ellos y el posible diagnóstico de disfunción diafragmática obtenido tanto por ecografía diafragmática como por radiografía de tórax.

ACA: arteria cerebral anterior; ACM: arteria cerebral media; ACP: arteria cerebral posterior; NIHSS: National institute of Health Stroke Scale.

**Tabla 2 – Representación de los resultados del estudio**

	Hemiparesia (n = 18)		Sin hemiparesia (n = 10)	
	Radiografía	Ecografía	Radiografía	Ecografía
Disfunción diafragmática ipsilateral a la clínica motora o sensitiva	4	16	6	2
No disfunción	14	2	4	8

Relación de los pacientes con clínica motora o sin clínica motora y el diagnóstico o no de disfunción diafragmática tanto por ecografía como por radiografía de tórax.

de decúbito supino<sup>10,12,17</sup>. Por lo tanto, es importante tener en cuenta este diagnóstico en aquellos casos de insuficiencia respiratoria tras un ACV isquémico.

A pesar de que la técnica de referencia para el diagnóstico de la disfunción diafragmática es la medición de la presión transdiafragmática durante un esfuerzo inspiratorio máximo<sup>18</sup>, se trata de una técnica invasiva y con elevado riesgo de complicaciones, por lo que en la actualidad apenas se utiliza. Como alternativa está más extendido el uso de la radiografía de tórax, describiéndose como signo diagnóstico la elevación de un hemidiafragma respecto al contralateral<sup>9</sup>. Sin embargo, es necesario obtener una adecuada calidad de la radiografía, algo que es difícil de conseguir con aparatos portátiles y en pacientes con baja colaboración<sup>19</sup>. Por este

motivo se ha descrito que la técnica presenta una baja sensibilidad y una pobre predicción del movimiento anormal de estos pacientes<sup>9,20</sup>.

Como técnica alternativa disponemos de la ecografía del diafragma, que ha sido empleada previamente en la identificación de la parálisis diafragmática, en el pronóstico de recuperación de la patología diafragmática y en el seguimiento de pacientes que reciben rehabilitación diafragmática<sup>21,22</sup>. Existe un trabajo que ha comparado la sensibilidad y especificidad de la ecografía diafragmática en la evaluación de la patología bilateral del diafragma en comparación con el resto de test diagnósticos, obteniendo la ecografía una sensibilidad en torno al 93% y una especificidad del 100%, resultados superiores a la radiografía de tórax y las técnicas invasivas<sup>12</sup>.

En nuestro estudio, hemos observado que la ecografía ha sido capaz de aumentar el número de casos diagnosticados de disfunción diafragmática con respecto a la radiografía de tórax. Es interesante destacar que los casos de disfunción diafragmática se han correlacionado con la clínica de hemiparesia y con el lado afecto. Estos datos de nuestro estudio están en la misma línea que un trabajo descrito previamente<sup>12</sup>. No obstante, bajo nuestro conocimiento no existen otros estudios en los que se haya valorado la disfunción diafragmática durante las primeras horas tras un ACV isquémico.

En solo dos casos de pacientes hemiparéticos no se ha observado disfunción diafragmática medida por ecografía. En estos casos hay que destacar que tampoco se detectó mediante la radiografía y que la clínica de hemiparesia fue muy leve en ambos: un caso afectaba exclusivamente al miembro inferior y en el otro la debilidad era mínima. Este efecto puede ser debido a las pequeñas ramas de cada uno de los nervios frénicos que van a finalizar su recorrido en el lado contralateral, originando una inervación bilateral del diafragma<sup>23</sup>. Esto ha sido estudiado también en pacientes con disfunción diafragmática unilateral que presentan disnea, en los que se objetiva un deterioro de la presión generada por el diafragma teóricamente sano<sup>24</sup>. Este hecho, en nuestra opinión, puede ser una de las principales causas, junto a la escasa calidad de la imagen, de que la radiografía no muestre disfunción y sí lo haga la ecografía, ya que en todos los casos de disfunción se ha observado un pequeño, aunque insuficiente, movimiento del diafragma. El hecho de que la ecografía permita obtener un valor cuantitativo de la fracción de acortamiento puede incrementar la fiabilidad frente a la radiografía debido al componente dinámico del diafragma, pudiendo ser interpretado como normal en la radiografía.

Además de estas ventajas, la disponibilidad a pie de cama, la ausencia de radiación<sup>13</sup> y la sencillez a la hora de realizar la técnica<sup>14</sup>, son factores favorables de la ecografía frente a la radiografía, favoreciendo un rápido reconocimiento de la disfunción diafragmática e iniciar una rehabilitación respiratoria precoz dirigida a la recuperación de su función motora.

La principal limitación de este estudio ha sido la ausencia de una prueba de referencia para comprobar la sensibilidad y especificidad de la ecografía diafragmática. Esta no se ha realizado debido a que se trata de una prueba invasiva y con alto riesgo de complicaciones<sup>18</sup>. Esta puede ser la razón por la que no hemos detectado una correlación completa entre la disfunción diafragmática y el déficit motor. Otra limitación ha sido la ausencia de estudio de antecedentes como la enfermedad pulmonar obstructiva crónica, síndrome de apneas-hipoventilación o tabaquismo. Aunque estos factores podrían alterar la función diafragmática previa de forma bilateral, por lo que la técnica ecográfica puede detectar un patrón de motilidad asimétrico. Los estudios previos de valoración ecográfica no han estimado estos antecedentes como relevantes<sup>12</sup>. El tamaño pequeño de la muestra podría ser otra limitación del estudio. Sin embargo, al tratarse de un estudio piloto y no existir apenas experiencia previa, hemos considerado los resultados relevantes. Estudios futuros con una mayor muestra y comparación directa con la técnica invasiva de referencia podrían aclarar la precisión diagnóstica exacta de la ecografía.

## Conclusión

El estudio ecográfico del diafragma puede aumentar la precisión diagnóstica de la disfunción diafragmática con respecto a la radiografía simple de tórax en pacientes con ACV isquémico agudo ya que obtenemos una valoración dinámica y cuantitativa de la función muscular. Sin embargo, para valorar de forma exacta su precisión diagnóstica sería necesario diseñar un estudio comparativo respecto a la monitorización invasiva del diafragma.

## Conflicto de intereses

Los autores declaran no tener ningún conflicto de intereses.

## BIBLIOGRAFÍA

1. Benjamin EJ, Blaha MJ, Chiuve SE, Cushman M, Das SR, Deo R, et al. Heart Disease and Stroke Statistics-2017 Update: A Report From the American Heart Association. *Circulation*. 2017;135:146-603.
2. Martínez-Vila E, Murie Fernández M, Pagola I, Irimia P. *Enfermedades cerebrovasculares*. Medicine Elsevier. 2011;10:4681-871.
3. Rochester CL, Mohsenin V. Respiratory complications of stroke. *Semin Respir Crit Care Med*. 2002;23:248-60.
4. Jandt SR, Caballero RM, Junior LA, Dias AS. Correlation between trunk control, respiratory muscle strength and spirometry in patients with stroke: an observational study. *Physiother Res Int*. 2011;16:218-24.
5. Davis RT 3rd, Bruells CS, Stabley JN, McCullough DJ, Powers SK, Behnke BJ. Mechanical ventilation reduces rat diaphragm blood flow and impairs oxygen delivery and uptake. *Crit Care Med*. 2012;40:2858-66.
6. Khedr EM, El Shinawy O, Khedr T, Aziz Ali YA, Awad EM. Assessment of corticodiaphragmatic pathway and pulmonary function in acute ischemic stroke patients. *Eur J Neurol*. 2000;7:323-30.
7. Kumar S, Reddy R, Prabhakar S. Contralateral diaphragmatic palsy in acute stroke: an interesting observation. *Indian J Crit Care Med*. 2009;13:p28-30.
8. MacBruce D, Safdar S, Katpally K, Shaaban H, Adelman M. Idiopathic bilateral diaphragmatic dysfunction as a cause of dyspnea. *Lung India*. 2016;33:330-2.
9. Chetta A, Rehman AK, Moxham J, Carr DH, Polkey MI. Chest radiography cannot predict diaphragm function. *Respir Med*. 2005;99:39-44.
10. Summerhill EM, El-Sameed YA, Glidden TJ, McCool FD. Monitoring recovery from diaphragm paralysis with ultrasound. *Chest*. 2008;133:737-43.
11. Chun EM, Han SJ, Modi HN. Analysis of diaphragmatic movement before and after pulmonary rehabilitation using fluoroscopy imaging in patients with COPD. *Int J Chron Obstruct Pulmon Dis*. 2015;27:193-9.
12. Boon AJ, Sekiguchi H, Harper CJ, Strommen JA, Ghahfarokhi LS, Watson JC et al. Sensitivity and specificity of diagnostic ultrasound in the diagnosis of phrenic neuropathy. *Neurology*. 2014;30:1264-70.
13. Noda Y, Sekiguchi K, Kohara N, Kanda F, Toda T. Ultrasonographic diaphragm thickness correlates with compound muscle action potential amplitude and forced vital capacity. *Muscle Nerve*. 2016;53:522-7.

14. Tsui JJ, Tsui BC. Novel systematic A. approach to Diaphragmatic Evaluation A.B.C (ABCDE). *Can J. Anaesth.* 2016;63:636-7.
15. Dres M, Dubé BP, Mayaux J, Delemazure J, Prodanovic H, Similowski T et al. Reliability of diaphragmatic ultrasonography to detect diaphragm dysfunction in critically ill patients. *Intensive Care Med Exp.* 2015;3:A452.
16. Bonnevie T, Gravier FE, Ducrocq A, Debeaumont D, Viacroze C, Cuvelier A et al. Exercise testing in patients with diaphragm paresis. *Respir Physiol Neurobiol.* 2018;248:31-5.
17. Shinohara S, Yamada T, Ueda M, Ishinagi H, Matsuoka T, Nagai S et al. Phrenic nerve reconstruction and bilateral diaphragm plication after lobectomy. *Ann Thorac Surg.* 2017;104:e9-11.
18. Mier A, Brophy C, Moxham J, Green M. Twitch pressures in the assessment of diaphragm weakness. *Thorax.* 1989;44:990-6.
19. Eisenhuber E, Schaefer-Prokop CM, Prosch H, Schima W. Bedside chest radiography. *Respir Care.* 2012;47:427-43.
20. Epelman M, Navarro OM, Daneman A, Miller SF. M-mode sonography of diaphragmatic motion: description of technique and experience in 278 pediatric patients. *Pediatr Radiol.* 2005;35:661-7.
21. Jung KJ, Park JY, Hwang DW, Kim JH, Kim JH. Ultrasonographic diaphragmatic motion analysis and its correlation with pulmonary function in hemiplegic stroke patients. *Ann Rehabil Med.* 2014;38:29-37.
22. Noh DK, Lee JJ, You JH. Diaphragm breathing movement measurement using ultrasound and radiographic imaging: a concurrent validity. *Biomed Mater Eng.* 2014;24:947-52.
23. Similowski T, Catala M, Rancurel G, Derenne JP. Impairment of central motor conduction to the diaphragm in stroke. *Am J Respir Crit Care Med.* 1996;154:436-41.
24. Caleffi-Pereira M, Pletsch-Assunção R, Cardenas LZ, Santana PV, Ferreira JG, Iamonti VC et al. Unilateral diaphragm paralysis: a dysfunction restricted not just to one hemidiaphragm. *BMC Pulm Med.* 2018;18:126.