



Sociedad Neurológica Argentina
Filial de la Federación Mundial
de Neurología

Neurología Argentina

www.elsevier.es/neurolarg




Imagen del mes

Paraganglioma cervical

Cervical paraganglioma



Bernat de Pablo Màrquez^{a,*} y Mònica Buxeda Rodríguez^b

^a Servicio de Urgencias, Hospital Universitari Mutua Terrassa, Terrassa, Barcelona, España

^b Servicio de Neurocirugía, Hospital Universitari Mutua Terrassa, Terrassa, Barcelona, España

Los paragangliomas son tumores raros originados en el paraganglio de la cresta neural, con una distribución que puede seguir la cadena parasimpática en cabeza, cuello o mediastino¹.

Tienen una incidencia aproximada de 1/300.000 y un tercio de ellos crecen en cabeza y cuello. Aunque la mayoría de casos son esporádicos, se ha descrito diversos casos familiares, ligados a mutaciones genéticas que codifican subunidades de la enzima succinato deshidrogenasa. En los casos familiares suelen presentarse tumores bilaterales y/o múltiples². Igualmente, se ha descrito relación entre los paragangliomas y el síndrome de Von Hippel-Lindau, neoplasia endocrina múltiple tipo B y neurofibromatosis tipo I³.

La mayoría de estos tumores son prácticamente asintomáticos, causando una prominencia subcutánea. El resto pueden presentar déficit en nervios craneales pudiendo causar afonía, disfagia, disartria, disfunción de la trompa de Eustaquio o déficit motor en los trapecios o cervicales. Su crecimiento suele ser lento (media de 0,2 cm por año)⁴.

Aunque son tumores productores y almacenadores de catecolaminas, solo el 1% de los paragangliomas de cabeza y cuello son funcionales, a diferencia de los de tórax, abdomen y pelvis, que secretan aminas vasoactivas y causan hipertensión.

No se debe olvidar que algunos de estos tumores son malignos, y la diferenciación entre benignos y malignos suele ser imposible en función de la histología (se diagnostican solo un 3%). Así, el diagnóstico de neoplasia maligna suele ser ante el hallazgo de metástasis, que frecuentemente son pulmonares o vertebrales. Al igual que los tumores originarios,

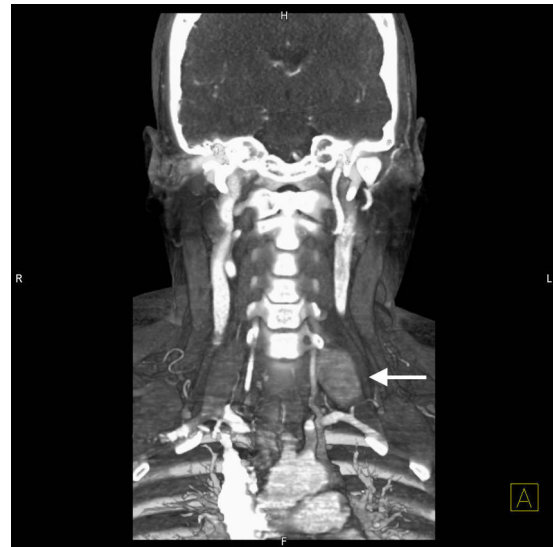


Figura 1 – TAC cervical, corte coronal. Paraganglioma cervical izquierdo.

estas metástasis suelen tener un crecimiento lento. A nivel vertebral las metástasis se pueden presentar con fracturas patológicas o compresión medular. Así pues, es importante realizar estudio de extensión ante dichos pacientes⁵. La infiltración intracraneal es extremadamente rara pero muy grave (fig. 1).

* Autor para correspondencia.

Correo electrónico: bernatdepablo@gmail.com (B. de Pablo Màrquez).

<https://doi.org/10.1016/j.neuarg.2019.02.001>

1853-0028/© 2019 Sociedad Neurológica Argentina. Publicado por Elsevier España, S.L.U. Todos los derechos reservados.

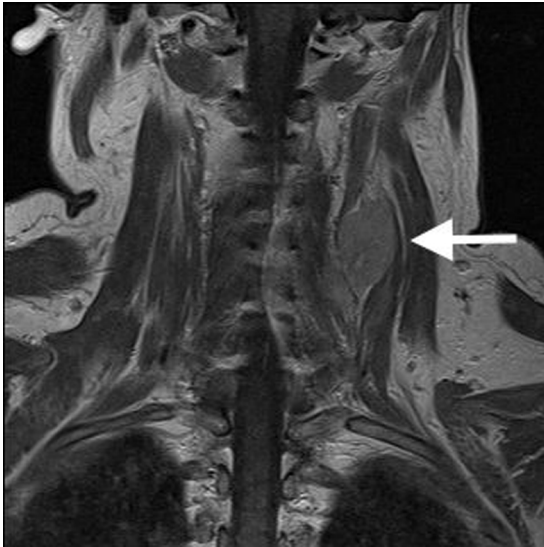


Figura 2 – RM cervical, corte coronal. Paraganglioma cervical izquierdo.

La cirugía es el tratamiento de elección para los paragangliomas cervicales. El tratamiento expectante y la radioterapia también deben considerarse (fig. 2).

En los casos no tratados, el crecimiento lento del tumor acaba causando déficit en la función de nervios craneales bajos (ronquera, dificultad para tragar). La mortalidad aumenta con el crecimiento, y el manejo es dificultoso en el caso de infiltración de estructuras vecinas. El uso de radioterapia, ya sea fraccionada o como tratamiento único ha demostrado limitar el crecimiento del tumor⁶.

La expectativa de vida de estos tumores es buena.

Las complicaciones quirúrgicas vienen determinadas por la relación con la arteria carótida interna (su lesión es la mayor causa de mortalidad), los nervios craneales bajos (problemas en la deglución, ronquera) y la base del cráneo. Los paragangliomas de origen vagal presentan casi invariablemente pérdida total de la función del nervio vago⁷.

BIBLIOGRAFÍA

1. World Health Organization. Pathology and Genetics: Tumours of Endocrine Organs. Lyon, France: IARC; 2004.
2. Baysal BE. Hereditary paraganglioma targets diverse paraganglia. *J Med Genet.* 2002;39: 617-22.
3. Neumann HP, Berger DP, Sigmund G, Blum U, Schmidt D, Parmer RJ, et al. Pheochromocytomas, multiple endocrine neoplasia type 2, and von Hippel-Lindau disease. *N Engl J Med.* 1993;329:1531-8.
4. Langerman A, Athavale SM, Rangarajan SV, Rangarajan SV, Sinard RJ, Nettekville JL. Natural history of cervical paragangliomas: Outcomes of observation of 43 patients. *Arch Otolaryngol Head Neck Surg.* 2012;138: 341-5.
5. Obholzer RJ, Hornigold R, Connor S, Gleeson MJ. Classification and management of cervical paragangliomas. *Ann R Coll Surg Engl.* 2011;93:596-602.
6. Hinerman RW, Amdur RJ, Morris CG, Kirwan J, Mendenhall WM. Definitive radiotherapy in the management of paragangliomas arising in the head and neck: A 35-year experience. *Head Neck.* 2008;30:1431-8.
7. Boedeker CC, Ridder GJ, Schipper J. Paragangliomas of the head and neck: Diagnosis and treatment. *Fam Cancer.* 2005;4:55-9.