




Sociedad Neurológica Argentina  
Filial de la Federación Mundial  
de Neurología

# Neurología Argentina

[www.elsevier.es/neurolarg](http://www.elsevier.es/neurolarg)



## Casuística

# Tratamiento a largo plazo con enoxaparina en un paciente con accidente cerebrovascular isquémico y endocarditis trombótica no bacteriana



Aníbal Chertcoff\*, Fátima Pantiu, Julieta Quiroga Narváez, María S. Pacha, Luciana León Cejas, Claudia Uribe Roca, Manuel Fernández Pardal, Ricardo Reisin y Pablo Bonardo

Servicio de Neurología, Hospital Británico de Buenos Aires, Buenos Aires, Argentina

### INFORMACIÓN DEL ARTÍCULO

#### Historia del artículo:

Recibido el 10 de diciembre de 2017

Aceptado el 16 de febrero de 2018

On-line el 11 de abril de 2018

#### Palabras clave:

Accidente cerebrovascular isquémico  
Anticoagulación  
Cardiología  
Endocarditis trombótica no bacteriana  
Enoxaparina  
Oncología

#### Keywords:

Stroke  
Anticoagulation  
Cardiology

### R E S U M E N

La endocarditis trombótica no bacteriana (ETNB) es una causa infrecuente de accidente cerebrovascular isquémico que suele presentarse en el contexto de una enfermedad neoplásica avanzada. Existe escasa información acerca de la eficacia del tratamiento a largo plazo con anticoagulación en estos pacientes. En este trabajo describimos el caso de un paciente con un infarto cerebral secundario a ETNB en el contexto de un carcinoma de pulmón avanzado que requirió tratamiento de largo plazo con enoxaparina subcutánea. Este tratamiento demostró ser eficaz en la prevención de nuevos eventos embólicos en nuestro paciente en el seguimiento a 18 meses pese a la progresión de su enfermedad oncológica de base.

© 2018 Sociedad Neurológica Argentina. Publicado por Elsevier España, S.L.U. Todos los derechos reservados.

### Long-term enoxaparin treatment in a patient with ischemic stroke and nonbacterial thrombotic endocarditis

#### A B S T R A C T

Non-bacterial thrombotic endocarditis (NBTE) is an infrequent cause of ischemic stroke that usually occurs in the setting of an advanced neoplastic disease. There is scarce information about the efficacy of long-term anticoagulation therapy in these patients. In this paper we describe the case of a patient with advanced lung carcinoma and stroke secondary to NBTE

\* Autor para correspondencia.

Correo electrónico: [anibalchertcoff@gmail.com](mailto:anibalchertcoff@gmail.com) (A. Chertcoff).

<https://doi.org/10.1016/j.neuarg.2018.02.004>

1853-0028/© 2018 Sociedad Neurológica Argentina. Publicado por Elsevier España, S.L.U. Todos los derechos reservados.

Nonbacterial thrombotic  
endocarditis  
Enoxaparin  
Oncology

that required long-term treatment with subcutaneous enoxaparin. This treatment showed to be effective in preventing new embolic events in our patient at 18 months of follow-up despite progression of his oncological disease.

© 2018 Sociedad Neurológica Argentina. Published by Elsevier España, S.L.U. All rights reserved.

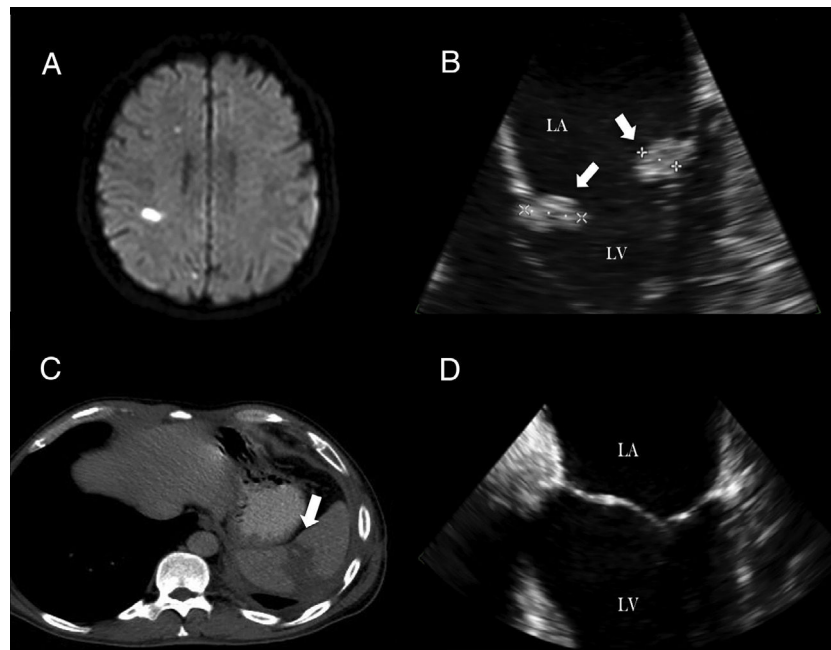
## Introducción

La endocarditis trombótica no bacteriana (ETNB) es una causa infrecuente de accidente cerebrovascular (ACV) isquémico que suele presentarse en el contexto de una enfermedad neoplásica avanzada. El tratamiento de la ETNB consiste en la anticoagulación y la terapia específica de la enfermedad subyacente<sup>1</sup>. Debido a que esta afección se presenta en sujetos con enfermedad oncológica avanzada, existe poca información disponible acerca de la eficacia del tratamiento anticoagulante a largo plazo<sup>2</sup>. Nuestro objetivo es describir el caso clínico de un paciente con un infarto cerebral embólico secundario a ETNB en el contexto de un carcinoma de pulmón que presentó excelente respuesta al tratamiento de largo plazo con enoxaparina subcutánea.

## Caso clínico

Paciente de 47 años que ingresa al departamento de emergencias por confusión, alteraciones visuales y afasia. Como antecedentes tenía un adenocarcinoma de pulmón en

estadio IV en tratamiento con bevacizumab. No tenía historia reciente de fiebre. La resonancia de cerebro reveló múltiples infartos subcorticales en el hemisferio derecho (fig. 1A). La angiografía de cerebro y vasos de cuello resultó normal. El ecocardiograma transesofágico (ETE) mostró sobre la cara auricular de ambas valvas de la válvula mitral 2 imágenes con ecogenicidad miocárdica, de bordes irregulares, sésiles, de 16 × 10 mm y 14 × 8 mm con movimiento independiente compatibles con vegetaciones de la válvula mitral (fig. 1B). Se realizaron 3 juegos de hemocultivos para gérmenes aerobios, anaerobios, hongos y micobacterias en 2 ocasiones que resultaron negativos. El paciente no presentaba factores de riesgo para endocarditis con hemocultivos negativos (administración previa de antibióticos, sospecha de zoonosis, enfermedad cardíaca previa, dispositivos intracardiacos, etc.). La tomografía abdominal evidenció una lesión isquémica asintomática a nivel del bazo (fig. 1C). Se decidió iniciar tratamiento anticoagulante con enoxaparina subcutánea. El ETE de control realizado a los 60 días mostró una mejoría significativa con desaparición completa de la vegetación previamente evidenciada (fig. 1D). Aunque no se realizó una neuroimagen de control



**Figura 1 – Estudios del paciente. A)** Resonancia de cerebro (secuencia DWI) que muestra múltiples lesiones subcorticales derechas sugestivas de etiología embolígena. **B)** Ecocardiograma transesofágico al ingreso hospitalario que revela vegetaciones voluminosas en ambas valvas de la válvula mitral (flechas). **C)** Tomografía computarizada abdominal que evidencia un infarto asintomático de bazo (flecha). **D)** Ecocardiograma transesofágico de control realizado a los 2 meses, sin signos de afectación valvular.

que descarte la presencia de embolias silentes, el paciente ha permanecido con enoxaparina por 18 meses sin nuevos eventos vasculares sintomáticos ni complicaciones hemorrágicas relacionadas con el tratamiento a pesar de que su enfermedad oncológica ha progresado desarrollando metástasis raquídeas.

## Discusión

La ETNB se presenta habitualmente en el contexto de una enfermedad oncológica avanzada. Las válvulas más comúnmente afectadas son la aórtica, la mitral o ambas. Las vegetaciones varían en tamaño desde microscópicas hasta exuberantes. Las manifestaciones clínicas son generalmente secundarias a embolia arterial o venosa. El infarto cerebral es la manifestación más común. La ETNB se asocia al cáncer de pulmón, ovario, vías biliares, páncreas y estómago<sup>3,4</sup>. En relación con los mecanismos fisiopatogénicos, se cree que los elevados niveles de citoquinas circulantes asociadas al estado de hipercoagulabilidad vinculado con el proceso neoplásico podría facilitar el desarrollo de la enfermedad<sup>5</sup>.

El tratamiento de la ETNB consiste en la terapia específica para la enfermedad subyacente y la anticoagulación. Debido a la escasa información disponible, dicha indicación se basa actualmente en el consenso de opinión de expertos en esta enfermedad. La heparina no-fraccionada sería el tratamiento más eficaz, mientras que la warfarina no se recomienda debido a que se ha descrito la recurrencia de eventos embólicos bajo esta terapéutica<sup>6</sup>. La enoxaparina también ha sido utilizada, aunque la experiencia es más limitada<sup>7,8</sup>. Asimismo, en cuanto al tratamiento trombolítico con activador del plasminógeno tisular en pacientes con ETNB y ACV isquémico agudo se han descrito complicaciones hemorrágicas y una mala evolución general para este subgrupo de pacientes<sup>9</sup>.

Como ha sido mencionado previamente, existe escasa información acerca de la eficacia del tratamiento a largo plazo con anticoagulación en estos pacientes. Dado que es esperable que el número de sobrevivientes de cáncer continúe incrementándose debido al envejecimiento de la población y la mejoría en la detección y tratamiento de las enfermedades oncológicas, sería esperable que la incidencia de ETNB se incremente y la necesidad de tratamientos eficaces a largo plazo en estos pacientes sea más frecuente<sup>10</sup>. La enoxaparina subcutánea demostró ser eficaz en la prevención de nuevos eventos embólicos en nuestro paciente en el seguimiento a 18 meses pese a la progresión de su enfermedad oncológica de base. Independientemente de la mejoría evidenciada en el ETE se decidió continuar con anticoagulación de forma prolongada debido a la progresión de su enfermedad de base y al elevado riesgo de recurrencia de fenómenos tromboembólicos

asociado con la suspensión de la terapia anticoagulante en estos pacientes<sup>11,12</sup>.

## Conflicto de intereses

Los autores declaran no tener ningún conflicto de intereses.

## BIBLIOGRAFÍA

1. El-Shami K, Griffiths E, Streiff M. Nonbacterial thrombotic endocarditis in cancer patients: Pathogenesis, diagnosis, and treatment. *Oncologist*. 2007;12:518-23.
2. Wong SF, Seow J, Profitis K, Johns J, Barnett S, John T. Marantic endocarditis presenting with multifocal neurological symptoms. *Intern Med J*. 2013;43:211-4.
3. Higes-Pascual F, Tello-Blasco S, Fernández-Santos A, Hernández-García M. Cerebral ischaemia secondary to non-bacterial thrombotic endocarditis as the presenting symptom of an ovarian tumour [Article in Spanish]. *Rev Neurol*. 2005;41:404-8.
4. Mazokopakis EE, Syros PK, Starakis IK. Nonbacterial thrombotic endocarditis (marantic endocarditis) in cancer patients. *Cardiovasc Hematol Disord Drug Targets*. 2010;10:84-6.
5. Nakanishi K, Tajima F, Nakata Y, Osada H, Ogata K, Kawai T, et al. Tissue factor is associated with the nonbacterial thrombotic endocarditis induced by a hypobaric hypoxic environment in rats. *Virchows Arch*. 1998;433:375-9.
6. Borowski A, Ghodsizad A, Cohnen M, Gams E. Recurrent embolism in the course of marantic endocarditis. *Ann Thorac Surg*. 2005;79:2145-7.
7. Salem DN, O'Gara PT, Madias C, Pauker SG. Valvular and structural heart disease: American College of Chest Physicians Evidence-Based Clinical Practice Guidelines (8th edition). *Chest*. 2008;133 Suppl 6:S593-629.
8. Singhal AB, Topcuoglu MA, Buonanno FS. Acute ischemic stroke patterns in infective and nonbacterial thrombotic endocarditis: A diffusion-weighted magnetic resonance imaging study. *Stroke*. 2002;33:1267-73.
9. Yagi T, Takahashi K, Tanikawa M, Seki M, Abe T, Suzuki N. Fatal intracranial hemorrhage after intravenous thrombolytic therapy for acute ischemic stroke associated with cancer-related nonbacterial thrombotic endocarditis. *J Stroke Cerebrovasc Dis*. 2014;23:e413-6.
10. DeSantis CE, Lin CC, Mariotto AB, Siegel RL, Stein KD, Kramer JL, et al. Cancer treatment and survivorship statistics, 2014. *CA Cancer J Clin*. 2014;64:252-71.
11. Liu J, Frishman WH. Nonbacterial Thrombotic Endocarditis: Pathogenesis, Diagnosis, and Management. *Cardiol Rev*. 2016;24:244-7.
12. Whitlock RP, Sun JC, Fremes SE, Rubens FD, Teoh KH. Antithrombotic and thrombolytic therapy for valvular disease: Antithrombotic Therapy and Prevention of Thrombosis, 9th ed: American College of Chest Physicians Evidence-Based Clinical Practice Guidelines. *Chest*. 2012;141:e576S-600S.