

Neurología Argentina

www.elsevier.es/neurolarg



Revisión

Ataxia de Friedrich: nuevas opciones terapéuticas paliativas. Descripción de un caso clínico

María Florencia Domínguez, Carolina Gásperi y Mónica Taborda*

Extensión Cátedra de Neurología Hospital Eva Perón de Granadero Baigorria, Facultad de Ciencias Médicas, Universidad Nacional de Rosario, Argentina

INFORMACIÓN DEL ARTÍCULO

Historia del artículo:

Recibido el 22 de octubre de 2009

Aceptado el 2 de febrero de 2010

Palabras clave:

Ataxia hereditaria

Frataxina-deferiprona

Idebenona

Keywords:

Hereditary ataxia

Frataxine-deferiprone

Idebenone

R E S U M E N

La ataxia de Friedrich es la forma más frecuente de ataxia hereditaria, con una prevalencia de 4,7 casos cada 100.000 habitantes y transmisión autosómica recesiva.

El defecto genético altera el procesamiento del ARN mensajero de la frataxina, proteína implicada en el transporte del hierro mitocondrial, cuya disfunción provoca una acumulación de hierro en las mitocondrias y relativa reducción en el citosol. Las células del cerebro, de la médula espinal y de los músculos son las más afectadas.

Presentamos un caso tratado con deferiprona e idebenona, que demostró mejoría sintomática del déficit motor y la miocardiopatía hipertrófica en respuesta al tratamiento mencionado.

© 2009 Sociedad Neurológica Argentina. Publicado por Elsevier España, S.L. Todos los derechos reservados.

Friedrich ataxia: new therapeutic palliative options. Description of a case

A B S T R A C T

The most common cause of inherited ataxia is the autosomic recessive Friedrich's ataxia, with a prevalence of 4.7 cases/100,000 inhabitants. The genetic defect changes the processing of mRNA of frataxine, a protein involved in the transport of mitochondrial iron. A dysfunction in this protein results in accumulation of iron in the mitochondria and a relative reduction of cytosol. The cells in the brain, spinal cord marrow and muscle are the most affected ones. Presentation of a case: After being treated with Deferiprone and Idebenone, the patient showed a symptomatic improvement of motor deficit and hypertrophic cardiomyopathy.

© 2009 Sociedad Neurológica Argentina. Published by Elsevier España, S.L. All rights reserved.

*Autor para correspondencia.

Correo electrónico: monitaborda@arnetbiz.com.ar (M. Taborda).

Introducción

La ataxia de Friedrich (AF) es la forma más frecuente de ataxia hereditaria, con una prevalencia de 4,7 casos cada 100.000 habitantes y transmisión autosómica recesiva¹. El gen afectado (X25) se localiza en el cromosoma 9p.

La mutación génica consiste en una expansión intrónica del triplete GAA.

Normalmente el número de repeticiones de GAA oscila entre 8 y 22, mientras que en la AF ascienden de 200 a 1.700.

El grado de mutación dinámica se correlaciona directamente con la gravedad de la enfermedad e inversamente con la edad de inicio.

El producto del gen es la frataxina, proteína implicada en el transporte de hierro mitocondrial. Su disfunción provoca un desequilibrio en la distribución de hierro, con la consecuente acumulación en las mitocondrias y relativa reducción en el citosol. Las células del cerebro, de la médula espinal y de los músculos son las más afectadas, con pérdida de axones sensitivos y desmielinización de cordones posteriores, pedúnculos cerebelosos y tractos piramidales y espinocerebelosos. A nivel cardíaco provoca hipertrofia ventricular y fibrosis intersticial, ocasionalmente necrosis de fibras e infiltrados inflamatorios.

El comienzo del cuadro ocurre habitualmente antes de los 20 años, con inseguridad en la marcha, desarrollando después la siguiente semiología neurológica, cardíaca, endocrinológica y musculoesquelética:

1. Neurológica: ataxia cerebelosa estática y apendicular progresiva y disartria escandida, debilidad piramidal que predomina en los miembros inferiores con reflejos osteotendinosos abolidos y respuestas plantares extensoras, hipoestesia profunda de predominio en los miembros inferiores (Romberg positivo). Ausencia de espasticidad, demencia o signos extrapiramidales.
2. Cardíaca: disnea de esfuerzo y palpitaciones, hipertrofia ventricular y arritmias.

3. Endocrinológica: el 10% de los pacientes presentan diabetes, un 25% de los cuales se controlan con hipoglucemiantes orales.
4. Musculoesquelética: presenta cifoescoliosis (85%) y pie cavo.

No hay tratamiento específico para la AF ni para ninguna otra ataxia hereditaria¹. Dado que en la AF hay una acumulación patológica de hierro se ha ensayado sin éxito el empleo de la deferoxamina. Este quelante disminuye el depósito de hierro extracelular y citosólico, pero no el mitocondrial, que es donde se encuentra el depósito anómalo en la AF.

Deferiprona en cambio, otro quelante del hierro, puede atravesar la barrera hematoencefálica y tiene capacidad de acceder a los depósitos de hierro de los compartimientos intracelulares y extraerlos hacia los transportadores biológicos, como la transferrina en el plasma^{2,3}. En cuanto a idebenona, de efecto antioxidante, se consideró que podría resultar beneficiosa para contrarrestar el aumento de los radicales libres derivado de la acumulación férrica⁴⁻⁶.

Caso clínico

Se describe el caso clínico de una paciente de sexo femenino que a los 8 años de edad comienza con marcha inestable, fatiga y ataxia apendicular.

En el examen físico se constataba hiporreflexia en los miembros inferiores y Babinski bilateral. En los estudios complementarios se observó ausencia de potenciales sensitivos en los 4 miembros y Resonancia Magnética (RM) encefálica con atrofia cerebelosa. Se confirmó el diagnóstico genético de repetición trinucleotídica GAA 900 repeticiones compatible con AF.

El ecodoppler demostró miocardiopatía hipertrófica moderada no obstructiva a los 10 años de edad.

A los 14 años de edad se constató un deterioro progresivo de la sintomatología motriz neurológica y cardiológica: el ecodoppler cardíaco mostró una fracción de eyección del 77%.

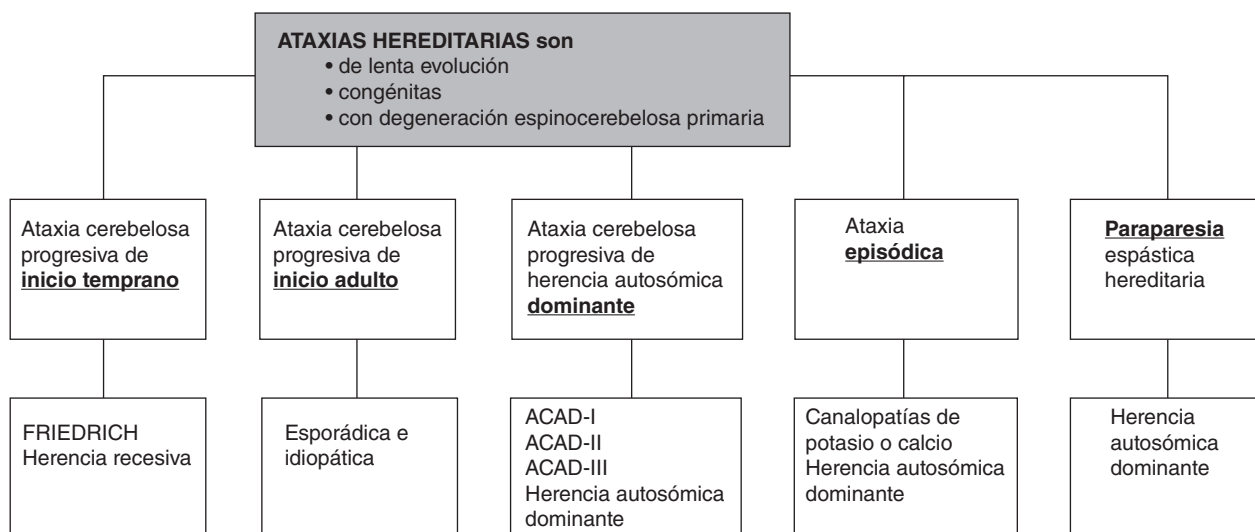


Figura 1 – Clasificación clinicogenética actualizada de las ataxias congénitas. Modificada de Berciano J, et al¹.

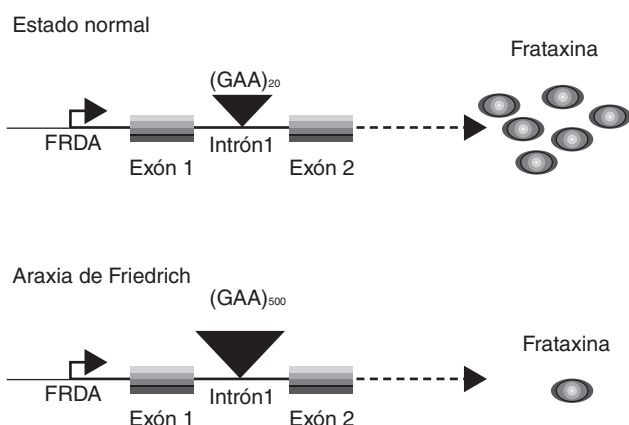


Figura 2 – Demostración del defecto genético. El gen afectado (X25) se localiza en el cromosoma 9p. La mutación génica consiste en una expansión intrónica del triplete GAA.

Normalmente el número de repeticiones de GAA oscila entre 8 y 22, mientras que en la ataxia de Friedrich ascienden de 200 a 1.700, provocando una reducción en la producción de la proteína frataxina.

Fuente: http://biol.lf1.cuni.cz/ucebnice/en/non-mendelian_hereditary.htm

Comenzó el tratamiento con idebenona 5 mg/kg/día. Un año después de iniciado el tratamiento se repitió el eco doppler cardiaco, verificando una mejoría: una fracción de eyección del 86%. Como agregaba poliuria, polidipsia y pérdida de 6 kg de peso, con una glucemia en ayunas de 190 mg/dl, se inició insulino terapia.

A los 16 años continuaba el deterioro de los síntomas motores, por lo que se movilizó con andador. A los 19 años requirió una silla de ruedas y a los 22 (con 14 años de evolución de la enfermedad) se instauró tratamiento con deferiprona 20 mg/kg/día, previo control hematológico (por riesgo de agranulocitosis como efecto colateral). Continuó el tratamiento con idebenona 5 mg/kg/día, insulina NPH 20 U/día y fisioterapia.

Dos meses después del inicio del tratamiento con deferiprona, y debido a reiterados episodios de hipoglucemia, se redujo la dosis de insulina a 18 U/día, logrando un óptimo control de la glucemia.

Se observa mejoría de la postura y estabilidad, puede ponerse de pie, pasar de la cama a la silla de ruedas y mejora la fluidez verbal. Actualmente, a un año del inicio del tratamiento quelante, puede caminar con apoyo y ha mejorado la percepción sensitiva y térmica en los pies.

El último control de ecocardiograma mantiene las mismas características del anterior, realizado 7 años atrás, con una fracción de eyección del 86%.

Comentarios

No hay en la actualidad un tratamiento específico para ninguna de las ataxias hereditarias. Dado que en la AF hay una acumulación patológica de hierro se ha ensayado como paliativo el empleo de un quelante del hierro, deferiprona, que puede atravesar la barrera hematoencefálica y tiene capacidad de acceder a los depósitos de hierro de los compartimientos intracelulares y extraerlos hacia los transportadores biológicos plasmáticos, así como también se emplean antioxidantes como idebenona, considerando que podría resultar beneficiosa para contrarrestar el aumento de los radicales libres derivado de la acumulación férrica.

En el caso de nuestra paciente presentó mejoría de la fracción de eyección del ventrículo izquierdo constatada por ecocardiograma un año después de iniciado el tratamiento con idebenona. Deferiprona ha demostrado también utilidad en el tratamiento, mejorando las destrezas motoras y la percepción sensitiva perdidas en el transcurso de la enfermedad. Hará falta el seguimiento de más casos clínicos en estudios multicéntricos para poder confirmar si esta mejoría observada reviste significación estadística.

BIBLIOGRAFÍA

1. Berciano J, Combarra O. Ataxias hereditarias. Cap. 68. En: Micheli F, editor. Tratado de Neurología. Buenos Aires: Editorial Médica Panamericana; 2002. p. 890-904.
2. Sohn YS, Breuer W, Munnich A, Cabantchik ZI. Redistribution of accumulated cell iron: a modality of chelation with therapeutic implications. *Blood*. 2008;113(3):111.
3. Boddaert N, Lequan Sang KH, Rotig A, Leroy-Willig A, Gallet S, Brunelle F, et al. Selective iron chelation in Friedreich ataxia: biologic and clinical implications. *Blood*. 2007; 110(1):401-8.
4. Di Prospero NA, Baker A, Jeffries N, Fischbeck KH. Neurological effects of high-dose idebenone in patients with Friedreich's ataxia: a randomised, placebo-controlled trial. *Lancet Neurol*. 2007;6(10):878-86.
5. Pandolfo M. Drug Insight: antioxidant therapy in inherited ataxias. *Nature Pract Neurol*. 2008;4(2):86-96.
6. Pineda M, Arpa J, Montero R, Aracil A, Dominguez F, Galvan M, et al. Idebenone treatment in pediatric and adult patients with Friedreich ataxia: Long-term follow up. *Eur J Paediatr Neurol*. 2008;12(6):470-5.