



ARTÍCULO ORIGINAL

## Tratamiento de la disociación estática escafolunar utilizando una plastia de palmar mayor: resultados preliminares



M. Zafra Gómez<sup>a</sup>, F. Mozo Frutos<sup>b</sup>, P. Uceda Carrascosa<sup>b,\*</sup> y R. Carpintero Lluch<sup>b</sup>

<sup>a</sup> Instituto de Traumatología Córdoba, Córdoba, España

<sup>b</sup> Servicio de Cirugía Ortopédica y Traumatología, Hospital Universitario Reina Sofía, Córdoba, España

Recibido el 22 de diciembre de 2015; aceptado el 9 de marzo de 2016

Disponible en Internet el 6 de abril de 2016

### PALABRAS CLAVE

Ligamento escafolunar;  
Inestabilidad carpiana;  
Inestabilidad escafolunar

### Resumen

**Objetivo:** Examinar los primeros resultados de la reconstrucción de la zona dorsal y palmar del ligamento escafolunar utilizando una plastia de palmar mayor en el tratamiento de la inestabilidad escafolunar estática reductible.

**Material y método:** Desde junio del 2012, 7 pacientes con inestabilidad escafolunar estática reductible fueron intervenidos con reconstrucción de la zona dorsal y palmar del ligamento escafolunar utilizando una plastia de palmar mayor. La edad media de los pacientes fue de 44 años. El seguimiento medio fue de 18 meses (rango 12-35 meses).

**Resultados:** Los resultados funcionales según Green y O'Brien fueron buenos en 6 pacientes y satisfactorios en el otro y según las escalas Quick-DASH y Mayo modificada, 6,3 y 80 respectivamente. Radiográficamente, la diastasis escafolunar y el ángulo escafolunar preoperatorio pasaron de 4,6 a 2,4 mm y de 59,3 a 46,6°, respectivamente, al final del seguimiento.

**Conclusiones:** Los resultados clínicos y radiográficos al final del seguimiento son buenos. Esta técnica permite reconstruir la zona dorsal y palmar del ligamento interóseo escafolunar y reforzar y tensar los ligamentos escafo-trapecio-trapezoidales reconstruyendo eficazmente la anatomía del carpo. Si bien los resultados son esperanzadores, se necesita un mayor número de pacientes y mayor seguimiento para obtener conclusiones más definitivas.

© 2016 SECMA. Publicado por Elsevier España, S.L.U. Este es un artículo Open Access bajo la licencia CC BY-NC-ND (<http://creativecommons.org/licenses/by-nc-nd/4.0/>).

\* Autor para correspondencia.

Correo electrónico: [ucedasan@gmail.com](mailto:ucedasan@gmail.com) (P. Uceda Carrascosa).

**KEYWORDS**

Scapholunate ligament;  
Carpal instability;  
Scapholunate instability

## Static scapholunate dissociation treatment using a major palmar plasty: Preliminary results

**Abstract**

**Purpose:** To examine the early results of a reconstruction of the dorsal and volar portions of the scapholunate ligament using the *flexor carpi radialis* for the treatment of static scapholunate instability.

**Methods:** From June 2012, 7 patients with scapholunate instability underwent reconstruction of the dorsal and volar portions of the scapholunate ligament using the *flexor carpi radialis*. Mean patient age at surgery was 44 years. The minimum follow-up was 18 months (12-35 months).

**Results:** The functional outcome according to Green and O'Brien was good in 6 patients and satisfactory in the other one, and mean scores of 6.3 and 80 according Quick-Dash and modified Mayo, respectively. On the X-rays, the mean preoperative scapholunate gap and scapholunate angle was 4.6 mm at baseline and 2.4 mm, and 59.3° and 46.6°, respectively, at the end of follow-up.

**Conclusions:** The clinical and radiographic findings at follow-up were good. This technique enables the reconstruction of the dorsal and volar portions of the scapholunate interosseous ligament, and enables scaphoid-trapezium-trapezoid ligaments to be strengthened and to regain normal tension, rebuilding the carpal architecture effectively. Although the results are encouraging, more patients and longer follow-up is needed to reach definitive conclusions.

© 2016 SECMA. Published by Elsevier España, S.L.U. This is an open access article under the CC BY-NC-ND license (<http://creativecommons.org/licenses/by-nc-nd/4.0/>).

## Introducción

La disociación escafolunar (EL) es la forma más común de inestabilidad traumática del carpo vista en la práctica clínica<sup>1</sup>, y ha sido relacionada con una lesión que afecta al ligamento EL. La rotura del ligamento EL asociada a la lesión de los estabilizadores secundarios puede determinar potencialmente una muñeca SLAC<sup>2</sup>. El ligamento intrínseco EL se divide en 3 regiones anatómicas: dorsal, proximal y palmar. La región dorsal es más gruesa y está compuesta de fibras cortas de colágeno orientadas transversalmente<sup>3</sup>. Aunque el ligamento EL es el estabilizador primario de la articulación EL, puede aparecer una disfunción progresiva como resultado de la lesión de los estabilizadores secundarios. Los estabilizadores secundarios que han sido descritos son: el ligamento radiocarpiano dorsal, el ligamento intercarpiano dorsal, el ligamento radio-escafo-hueso grande<sup>4</sup> y el ligamento escafo-trapecio-trapezoidal (STT). Hay controversia respecto a la importancia funcional de cada uno de estos ligamentos<sup>5</sup>. La mala alineación resultante (flexión y pronación del escafoides, así como extensión y supinación del semilunar) puede ser permanente, determinando una inestabilidad EL estática. El tratamiento de la disociación EL estática es variable: mientras las disociaciones reductibles pueden ser tratadas con plastias ligamentosas<sup>6,7</sup>, en pacientes con disociación no reductible o afectación cartilaginosa radiocarpal o intercarpal, las opciones quirúrgicas están limitadas a procedimientos óseos tales como artrodesis parcial o total de muñeca<sup>8</sup>.

El objetivo de este trabajo es presentar los resultados funcionales y radiológicos, a corto plazo, de pacientes con inestabilidad EL estática reductible, intervenidos mediante una ligamentoplastia de la porción dorsal y volar del ligamento EL.

## Material y métodos

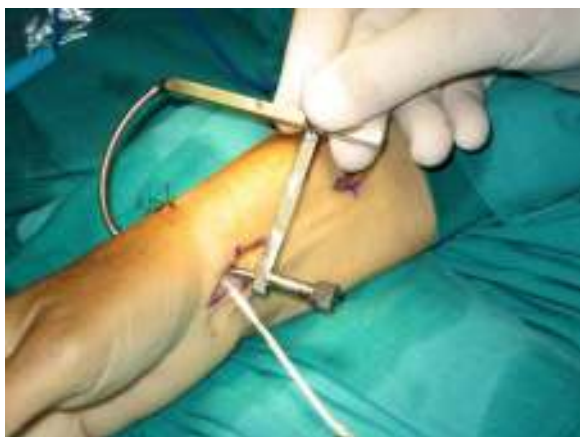Desde junio del 2012, 7 pacientes con inestabilidad EL estática reductible fueron intervenidos mediante la reconstrucción del ligamento EL con una plastia ligamentosa de palmar mayor. El seguimiento medio fue de 18 meses (rango: 12-35 meses). Los pacientes, 4 hombres y 3 mujeres, tenían una edad media de 44 años (rango: 26-55). La inestabilidad fue causada en 6 casos por caída con apoyo palmar de muñeca, y en otro caso por traumatismo tras accidente de tráfico. En un paciente la disociación EL estuvo asociada con fractura distal de radio, la cual fue tratada sin hacer el diagnóstico inicial de lesión ligamentosa EL. El intervalo medio entre el momento de la lesión y la cirugía fue de 13 meses (rango: 2-36 meses).

Los pacientes con inestabilidad estática reductible fueron evaluados con un seguimiento medio de 18 meses (rango: 12 a 35 meses). En 5 pacientes la muñeca dominante estaba afectada.

La disociación fue diagnosticada tras examen clínico y radiográfico.

Se valoró preoperatoriamente y al final del seguimiento la intensidad del dolor según la escala visual analógica (EVA) con 4 categorías (de 0 a 10): no dolor (0-1); dolor leve (2-4); dolor moderado (5-7), y dolor severo (8-10). Asimismo, se valoró el test de Watson preoperatoriamente y al final del estudio. Se determinó la movilidad en flexión dorsal y volar, así como la desviación radial y cubital al final del seguimiento y en comparación con la muñeca contralateral. La fuerza de prensión entre ambas muñecas se comparó tras el periodo de seguimiento utilizando un dinamómetro tipo Jamar.

Los resultados funcionales según la clasificación de Green y O'Brien<sup>9</sup>, la escala Mayo de muñeca<sup>10</sup> modificada por



**Figura 1** Guía utilizada en la realización de los túneles transóseos en escafoides y semilunar. Incisiones palmares en muñeca con plastia de palmar mayor.

Krimmer et al.<sup>11</sup> y el cuestionario Quick-DASH<sup>12</sup> fueron evaluados al final del seguimiento.

Como variable radiológica, se valoró la diastasis EL en proyección anteroposterior y el ángulo EL en proyección lateral antes de la cirugía, en ambas muñecas, y al final del seguimiento.

La satisfacción del enfermo (mucho mejor, mejor, igual o peor) fue también valorada. La reductibilidad de la posición del escafoides fue determinada intraoperatoriamente.

Este estudio fue aprobado por el comité ético del hospital donde los pacientes fueron tratados.

### Técnica quirúrgica

Se realizó una incisión dorsal de 4 cm longitudinal a nivel del espacio escafosemilunar. Se dividió el retináculo dorsal a través del III y IV compartimento. Se identificó y reseco el nervio interóseo posterior. Se realizó una artrotomía longitudinal y se identificó el espacio EL. Una disección subperióstica de ambos colgajos dorsales fue necesaria hasta observar el tercio medio-proximal del escafoides y semilunar. A continuación, se realizó una incisión longitudinal palmar de 3,5 cm centrada distalmente sobre el tubérculo del escafoides. Una artrotomía volar permitió ver el espacio EL con posterior separación subperióstica de ambos colgajos para identificar el cuerpo proximal y medio del escafoides y semilunar. La disociación fue reducida observando la coaptación de ambos huesos. Con una incisión palmar suplementaria de 2 cm centrada sobre el tendón palmar mayor, se disecó 8 cm de tendón del palmar mayor de un 40% del grosor del mismo. Con una guía (fig. 1) se realizó un agujero transóseo con una broca de 2,5 mm desde el tubérculo del escafoides a la porción media y dorsal del escafoides, y otro agujero transóseo desde la zona central dorsal del semilunar a la zona central palmar (fig. 2a,b,c,d). Con una fresa de pequeñas articulaciones, la distancia dorsal entre los agujeros transóseos de salida de los túneles en escafoides y semilunar fue fresada en profundidad unos 2 mm; de esta forma, cuando pasáramos la plastia, esta quedaría en contacto con hueso esponjoso. La plastia fue pasada de cara volar del escafoides a cara dorsal, después a cara dorsal del

semilunar, a cara volar del semilunar y, finalmente, suturada sobre sí misma en cara volar del escafoides (fig. 3a,b), reforzando la fijación de la plastia a su paso transóseo con un anclaje en escafoides y semilunar con un tornillo interferencial colocado en dirección dorso-volar (BioMini-Revo, Linvatec Corporation). Esta fijación primaria permite asegurar y tensar la plastia en zona dorsal EL. Para mantener la corrección fueron necesarias en 2 casos unas agujas de Kirschner de 1,5 mm a través del espacio EL y escafoides-hueso grande en una dirección que evitaba el contacto con la plastia.

Después del cierre de la artrotomía volar y dorsal, se colocó una férula dorsal en posición neutra inmovilizando la muñeca y el pulgar durante 6 semanas; las agujas, en su caso, y férula fueron retiradas y se colocó una férula ortopédica de manera intermitente otras 2 semanas adicionales.

Se realizó rehabilitación en el postoperatorio y no se permitió volver a realizar trabajos pesados o actividad deportiva antes de los 4 meses después de la intervención.

### Resultados

El dolor mejoró en todos los pacientes; la media en la escala EVA pasó de 5,8 antes de la cirugía a 0,7 al final del seguimiento; de los 7 pacientes, 6 estaban sin dolor y en otro era ligero. El test de Watson, que era positivo preoperatoriamente en todos los pacientes, pasó a ser negativo al final del seguimiento.

Los resultados funcionales según Green y O'Brien<sup>10</sup> fueron buenos en 6 pacientes y regulares en otro. La media en la escala de Mayo<sup>11</sup> fue 80 de un máximo de 100 (rango: 75-85). La movilidad en comparación con la muñeca contralateral se redujo en un 21% para la flexión volar, 17% para la flexión dorsal, 17% para la desviación cubital y 19% para la desviación radial. La media de fuerza de presión fue de un 74% en la muñeca contralateral. La media en la escala Quick-DASH<sup>12</sup> fue 6,3 (rango: 1,7-20) (tablas 1 y 2).

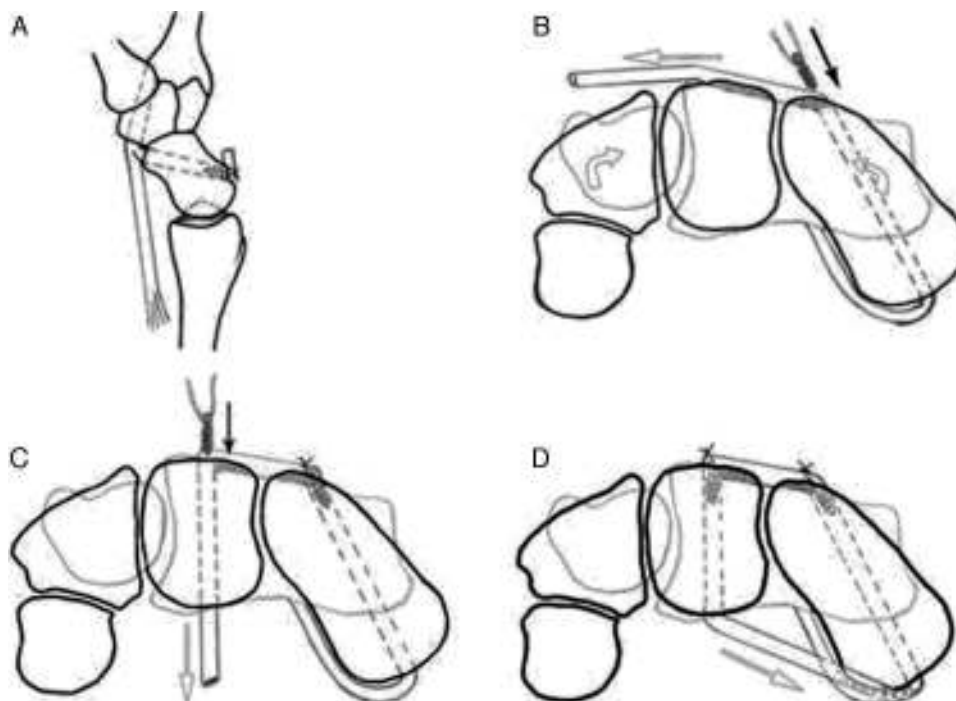
Antes de la cirugía, la media de la diastasis EL era 4,6 mm (rango: 3-8 mm) y al final del seguimiento fue de 2,4 mm (rango: 1,5-5 mm). La media del ángulo EL fue reducido de 59,3° (rango: 50-75°) a 46,4° (rango: 45-50°) (figs. 4-6). Antes de la cirugía, solo 2 casos tenían DISI (tabla 3). En cuanto a la satisfacción personal, 5 pacientes refirieron encontrarse mucho mejor y 2 mejor. Todos los enfermos pudieron volver a su trabajo habitual.

### Complicaciones

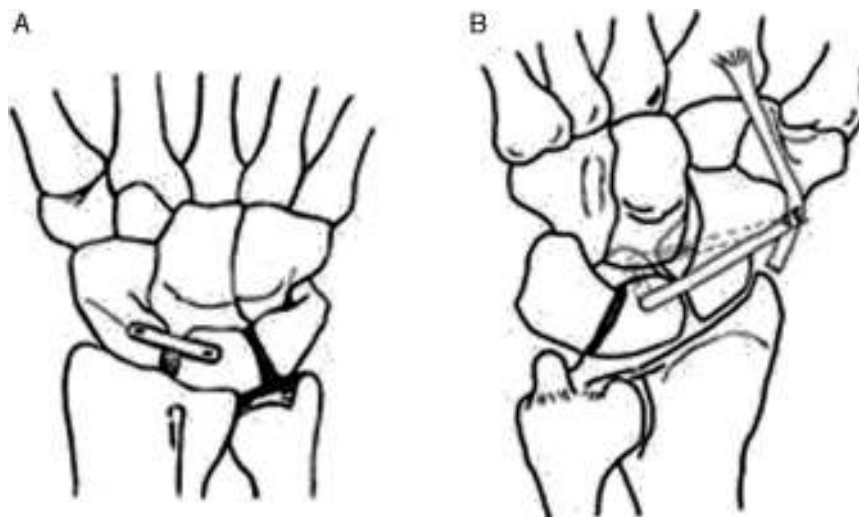
No hubo infección, necrosis avascular o fractura del escafoides o semilunar. Un paciente sufrió irritación de la aguja de Kirschner, pero no necesitó su retirada.

### Discusión

El tratamiento de la inestabilidad EL estática continúa siendo controvertido. Los objetivos son conseguir y mantener un alineamiento normal del carpo, mantener una muñeca sin dolor, preservar un rango de movimiento y fuerza, así como prevenir los cambios degenerativos a largo plazo<sup>13</sup>.



**Figura 2** Representación esquemática de la plastia desde una perspectiva de distal a proximal. A) Un injerto de palmar mayor de base distal es pasado a través del polo distal del escafoides de volar a dorsal. B) El injerto tendinoso es llevado en dirección cubital y anclado en el túnel óseo del escafoides de dorsal a palmar. Un canal es creado en la parte dorsal del escafoides y semilunar. C) El injerto tendinoso es pasado a través del túnel creado en semilunar. El espacio EL es reducido y un segundo tornillo interferencial es colocado en semilunar de dorsal a volar. La tensión en la plastia con este segundo tornillo reduce el intervalo EL y dará estabilidad primaria. D) Finalmente, el injerto tendinoso es pasado ventralmente de semilunar a escafoides y fijado sobre sí mismo en la entrada en escafoides.



**Figura 3** Vista de la posición final de la reconstrucción dorsal A) y ventral B) del ligamento EL.

La rotura del ligamento EL es el primer estadio en el desarrollo de la inestabilidad EL. Esta lesión puede ser seguida de la lesión de otros ligamentos estabilizadores secundarios, cuya importancia en mantener la estabilidad continúa siendo controvertida. Brunelli<sup>14</sup> refiere que el más importante es el ligamento STT, mientras que Elsaidi et al.<sup>5</sup> dan mucha más importancia al ligamento intercarpio

dorsal y al ligamento radiocarpiano dorsal. Por tanto, cualquier procedimiento reconstructivo encaminado al tratamiento de la lesión completa del ligamento EL debe tener en cuenta no solo este ligamento, sino también los estabilizadores secundarios del escafoides.

Se han propuesto varios procedimientos para restaurar el alineamiento del carpo y la insuficiencia ligamentosa

**Tabla 1** Datos de los pacientes, seguimiento clínico preoperatorio y postoperatorio

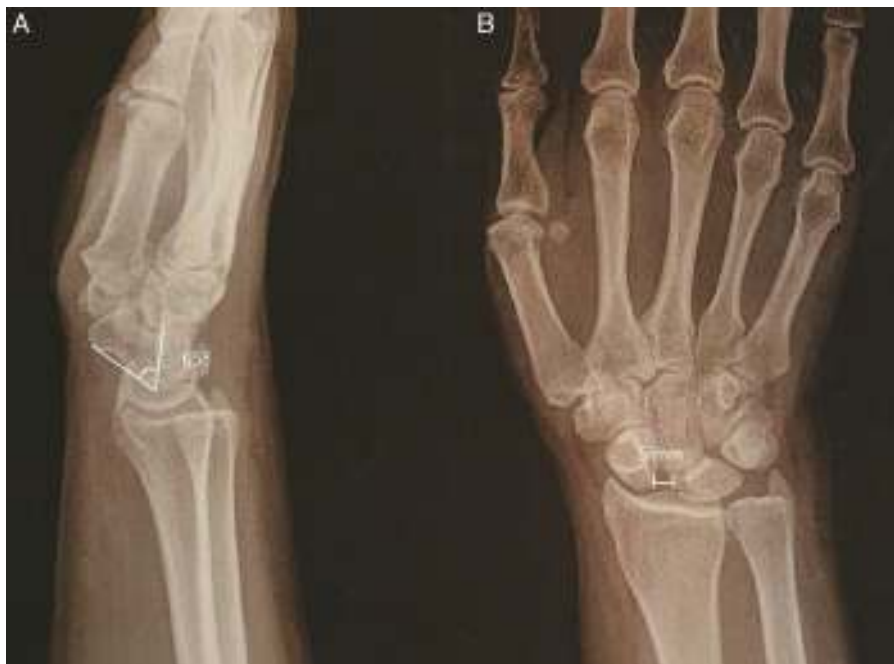Caso	Edad	Lado Lesionado	Tiempo Sgto. (m)	Tiempo Lesión (m)	Dolor (EVA)		Flex. dorsal-Flex. volar (°)		Desviación radiocubital (°)	
					(Preop.)	(Postop.)	Dcho.	Izqdo.	Dcho.	Izqdo.
1	48	Dcho.	35	4	7	1	50/40	75/60	10/30	25/40
2	55	Dcho.	20	6	5	1	50/50	65/60	40/45	50/45
3	39	Izqdo.	17	2	4	2	70/60	55/60	45/60	40/50
4	55	Dcho.	16	2	7	0	40/50	45/60	20/40	25/50
5	26	Izqdo.	15	30	6	1	75/70	70/50	50/50	50/30
6	34	Dcho.	14	12	6	0	75/50	80/60	25/50	35/50
7	51	Dcho.	12	36	6	0	60/40	70/60	35/45	40/55

(°): grados; Dcho.: derecho; EVA: escala visual analógica; Flex.: flexión; Izqdo.: izquierdo; m: meses; Postop.: postoperatorio; Preop.: preoperatorio; Sgto.: seguimiento;

**Tabla 2** Datos adicionales de los pacientes

Caso	Lado	Fuerza prensión (kg-F)		Fuerza prensión (%)	Puntuación Mayo modificada	Puntuación DASH	Puntuación Green y O'Brien
		Dcho.	Izqdo.				
1	Dcho.	40	58	70	75	3,25	Regular
2	Dcho.	42	52	80	80	1,66	Bueno
3	Izqdo.	60	35	60	80	20,0	Bueno
4	Dcho.	50	65	75	80	3,33	Bueno
5	Izqdo.	65	52	80	80	5,8	Bueno
6	Dcho.	40	50	80	85	6,66	Bueno
7	Dcho.	30	40	75	80	6,66	Bueno

DASH: *Disabilities of Arm Shoulder and Hand*; Dcho.: derecho; F: fuerza; Izqdo.: izquierdo; kg: kilogramos.

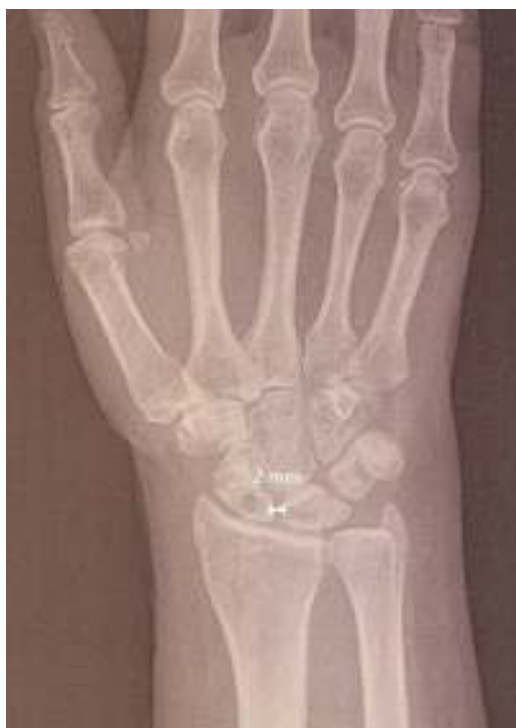

**Figura 4** Radiografía preoperatoria de la inestabilidad EL estática. A) La proyección lateral muestra un ángulo escafolunar de 65°. B) La proyección anteroposterior muestra una separación EL de 5 mm.

**Tabla 3** Seguimiento radiológico preoperatorio y postoperatorio

Caso	Lado	Diastasis escafolunar (mm)		Ángulo escafolunar (°)	
		Preop.	Postop.	Preop.	Postop.
1	Dcho.	3	1,5	55	45
2	Dcho.	4	2	50	40
3	Izqdo.	5	1,5	75	50
4	Dcho.	4	2,5	50	40
5	Izqdo.	8	5	70	50
6	Dcho.	3	2,5	50	45
7	Dcho.	5	2	65	55
Media		4,6	2,4	59,3	46,4

(°): grados; Dcho.: derecho; Izqdo.: izquierdo; mm: milímetros; Postop.: postoperatorio; Preop.: preoperatorio.

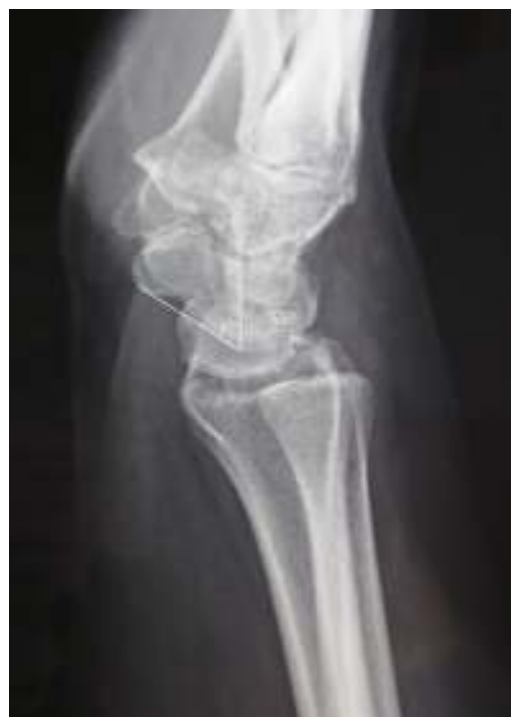

**Figura 5** Radiografía postoperatoria al final del seguimiento; en la radiografía anteroposterior se aprecia una separación EL de 2 mm.

asociada: reparación de partes blandas como la capsulodesis dorsal, injertos tendinosos, autoinjerto con hueso-tendón-hueso y artrodesis parciales<sup>8,15-18</sup>.

Blatt<sup>16</sup> publica buenos resultados con la capsulodesis dorsal, en particular en casos de inestabilidad EL dinámica; pero esta técnica da peores resultados para las inestabilidades estáticas según Wyrick et al.<sup>17</sup>, dado que no mejora la diastasis EL.

Los injertos hueso-tendón-hueso<sup>4</sup> son una alternativa a la capsulodesis cuando no hay mal alineamiento del escafoides, ya que la reconstrucción aislada de la porción dorsal del ligamento EL no soluciona el problema de la malrotación multiplanar del carpo<sup>3</sup>. Utilizando un autoinjerto hueso-tendón-hueso de la segunda articulación carpometacarpina —como describe Cuénod<sup>18</sup>— Kalb<sup>19</sup> interviene 16 pacientes de los cuales 12 tienen inestabilidad estática; después de



**Figura 6** Radiografía lateral al final del seguimiento que muestra un ángulo EL de 55°.

un seguimiento de más de 6 años, refiere una separación del espacio EL en 6 pacientes, concluyendo que esta técnica es solo aconsejable para las inestabilidades EL dinámicas.

Brunelli<sup>14</sup> utiliza un hemitendón del *flexor carpi radialis* (FCR) para pasarlo de volar a dorsal a través de un túnel en el escafoides y anclarlo a los restos del ligamento EL y posteriormente al radio. Basa su técnica en la reconstrucción del ligamento palmar STT y en reducir la inclinación del escafoides, sin ningún esfuerzo en reducir la diastasis EL. García-Elias et al.<sup>7</sup> proponen una reconstrucción tendinosa denominada tenodesis triligamentosa en la que el hemitendón del FCR pasa de volar a dorsal de forma similar a la técnica descrita por Brunelli, pero posteriormente se ancla al semilunar y pasa a través del ligamento radiopiramidal dorsal para suturarse sobre sí mismo. La tenodesis triligamentosa asocia aumento de la conexión del escafoides a la hilera distal del carpo mediante la reconstrucción

del ligamento STT, reconstruye la porción dorsal del ligamento EL y reduce la traslación cubital del semilunar y piramidal mediante la tensión del ligamento radiopiramidal dorsal. Todo ello permite corregir la deformidad en flexión del escafoides y cerrar el espacio EL.

Varios trabajos publican buenos resultados con la tenodesis triligamentosa; Talwalkar et al.<sup>20</sup>, por ejemplo, publican los resultados de 172 pacientes con inestabilidad EL, 72 con inestabilidad dinámica y 45 con estática, informando de buenos resultados clínicos y funcionales, con pérdida en flexión de un 31%, un 20% de extensión y un 20% en fuerza de prensión en comparación con la muñeca contralateral, tanto en inestabilidades estáticas como dinámicas. El 79% de los pacientes están satisfechos con los resultados de la cirugía. Este estudio se focaliza en los resultados funcionales, pero no presenta resultados radiográficos en pacientes con inestabilidad estática.

Esta técnica suscita 2 inquietudes; primera, ¿la fijación al semilunar y posteriormente al ligamento dorsal radiocarpiano es suficiente para mantener reducido el espacio EL?, y segunda, ¿por qué no reconstruir la zona palmar del ligamento EL?

Henry<sup>21</sup> recientemente ha publicado una técnica de reconstrucción de la parte dorsal y palmar del ligamento interóseo EL con parte del FCR con cirugía abierta, sin utilizar tornillos interferenciales y suturando al final la plastia volarmente al resto del tendón FCR no utilizado. Asimismo, Corella et al.<sup>22</sup> describen una técnica de reconstrucción de ambas partes del ligamento interóseo EL con FCR vía artroscópica, colocando un tornillo interferencial volar en escafoides y otro dorsal en semilunar, realizando a continuación una sutura capsuloligamentosa volar sobre la cual fijan la plastia. Recientemente han modificado esta técnica realizando el anclaje volar de la plastia directamente al escafoides mediante un arpón transóseo<sup>23</sup>.

La técnica publicada aquí fue aplicada solo para inestabilidad EL estática flexible, utilizando una cirugía abierta con reconstrucción de la parte dorsal y volar del ligamento, con utilización de un tornillo interferencial en zona dorsal del semilunar y escafoides y fijación volar de la plastia al hemitendón en el lugar que se introdujo previamente en el hueso escafoides. Nuestra técnica permite una fijación circunferencial de ambos huesos y una posible integración del injerto tendinoso en los túneles óseos. La utilización de tornillos interferenciales asegura una fijación primaria y una adecuada tensión dorsal del injerto. La fijación palmar del injerto sobre sí mismo, y no sobre el remanente del tendón no utilizado, asegura una mejor fijación.

Los resultados publicados hasta la fecha para la corrección de la diastasis EL y disminución del ángulo EL han sido menos prometedores que los obtenidos aquí. Chabas et al.<sup>13</sup> refieren que la media del ángulo EL no desciende (de 61° pasa a 62°), mientras que la diastasis EL decrece de 2,8 a 2,4 mm; Kalb et al.<sup>24</sup> no obtienen cambios en el ángulo EL, mientras que la diastasis se reduce de 3,6 a 3,3 mm; De Smet et al.<sup>25</sup> consiguen una reducción del ángulo EL de 77 a 68° y una reducción de la diastasis de 4,3 a 3,3 mm; finalmente, Bain et al.<sup>26</sup> refieren una media de 3 mm en la diastasis EL al final del seguimiento.

Los resultados obtenidos aquí son más favorables en términos de corrección de la arquitectura del carpo: el ángulo EL se redujo de 59,3 a 46,4° y la diastasis EL decreció de 4,6

a 2,4 mm; no obstante, nuestro trabajo tiene unas limitaciones muy importantes al tratarse de una serie pequeña de casos con un seguimiento corto, sin poder aplicar estudios estadísticos para poder extraer conclusiones más definitivas.

## Conclusiones

Esta plastia, utilizando palmar mayor, parece ser una alternativa viable para la reconstrucción de la parte dorsal y palmar del ligamento interóseo EL, una lesión que continúa siendo un desafío quirúrgico. Estos resultados necesitan todavía ser confirmados en una serie amplia de enfermos, con un seguimiento más largo y mediante estudios que clarifiquen la importancia biomecánica de la región palmar del ligamento interóseo EL.

## Conflicto de intereses

Los autores declaran no tener ningún conflicto de intereses.

## Agradecimientos

Los autores quieren expresar su agradecimiento a Francisco Muñoz Luna, por su contribución al desarrollo de este trabajo.

## Bibliografía

1. Gelberman RH, Cooney WP 3rd, Szabo RM. Carpal instability. *Instr Course Lect.* 2001;50:123-34.
2. Scott WW. Scapholunate instability. *J Am Soc Surg Hand.* 2001;1:45-60.
3. Berger RA. The anatomy of the ligaments of the wrist and distal radioulnar joint. *Clin Orthop Relat Res.* 2001;383:32-40.
4. Mayfield JK. Wrist ligamentous anatomy and pathogenesis of carpal instability. *Orthop Clin North Am.* 1984;15:209-16.
5. Elsaïdi GA, Ruch DS, Kuzma GR, Smith BP. Dorsal wrist ligament insertions stabilize the scapholunate interval: Cadaver study. *Clin Orthop Relat Res.* 2004;425:125-57.
6. Van Den Abbeele KL, Loh YC, Stanley JK, Trail IA. Early results of a modified Brunelli procedure for scapholunate instability. *J Hand Surg Br.* 1998;23:258-61.
7. García-Elias M, Lluch AL, Stanley JK. Three-ligament tenodesis for the treatment of scapholunate dissociation: Indications and surgical technique. *J Hand Surg Am.* 2006;31:125-34.
8. Zubairy AI, Jones WA. Scapholunate fusion in chronic symptomatic scapholunate instability. *J Hand Surg Br.* 2003;28:311-4.
9. Green DP, O'Brien ET. Classification and management of carpal dislocations. *Clin Orthop Relat Res.* 1980;149:55-72.
10. Amadio PC, Berquist TH, Smith DK, Ilstrup DM, Cooney WPF 3rd, Linscheid RL. Scaphoid malunion. *J Hand Surg Am.* 1989;14:679-87.
11. Krimmer H, Wiemer P, Kalb K. Comparative outcome assessment of the wrist joint — mediocarpal partial arthrodesis and total arthrodesis. *Handchir Mikrochir Plast Chir.* 2000;32:369-74.
12. Hudak PL, Amadio PC, Bombardier C, The Upper Extremity Collaborative Group. Development of an upper extremity outcome measure: The DASH: Disabilities of the arm, shoulder and hand. *Am J Ind Med.* 1996;29:602-8. Erratum in: *Am J Ind Med.* 1996;30(3):372.
13. Chabas JF, Gay A, Valenti D, Didier G, Régis L. Results of the modified Brunelli tenodesis for treatment of scapholunate instability: A retrospective study of 19 patients. *J Hand Surg Am.* 2008;33:1469-77.

14. Brunelli GA, Brunelli GR. A new technique to correct carpal instability with scaphoid rotary subluxation: A preliminary report. *J Hand Surg Am.* 1995;20:82–5.
15. Weiss AP. Scapholunate ligament reconstruction using a bone-retinaculum-bone autograft. *J Hand Surg Am.* 1998;23:205–15.
16. Blatt G. Capsulodesis in reconstructive hand surgery. Dorsal capsulodesis for the unstable scaphoid and volar capsulodesis following excision of the distal ulna. *Hand Clinic.* 1987;3:81–102.
17. Wyrick JD, Youse BD, Kiefhaber TR. Scapholunate ligament repair and capsulodesis for the treatment of static scapholunate dissociation. *J Hand Surg Br.* 1998;23:776–80.
18. Cuénod P. Osteoligamentoplasty and limited dorsal capsulodesis for chronic scapholunate dissociation. *Ann Chir Main Memb Super.* 1999;18:38–53.
19. Kalb K, Prommersberger KJ. Treatment of chronic scapholunate dissociation using Cuénod's bone-ligament-bone autograft. *Oper Orthop Traumatol.* 2009;21:417–28.
20. Talwalkar SC, Edwards AT, Hayton MJ, Stilwell JH, Trail IA, Stanley JK. Results of tri-ligament tenodesis: A modified Brunelli procedure in the management of scapholunate instability. *J Hand Surg Br.* 2006;31:110–7.
21. Henry M. Reconstruction of both volar and dorsal limbs of the scapholunate interosseous ligament. *J Hand Surg Am.* 2013;38:1625–34.
22. Corella F, del Cerro M, Ocampos M, Larrainzar-Garijo R. Arthroscopic ligamentoplasty of the dorsal and volar positions of the scapholunate ligament. *J Hand Surg Am.* 2013;38:2466–77.
23. Corella F, del Cerro M, Ocampos M, Larrainzar-Garijo R. Ligamentoplastia escafolunar asistida mediante artroscopia. *Acta Ortop Gall.* 2015:55–66.
24. Kalb K, Blank S, van Schoonhoven J, Prommersberger KJ. Stabilization of the scaphoid according to Brunelli as modified by Garcia-Elias, Lluch and Stanley for the treatment of chronic scapholunate dissociation. *Oper Orthop Traumatol.* 2009;21:429–41.
25. De Smet L, Goeminne S, Degreef I. Does the 'three-ligament tenodesis' procedure restore carpal architecture in static chronic scapholunate dissociation? *Acta Orthop Belg.* 2013;79:271–4.
26. Bain GI, Watts AC, McLean J, Lee YC, Eng K. Cable-augmented, quad ligament tenodesis scapholunate reconstruction: Rationale, surgical technique and preliminary results. *Tech Hand Up Extrem Surg.* 2013;17:13–9.