

DESCOMPRESIÓN ENDOSCÓPICA DEL ESPACIO INTERDIGITAL EN EL SÍNDROME DE MORTON

E. Rabat¹, P. Golanó²

¹ Unidad de Pie y Tobillo. Hospital Quirón. Barcelona

² Unidad de Anatomía y Embriología Humana. Universidad de Barcelona

Se estudia y expone la descompresión endoscópica del espacio intermetatarsiano (técnica de Barrett) como tratamiento del síndrome de Morton.

Se practica la sección del ligamento transversal intermetatarsiano profundo (descompresión) por vía endoscópica. Las ventajas de la técnica endoscópica, aparte de ser mínimamente invasiva, radican en el acceso directo al ligamento y la posibilidad de comprobar su sección completa.

En el texto se explican la fisiología y las bases científicas de la técnica, detallándose la técnica quirúrgica.

Al mismo tiempo, se insiste en diferenciar el auténtico síndrome de Morton del llamado *síndrome del 2.º espacio*, que en ocasiones se acompaña de un engrosamiento del nervio plantar y que es causa de fracasos en el tratamiento por descompresión y, también, de la neurectomía.

Se propone una clasificación de las presentaciones clínicas de los engrosamientos del nervio digital común (2.º y 3.º) con el fin de establecer las indicaciones quirúrgicas.

PALABRAS CLAVE: Síndrome de Morton. Endoscopia. Descompresión. Síndrome del segundo espacio.

ENDOSCOPIC DECOMPRESSION OF THE INTERDIGITAL SPACE IN MORTON'S SYNDROME

The endoscopic decompression of the intermetatarsal space (Barrett's technique) for the treatment of Morton's syndrome is here examined and discussed.

The deep transverse intermetatarsal ligament is first sectioned (decompression) using an endoscopic approach. The advantages of the endoscopic technique, besides being minimally invasive, are those of direct access to the ligament and the possibility to check that it has been completely transected.

The text explains the physiological and scientific bases of the technique and describes the surgical procedure in detail.

Also, emphasis is made on differentiating the "true" Morton's syndrome from the so-called "2nd space syndrome", occasionally associated to a thickening of the plantar nerve, and representing a common cause of decompression and also of neurectomy therapies.

A classification is proposed for the clinical presentations of common digital nerve (2nd and 3rd) thickening, so as to establish the surgical indications.

KEY WORDS: Morton's syndrome. Endoscopy. Decompression. Second space syndrome.

INTRODUCCIÓN

La cirugía endoscópica del antepié se limita, por el momento, al tratamiento del síndrome de Morton.

La técnica quirúrgica que vamos a describir consiste en la descompresión, neurectomía o liberación del nervio plantar por sección del ligamento transversal intermetatarsiano profundo.

Esta técnica quirúrgica fue descrita por S. Barrett en 1994⁽¹⁾, y cuenta con una amplia bibliografía que la avala como método fiable y reproducible^(2,3).

Correspondencia:

Dr. Eduard Rabat

Unidad de Pie y Tobillo. Hospital Quirón.

Plaza Alfons Comín, 5-7. 08023 Barcelona

Correo electrónico: erabat@doctor-rabat.net

Fecha de recepción: 01/11/2010

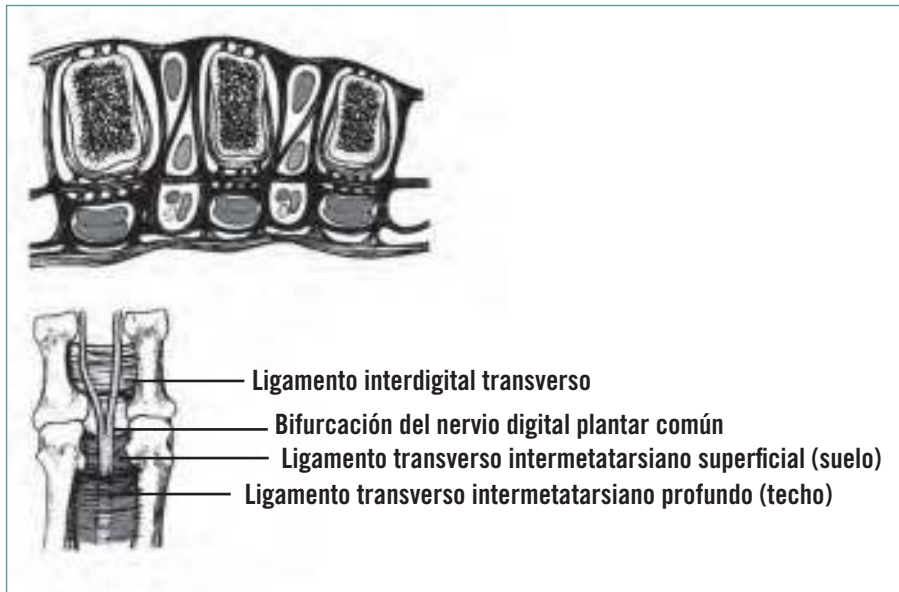
FISIOPATOLOGÍA Y BASES CIENTÍFICAS DE LA TÉCNICA QUIRÚRGICA

Qué es el neuroma de Morton

La anatomía patológica del neuroma de Morton nos muestra una lesión degenerativa, con pérdida de células de Schwann, mielina y axones. El paciente sufre modificaciones a nivel del epi, endo y perineuro pero sin pérdida de la arquitectura. Asimismo, existe una fibrosis perineural e intraneural.

Todo ello corresponde a una "inflamación o irritación del tejido nervioso provocado por una compresión crónica"⁽⁴⁻⁷⁾, diferenciándose de este modo del neuroma traumático con su típica desorganización axonal.

Según el nivel actual de nuestros conocimientos, esta compresión puede ser atribuida al conflicto entre el ligamento transversal intermetatarsiano, las cabezas de 2.º-3.º, o 3.º y 4.º, metatarsianos y el paquete vasculonervioso ínti-



**Figura 1. El túnel intercápito-metatarsiano. Fuente: D. Chauveaux^(8,9).
Figure 1. The intercuneiform-metatarsal tunnel. Font: D. Chauveaux^(8,9).**

mamente adherido a la piel. Este espacio ha sido descrito por D. Chauveaux como “túnel intercápito metatarsiano”^(8,9) (Figura 1).

Esta constatación de que el “neuroma” de Morton no es un verdadero neuroma constituye la base científica de la técnica quirúrgica, endoscópica o de otro tipo, que pretende conservar el nervio digital plantar común^(10,11).

Desde la primera descripción de la entidad que conocemos con el nombre de *Morton* por Civinnini (1835)⁽¹²⁾, Durlacher (1845)⁽¹³⁾ y T. G. Morton (1876)⁽¹⁴⁾ hasta 1979, el único tratamiento quirúrgico conocido era la extirpación del nervio engrosado.

La pequeña historia de la no resección del nervio se inicia en 1979. En ese año publicó Gauthier⁽¹⁵⁾ el artículo “Une nouvelle orientation du traitement chirurgical du névrome de Morton”, en el que describía su técnica de sección del ligamento intermetatarsiano transverso sin resecar el neuroma y con un porcentaje de éxito del 83%.

INDICACIONES

Por más obvio que parezca, el principal requisito para esta cirugía es la existencia de un auténtico neuroma de Morton, confirmado a ser posible por una prueba de imagen, RNM o ecografía.

El signo de Mulder⁽¹⁶⁾, tanto clínico como provocado en la ecografía, constituye un excelente test para el diagnóstico, y su existencia no contraindica la descompresión, a tenor de nuestra experiencia.

A nivel del 2.º espacio intermetatarsiano –más raramente, en el 3.º– la asociación de una bursitis y de una mala alineación de las cabezas metatarsianas –en particular, un segundo metatarsiano muy largo, acompañado de un engrosamiento del nervio– víctima en este caso del conflicto de espacio causado por el trastorno estático, constituye una mala indicación para practicar una descompresión aislada.

Estos casos constituyen un auténtico “síndrome de 2.º espacio” y requieren un tratamiento más amplio de armonización de la paleta metatarsiana, normalmente con osteotomías asociadas a la sección del ligamento y a la corrección de cuantas deformidades digitales existan^(17-19,31).

En nuestra experiencia, el neuroma de Morton del 2.º espacio es muy raro como entidad aislada.

Nosotros, para facilitarnos la indicación quirúrgica, hemos diseñado una clasificación atendiendo a la presentación clínica relacionada con los hallazgos radiológicos (Tabla 1).

Los tipos 1, 2 y 3 corresponden a la presentación clásica de este neuroma, ya que constituyen las presentaciones más “neuropáticas”: el tipo 5 es el doble espacio neuropático, tan poco frecuente como el tipo 3.

En el tipo 4.º y 6.º no podemos hablar propiamente de neuroma de Morton; se trata de una metatarsalgia mecánica con un componente de irritación del nervio plantar, que se encuentra a menudo engrosado en el contexto de un síndrome del 2.º espacio o en un trastorno aún más extenso.

Las indicaciones principales de la descompresión, endoscópica o no, son el tipo 1 y 2, así como en los raros casos de los tipos 3 y 5.

La presencia de una bursitis acompañante constituye un signo de mal pronóstico a la hora de indicar la técnica quirúrgica que nos ocupa.

En neuromas de Morton de gran tamaño hay que esperar una desaparición mucho más lenta de la sintomatología y una persistencia más larga del signo de Mulder que, al provocar un clic o resalte al paciente, en ocasiones puede resultar molesto hasta su resolución. En estos casos consideramos la neurectomía como tratamiento.

BASES ANATÓMICAS DE LA TÉCNICA QUIRÚRGICA

Éstos son los puntos más importantes referentes a la anatomía:

Tabla 1. Clasificación de los engrosamientos de 2.º y 3.º nervios plantares

Tipo	Espacio	Presentación	Bursitis	Alteración RX	Indicación
1	3.º	Dolor en la punta del 3.º o 4.º dedos	No	No	Descompresión aislada
2	3.º	Dolor en el 3.º interespacio	No	No	Descompresión aislada
3	2.º	Dolor en el interespacio o en 2.º-3.º dedos	No	No	Descompresión aislada
4	2.º	Dolor metatarsal en el 2.º espacio y M-F	Sí	Sí	Descompresión + osteotomías distales
5	2.º y 3.º	3.º espacio tipo 1 o 2 / 2.º espacio tipo 3	No	No	Doble descompresión
6	2.º y 3.º	3.º espacio tipo 1 o 2 / 2.º espacio tipo 4	Sí	Sí	Descompresión más osteotomías distales

- El ligamento transversal intermetatarsiano profundo se prolonga transversalmente reforzando y uniendo las placas plantares.

- Cada ligamento recibe una de las prolongaciones distales de la fascia plantar, siendo las otras a la vaina del flexor, al tejido celular subcutáneo, a la placa plantar. A través de este complejo el antepié, se conecta con el sistema aquileo-calcáneo-plantar descrito en 1953 por Arandes y Viladot⁽²⁰⁾.

- El ligamento se encuentra en una situación muy plantar en relación con las cabezas metatarsianas.

- Encima del ligamento se encuentran los músculos interóseos cerrando el espacio intermetatarsiano.

- Debajo del ligamento y adherido a éste se encuentra el tendón del lumbrical.

- El paquete vasculonervioso, con el nervio comprimido, se encuentra justo debajo del ligamento y reposa sobre el paquete adiposo.

TÉCNICA QUIRÚRGICA DE BARRETT

Esta técnica que describimos a continuación⁽²¹⁾ se practica con la ayuda de un instrumental específico desarrollado por Stephen Barrett⁽²²⁾ (sistema Endotrack-Instratek® Inc., Spring, Texas).

El paciente se instala en decúbito supino, con el torniquete normalmente colocado en el tobillo.

En cuanto a la anestesia, cualquier técnica es válida, adecuada a un procedimiento que va a durar como máximo 15 minutos. La única contraindicación es la anestesia local en el propio espacio intermetatarsiano, pues la presencia de éste nos va a dificultar la visión endoscópica.

1. Marcado con el lápiz quirúrgico de las referencias anatómicas (Figura 2):

- Las dos cabezas metatarsianas (2-3,3-4, o todas si el neuroma es doble).
- Una línea vertical para situarnos en el centro del espacio que deseamos descomprimir.

2. A 2,5 cm proximalmente a las cabezas metatarsianas, practicamos una pequeña incisión de 0,5 cm. Por disección

roma accedemos al espacio intermetatarsiano donde colocaremos un distractor específico para poner en tensión el espacio.

3. En el espacio interdigital afectado practicaremos otra incisión del mismo tamaño que la anterior. Por disección roma nos situaremos justo debajo de ligamento intermetatarsiano, del cual podremos palpar su extremo distal.

4. Introducción del disector específico de partes blandas que deslizamos debajo del ligamento.

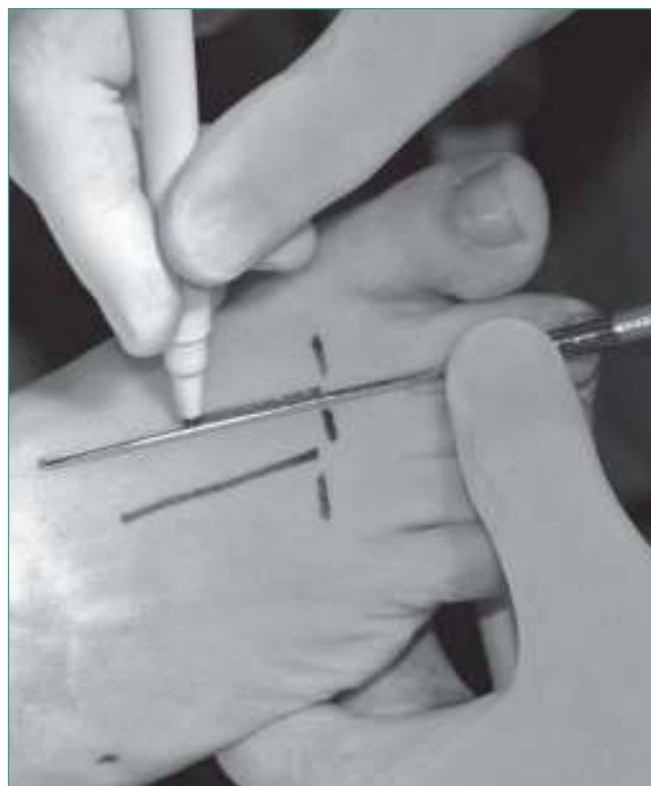

Figura 2. Identificación con el lápiz quirúrgico de las referencias anatómicas.

Figure 2. Identification, with the surgical marker pencil, of the anatomic references.

5. Introducción, con la ayuda de un obturador, de una cánula ranurada y de corte oval, por la parte superior a través del camino que ha abierto el disector. Es esencial que el emplazamiento de la cánula sea por debajo del ligamento, con la ranura en la parte superior.

6. La retirada del obturador nos va a permitir introducir en el interior de la cánula una óptica de 120 × 2,7. En este momento podemos observar en el monitor las siguientes estructuras:

- En la parte superior, una estructura blanca: el ligamento transverso.
- Cuando se termina éste, aparece una estructura muscular: el músculo interóseo.
- A menudo aparece también el tendón del lumbrical adherido al ligamento.
- En el fondo de la cánula, una estructura muscular más oscura, que se corresponde con el músculo abductor del dedo gordo.

7. La superficie de corte ovalada de la cánula nos permite introducir, al mismo tiempo que la óptica, un bisturí específico, de corte retrógrado, con el cual seccionaremos el ligamento transverso. En este punto es útil abrir más el separador con el fin de poner más en evidencia las fibras no seccionadas.

8. Una vez efectuada la sección, retiramos la cánula, con el obturador introducido y, mediante el disector, podremos comprobar que hemos seccionado el ligamento en su totalidad; en caso contrario, repetiremos el procedimiento tantas veces como sea necesario. Ésta es una de las principales ventajas de este método⁽²³⁾ de visión directa.

9. Después de cerrar la piel se aplica un sencillo vendaje de antepié. Éste y los puntos se retiran a la semana. Si la hinchazón lo permite, se autoriza al paciente a calzar un zapato cómodo.

En general, el paciente puede presentar pequeñas molestias en la zona del espacio intervenido durante 15 días a 1 mes. Algunos pacientes refieren una desaparición más lenta de la sintomatología, de hasta 3 meses.

Esta técnica puede utilizarse como gesto asociado a otros procedimientos quirúrgicos en el antepié, ya sean o no mínimamente invasivos, tales como *hallux valgus*, dedos en martillo, etc.

CONTRAINDICACIONES

Los problemas vasculares que afectan a la microcirculación arterial pueden constituir una contraindicación formal en función de su gravedad.

Debemos también ser prudentes en caso de discordancia entre la clínica y la imagen radiológica. No todo lo que se informa como neuroma de Morton existe o es la causa de la molestias del paciente.

COMPLICACIONES Y PELIGROS

La descompresión endoscópica es eficaz en aproximadamente un 85% de los casos cuando la indicación es correcta⁽²⁴⁻³⁰⁾. La eficacia de esta técnica mejora cuando se afina el diagnóstico.

Entre este 15% de resultados malos y mediocres, hay que distinguir un 10% de malas indicaciones, todas ellas en el 2.º espacio, con dolores que se corresponden a metatarsalgias mecánicas⁽³¹⁾. Estos casos son evitables efectuando un correcto diagnóstico y tratamiento del síndrome del 2.º espacio, normalmente con osteotomías, que en nuestro caso practicamos de forma percutánea (DMMO).

Se registra un 5% de recidivas del dolor neuropático que requieren, en general, la extirpación del nervio. En estos casos, escogemos una vía de abordaje plantar.

Hay en la literatura un caso, descrito por Brodsky *et al.*, de sección de la placa plantar con desviación lateral del dedo⁽¹⁹⁾.

BIBLIOGRAFÍA

1. Barrett S, Pignetti T. Endoscopic decompression for intermetatarsal nerve entrapment: the EDIN technique: preliminary study with cadaveric specimens; early clinical results. *J Foot Ankle Surg* 1994; 33: 503.
2. Dellon AL. Treatment of recurrent metatarsalgia by neuroma resection and muscle implantation: case report and proposed algorithm of management for Morton's "neuroma". *Microsurgery* 1989; 10: 256.
3. Shapiro SL. Endoscopic decompression of the intermetatarsal nerve for Morton's neuroma. *Foot Ankle Clin* 2004; 9: 297.
4. Goldman F. Intermetatarsal neuroma: light microscopic observations. *JAPA* 1979; 69: 317.
5. Goldman F. Intermetatarsal neuromas: light and electron microscopic observations. *JAPA* 1980; 70: 265.
6. Graham CE, Graham DM. Morton's neuroma: a microscopic analysis of the interdigital neuroma. *Foot Ankle* 1984; 5: 150.
7. Shereff MJ, Grande DA. Electron microscopic analysis of the interdigital neuroma. *Clin Orthop* 1991; 271: 296.
8. Chauveaux D, Husson JL, Le Rebeller A. Syndromes douloureux de l'avant-pied chez le sportif et bursites intercapitometatarsiennes. *J Traumatol Sport* 1990; 7: 12-7.
9. Chauveaux D, Le Huec JC, Midy D. The supra transverse intermetatarsocapital bursa: a description and its relation to painful syndrome of the forefoot. *Surg Radiol Anat* 1987; 9 (1): 13-8.
10. Dellon AL. Treatment of Morton's neuroma as a nerve compression. *J Am Podiatr Med Assoc* 1992; 82: 399-402.
11. Dellon AL, Mackinnon SE. Basic scientific and clinical applications of peripheral nerve regeneration. *Surg Ann* 1988; 20: 59-100.

12. Civinini F. Su d'un nervoso gangliare rigonfiamento alla pianta del piede. Lettera anatomica al Dr. Salomone Lampronti. Pistoia: Tip. Bracali; 1835.
13. Durlacher L. A Treatise on corns, bunions, the disease of nail and the general management of the feet. Londres: Simkin; 1845. p. 52.
14. Morton TG. A peculiar and painful affection of the fourth metatarso-phalangeal articulation. *J Am Med Sci* 1876; 71: 35.
15. Gauthier G. Thomas Morton's disease: a nerve entrapment syndrome: a new surgical technique. *Clin Orthop* 1979; 142: 90.
16. Mulder JD. The causative mechanism in Morton's metatarsalgia. *J Bone Joint Surg Br* 1951; 33: 94-5.
17. Lafenêtre O, Chauveaux D. L'insuffisance du premier rayon. *Encycl Med Chir* 2005; 21, 27060 A40: 9p.
18. Mann RA, Mizel MS. Monoarticular non traumatic synovitis of the metatarsophalangeal joint: a new diagnosis? *Foot Ankle* 1985; 6: 18-21.
19. Brodsky JW, Passmore RN, Shabat S. Transection of the plantar plate and the flexor digitorum longus tendon of the fourth toe as a complication of endoscopic treatment of interdigital neuroma. A case report. *J Bone Joint Surg Am* 2004; 86A: 2299-301.
20. Arandes R, Viladot A. Biomecánica del calcáneo. *Medicina Clínica* 1953; año XI; tomo XXI (núm 1): 25.
21. Rabat E. Cirugía mínimamente invasiva del pie y el tobillo. Lección 16. En: Viladot A, Viladot R. Veinte lecciones sobre patología del pie. Barcelona: Mayo; 2009.
22. Barrett SL, Walsh AS. Endoscopic decompression of intermetatarsal nerve entrapment. A retrospective study. *J Am Podiatr Med Assoc* 2006; 96: 19-23.
23. De Prado M, Ripoll P, Golanó P. Cirugía percutánea del pie. Barcelona: Masson; 2003.
24. Johnson JE, Johnson KA, Unni KK. Persistent pain after excision of an interdigital neuroma. Results of reoperation. *J Bone Joint Surg Am* 1988; 70A: 651-7.
25. Milgram JE. Morton's neuritis and management of post neurectomy pain. En: Omer GE, Spinner M. Management of peripheral nerve problems. Filadelfia: WB Saunders; 1980.
26. Mann RA, Reynolds JC. Interdigital neuroma: a critical clinical analysis. *Foot Ankle* 1983; 3: 238-43.
27. Coughlin MJ, Pinsonneault T. Operative treatment of interdigital neuroma. A long-term follow-up study. *J Bone Joint Surg Am* 2001; 83A: 1321-8.
28. Stamatis ED, Myerson MS. Treatment of recurrence of symptoms after excision of an interdigital neuroma. A retrospective review. *J Bone Joint Surg Br* 2004; 86B: 48-53.
29. Villas C, Flórez B, Alfonso M. Neurectomy versus neurectomy versus neurectomy for Morton's neuroma. *Foot Ankle Int* 2008; 29: 578-80.
30. Giannini S, Bacchini P, Ceccarelli F, Vannini F. Interdigital neuroma: clinical examination and histopathologic results in 63 cases treated with excision. *Foot Ankle Int* 2004; 25: 79-84.
31. Maceira E. Aproximación al estudio del paciente con metatarsalgia. *Rev del Pie y Tobillo* 2003; XVII: 14-29.