

LUXACIÓN EXCEPCIONAL DEL MEDIOPIÉ: LUXACIÓN AISLADA DE LA ARTICULACIÓN CALCÁNEO-CUBOIDEA

R. Lax Pérez¹, A. Lax Pérez², F. Lajara Marco¹, J.E. Salinas Gilabert¹

¹ Servicio de Traumatología y Ortopedia. Hospital Vega Baja Orihuela. Orihuela (Alicante)

² Hospital Santa María del Rosell. Cartagena (Murcia)

Las luxaciones de las articulaciones mediotarsianas son lesiones poco frecuentes que por lo general se producen como consecuencia de un traumatismo de alta energía. Presentamos el diagnóstico y manejo de un patrón inusual de luxación que ocurre a través de la articulación calcáneo-cuboidea. Se logró la reducción cerrada bajo anestesia y control fluoroscópico. El pie se inmovilizó mediante un yeso cruropédico y se pautó descarga durante 6 semanas; después se retiró el yeso y se autorizó la carga. Tras doce meses de seguimiento, el paciente presenta movilidad libre e indolora con resultado satisfactorio y vuelta a su actividad previa.

PALABRAS CLAVE: Luxaciones mediotarsianas. Luxación calcáneo-cuboidea.

EXCEPTIONAL MIDFOOT DISLOCATION: ISOLATED DISLOCATION OF CALCANEOCUBOID JOINT

Midfoot dislocations are uncommon injuries, usually occurring as a result of high-energy trauma. We present the diagnosis and management of an unusual pattern of dislocation occurring through the calcaneocuboid joint. Closed reduction under anaesthesia and direct fluoroscopy was achieved. The foot was immobilised in a below knee cast and he was to remain non-weight bearing for 6 weeks, when the cast was removed. At twelve months follow-up the patient was independently mobile, pain free and pleased with the outcome.

KEY WORDS: Midfoot dislocations. Calcaneocuboid dislocation.

INTRODUCCIÓN

Las luxaciones mediotarsianas se definen como los desplazamientos articulares que tienen lugar exclusivamente en la interlínea de Chopart. Son relativamente infrecuente, pero sin embargo pueden asociarse con una morbilidad a largo plazo significativa, ya que cualquier alteración de la posición del cuboides puede producir efectos graves en la estabilidad de todo el pie. Rara vez se producen de forma aislada y, por lo general, se asocian lesiones en retropié o antepié, siendo el arrancamiento óseo en el escafoides y/o cuboides, o bien las fracturas del calcáneo, las más frecuentes⁽¹⁻³⁾.

La articulación de Chopart tiene forma de "S" tumbada, convexa hacia atrás en la articulación calcáneo-cuboidea y cóncava en la parte interna o articulación astrágalo-escafoidea⁽¹⁻³⁾. La articulación calcáneo-cuboidea tiene forma de silla de montar y actúa de válvula de escape para los movimientos de

ajuste imperfecto entre las articulaciones astrágalo-navicular y subastragalina. La refuerzan, además del ligamento en "Y", los ligamentos calcáneo-cuboides, los ligamentos plantares (corto y largo) y el tendón del músculo peroneo lateral largo⁽¹⁻⁴⁾.

El mecanismo de producción de estas lesiones puede desencadenarse a raíz de un traumatismo directo, aunque lo habitual es un traumatismo indirecto por caída desde altura sobre la punta del pie "pillada hacia abajo" con el antepié inmóvil, produciéndose una hiperextensión del pie que permite al astrágalo enuclearse hacia delante⁽⁴⁾. El propósito del presente trabajo es la presentación de un caso de luxación calcáneo-cuboidea y el resultado tras la reducción cerrada.

CASO CLÍNICO

Varón de 15 años de edad que es trasladado a urgencias, tras sufrir accidente de coche. A la exploración presenta dolor, tumefacción e impotencia funcional, con pequeñas erosiones y deformidad en la parte externa del mediopié. La situación vasculo-nerviosa distal fue normal.

Se realizaron radiografías del pie afectado y del contralateral, para su comparación, apreciándose luxación cerrada de la articulación calcáneo-cuboidea y escafo-cuneana (**Figura 1**). En el quirófano de urgencias, bajo anestesia raquídea (debido

Correspondencia:

Dra. Raquel Lax Pérez
c/ Camilo José Cela, 11
30160 Monteagudo (Murcia)
Correo electrónico: laxpe@yahoo.es

Fecha de recepción: 16/03/2010

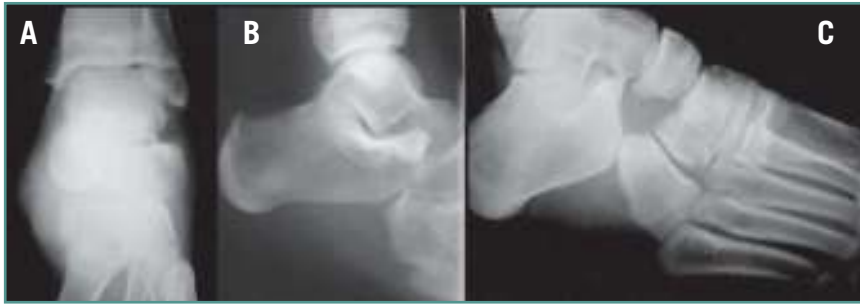

Figura 1. A: Proyección anteroposterior de tobillo. **B:** Proyección lateral de tobillo, donde se aprecia la incongruencia articular entre el calcáneo y el cuboides. **C:** Proyección oblicua del pie. Luxación calcáneo-cuboidea y escafocuneana.

Figure 1. (A) Antero-posterior X-ray of the ankle. **(B)** Lateral X-ray of the ankle illustrating the articular incongruence between *Os calcaneus* and *Os cuboideus*. **(C)** Oblique X-ray of the midfoot: calcaneo-cuboidal and scapho-cuneate luxations.

a que el paciente no cumplía las ayunas para realizar una sedación) y tras un primer intento de reducción cerrada mediante tracción manual, se consiguió la reducción de forma cerrada, mediante la colocación de un clavo transfixiante en calcáneo, que permitía realizar maniobras de tracción y contra-tracción. Tras comprobar la reducción y estabilidad articular mediante escopia, se colocó botín de yeso (**Figura 2**); el botín se mantuvo durante 6 semanas (**Figura 3**), aunque se permitió el apoyo parcial a partir de la 4.^a. Tras la retirada del yeso, se inició tratamiento fisioterapéutico con ejercicios activos del tobillo y de la articulación subastragalina.

A los 3 meses de la luxación, el paciente inicia vida normal. Tras doce meses de seguimiento, juega al fútbol de forma habitual, sin presentar complicaciones a dicho nivel (**Figura 4**).

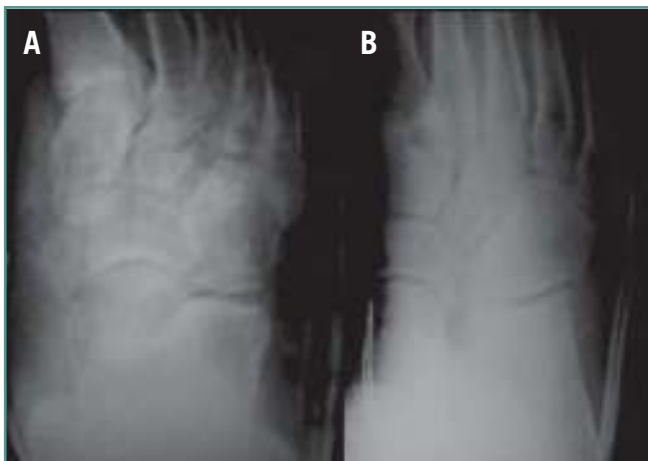


Figura 2. Proyección anteroposterior (A) y oblicua (B) de pie, tras la reducción cerrada y la inmovilización con botín de yeso.
Figure 2. (A) Antero-posterior and **(B)** oblique X-rays of the foot after closed reduction and immobilization with plaster cast boot.

DISCUSIÓN Y CONCLUSIONES

Se trata de una luxación excepcional, por la congruencia articular y los robustos ligamentos de la zona⁽⁵⁻⁸⁾. Cuando ocurre, afecta a varias estructuras óseas (articulación de Chopart, articulación cuneiforme y de Lisfranc⁽²⁾), por lo que generalmente, cuando encontramos luxaciones aisladas calcáneo-cuboideas, se debe a que las luxaciones o subluxaciones asociadas han sufrido una reducción antes de poder ser observadas radiológicamente.

En traumatismos de alta energía con alteración en la geometría del arco plantar debemos esperar incongruencias articulares o inestabilidades ligamentosas que ocasionalmente pueden producir discapacidad a largo plazo, secundaria a la subluxación

articular y a la artritis postraumática^(2,9-11). Además, a corto plazo, pueden complicarse con un síndrome compartimental secundario al daño severo de las partes blandas.

El diagnóstico de certeza se obtiene con el estudio radiológico antero-posterior, lateral y oblicuo del pie afecto. En caso de duda, se deben realizar radiografías comparativas del pie contralateral⁽¹²⁾. A veces es necesario realizar la TAC con cortes longitudinales y coronales para valorar la extensión y la inestabilidad de la lesión, pudiéndonos dar el diagnóstico al pasar inadvertida la fractura en el estudio radiográfico⁽¹⁾.

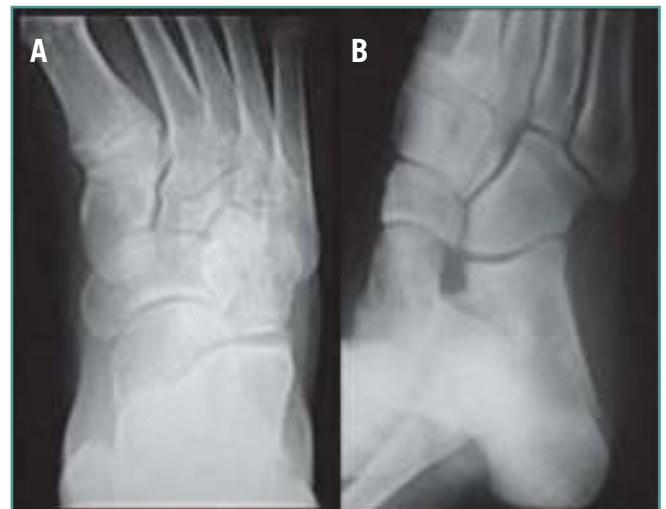

Figura 3. Radiografía anteroposterior (A) y oblicua (B) de pie tras la retirada de yeso a las 6 semanas. Se observa la congruencia articular entre calcáneo y cuboides.

Figure 3. (A) Antero-posterior and **(B)** oblique X-rays of the foot after removal of the plaster cast (after 6 weeks). Articular congruence between *Os calcaneus* and *Os cuboideus*.

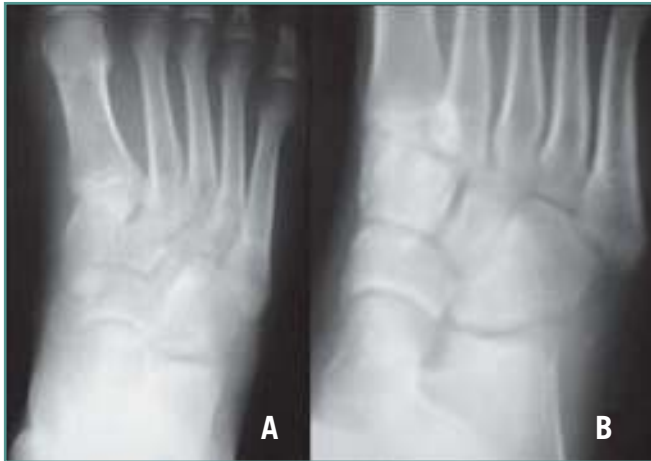

Figura 4. Proyección anteroposterior (A) y oblicua (B) de pie al final del seguimiento. Se mantiene la congruencia articular entre calcáneo y cuboides.

Figure 4. (A) Antero-posterior and (B) oblique X-rays of the foot at the end of the follow-up. The calcaneo-cuboid articular congruence persists.

El objetivo del tratamiento es: a) la realineación de las columnas medial y lateral del pie; b) la restauración de la congruencia articular; y c) la fijación temporal de la articulación para garantizar la cicatrización ligamentosa en casos de inestabilidad^(9,13). Se debe intentar la reducción cerrada de las luxaciones calcáneo-cuboideas, obteniendo buenos resultados solamente en los casos de luxación pura, donde la restauración anatómica es posible⁽¹⁴⁾. Posteriormente se mantiene inmovilización con botín de yeso y en descarga durante 4-6 semanas^(2,3).

Si se observan signos de inestabilidad (clínica o radiológica), tras realizar la reducción, se debe fijar temporalmente con agujas de Kirschner^(2,3).

En el caso que presentamos, se consiguió la restauración anatómica de forma cerrada, utilizando como ayuda en la manipulación un clavo de Steinmann transfixiante en calcáneo. Posteriormente se comprobó la estabilidad articular mediante control de escopia y se procedió a la inmovilización con botina de yeso.

Drummond y Hastings⁽⁵⁾ precisaron la reducción abierta y fijación con agujas de Kirschner para conseguir la congruencia y estabilidad articular en la luxación calcáneo-cuboidea aislada.

La demora hasta la reducción y la correcta reducción de la luxación son los factores condicionantes más importantes a la hora de determinar el pronóstico funcional⁽¹⁵⁾. Las lesiones de la columna lateral han demostrado ser potencialmente más graves que sus homólogos mediales⁽¹²⁾. El mal pronóstico de las fracturas-luxaciones laterales se debe probablemente, a

la interrupción de la estabilidad del arco lateral⁽¹⁾, causando inestabilidad de la bóveda plantar que con la carga provoca dolor y alteración significativa de la marcha.

Es fundamental sospechar esta lesión en traumatismos de alta energía, especialmente en pacientes inconscientes. Un diagnóstico precoz propiciará un tratamiento adecuado, que nos ayudará a restaurar la función del mediopié y disminuir la incidencia de dolor crónico.

BIBLIOGRAFÍA

1. Viegas GV, Lake C. Midtarsal joint dislocations: acute and chronic management with review of the literature and case presentation. *The Foot* 2000; 10: 198-206.
2. Grivas TB, Vasiliadis ED, Koufopoulos G; Palyzois DG. Mid-foot fracture. *Clin Podiatr Med Sur* 2006; 23: 323-41.
3. Swords MP, Schramski M, Switzer K, Nemeš S. Chopart fractures and dislocations. *Foot Ankle Clin* 2008; 13: 679-93.
4. Kollmannsberger A, De Boer P. Isolated calcaneo-cuboid dislocation: brief report. *J Bone Joint Surg Br* 1989; 71: 323.
5. Drummond DS, Hastings DE. Total dislocation of the cuboid bone. Report of a case. *J Bone Joint Surg Br* 1969; 51: 716-8.
6. Main BJ, Jowett RL. Injuries of themidtarsal joint. *J Bone Joint Surg Br* 1975; 57: 89-97.
7. Kang GC, Rikhranj IS. Salvage arthrodesis for fracture-dislocation of the cuneonavicular and calcaneocuboid joints: a case report. *J Orthop Surg (Hong Kong)*. 2008; 16: 396-9.
8. Milgram JW. Chronic subluxation of themidtarsal joint of the foot: a case report. *Foot Ankle Int* 2002; 23: 255-9.
9. Mittlmeier T, Krowiorsch R, Brosinger S, Hudde M. Gait function after fracture-dislocation of themidtarsal and/or tarsometatarsal joints. *Clin Biomech (Bristol, Avon)* 1997; 12: S16-7.
10. Howie CR, Hooper G, Hughes SP. Occultmidtarsal subluxation. *Clin Orthop Relat Res* 1986; 209: 206-9.
11. Zwipp H, Dahlen C, Randt T, Gavlik JM. Complex trauma of the foot [in German]. *Orthopade* 1997; 26: 1046-56.
12. Dewar FP, Evans DC. Occult fracture-subluxation of themidtarsal joint. *J Bone Joint Surg* 1968; 50-B: 386-8.
13. Amon K. Dislocation-fracture of the cunei-navicular joint line. Clinical aspects, pathomechanism and therapeutic concept in a very rare foot injury. *Unfallchirurg* 1990; 93: 431-4.
14. Quintart C, Burton P. An unusual intratarsal dislocation: cuneonavicular and calcaneocuboid dislocation. *Rev Chir Orthop Reparatrice Appar Mot* 2001; 87: 826-9.
15. Punwar S, Madhav R. Dislocation of the calcaneocuboid joint presenting as lateral instability of the ankle. *J Bone Joint Surg Br* 2007; 89: 1247-8.