




REVISTA DEL PIE Y TOBILLO

www.elsevier.es/rptob



ORIGINAL

Fracturas de extremo distal de tibia tratadas con placas de estabilidad angular. Estudio retrospectivo observacional entre técnica abierta y mínimamente invasiva[☆]

C.E. Villamil Gallego*, J.A. González Vargas, A. Velasco Barrera, M. Martínez A. y R. Fuentes

Servicio de Cirugía Ortopédica y Traumatología, Hospital de Sabadell, Institut Universitari Parc Taulí-Universitat Autònoma de Barcelona, Sabadell, Barcelona, España

Recibido el 15 de junio de 2013; aceptado el 16 de noviembre de 2014

PALABRAS CLAVE

Fracturas de tibia distal;
Placas de estabilidad angular;
Técnica mínimamente invasiva

Resumen Las fracturas de extremo distal de tibia, son lesiones poco habituales y complejas que requieren un diagnóstico y una planificación operatoria adecuada. Se asocian a un importante número de complicaciones y secuelas.

Estudio retrospectivo observacional de pacientes con diagnóstico de fracturas de extremo distal de tibia 43B y 43C, tratadas quirúrgicamente, con placas de estabilidad angular y con un seguimiento mayor a 12 meses. Comparamos la técnica quirúrgica abierta y Mínimamente invasiva. 21 pacientes. Tratados inicialmente 9 pacientes con fijador externo, 7 pacientes con inmovilización con yeso para luego pasar secundariamente a osteosíntesis con placa y 5 con osteosíntesis con placa de estabilidad angular en el primer día del ingreso.

Se evidenciaron complicaciones precoces: Infección, necrosis cutánea, flictenas, fracaso del material de osteosíntesis. El seguimiento medio fue de 27 meses, y como complicaciones tardías: Dolor residual, consolidación viciosa, osteoartrosis y osteomielitis. No encontramos diferencias significativas entre los pacientes tratados quirúrgicamente con técnicas mínimamente invasiva y técnica abierta.

Se encontró un porcentaje similar de complicaciones a las descritas en la literatura actual. Consideramos que se requieren estudios con un mayor número de pacientes, tiempo de seguimiento para documentar la evolución, secuelas y poder protocolizar su tratamiento.

© 2015, SEMCPT. Publicado por Elsevier España, S.L.U. Este es un artículo Open Acces distribuido bajo los términos de la licencia CC BY-NC-ND (<http://creativecommons.org/licenses/by-nc-nd/4.0/>).

[☆] Presentado en el 35.º Congreso Nacional de la SEMCPT, Palma de Mallorca, 13, 14 y 15 de junio de 2013.

*Autor para correspondencia.

Correo electrónico: cevillamil@tauli.cat (C.E. Villamil Gallego).

KEYWORDS

Fractures of the distal tibia;
Angular plates stability;
Minimally invasive technique

Fractures of the distal tibia treated with angular stability plates. Retrospective observational study of open technique and minimally invasive

Abstract Fractures of the distal end of the tibia, are unusual and complex injuries that require proper diagnosis and operative planning. They are associated with a number of complications and aftermath.

Retrospective observational study of patients diagnosed with fractures of distal end of tibia 43B and 43C, treated surgically, with plates with angular stability and increased monitoring to 12 months. We compare open and minimally invasive surgical technique 21 patients. 9 patients initially treated with external fixator, 7 patient immobilization with plaster and then move secondarily plate fixation and 5 conservative management initially plate osteosynthesis with angular stability in the first day of admission.

Infection, skin necrosis, bullae, failure of osteosynthesis material: early complications were noted. Mean follow-up was 27 months, and as late complications: residual pain, bad junction, osteoarthritis and osteomyelitis. We found no significant differences between patients treated surgically with minimally invasive techniques and open technique.

A similar percentage of complications described in the literature was found. We believe that studies are needed with larger numbers of patients, follow-up time to document the evolution, consequences and treatment to formalize.

© 2015, SEMCPT. Published by Elsevier España, S.L.U. This is an open access article under the CC BY-NC-ND license (<http://creativecommons.org/licenses/by-nc-nd/4.0/>).

Introducción

Las fracturas de extremo distal de tibia, que afectan la articulación, también conocidas como fracturas de pilón tibial, son lesiones poco habituales, 10% de las fracturas de tibia y 2% de las fracturas de la extremidad inferior. Estas lesiones afectan la plataforma tibial en diferentes grados de severidad¹.

Se presentan generalmente en personas jóvenes, con una media de edad entre 30 y 40 años, en el contexto de traumatismos de alta energía: caídas en domicilio o entorno laboral, accidentes casuales o de tráfico.

Actualmente también aumentan la incidencia de lesiones en personas de edad más avanzada en accidentes casuales con traumatismos de baja energía y con cierto grado de osteopenia u osteoporosis¹⁻⁷.

Estas fracturas tienen un importante grado de complejidad, para su diagnóstico y planificación preoperatoria requiere un estudio radiológico con Rayos X y Tomografía axial computarizada (TAC).

Para plantear un tratamiento quirúrgico se debe realizar un adecuado y cuidadoso manejo de las partes blandas que condicionará posibles complicaciones que inciden en una adecuada evolución^{3,5,6} (Clasificación de Tscherné).

Con respecto al tratamiento quirúrgico, existen diversos métodos de tratamiento: enclavado endomedular, tornillos, fijadores externo y placas.

En Nuestro Centro el Protocolo de Tratamiento es:

- Ingreso valoración clínica/neurovascular, radiológica y TAC.
- Valoración en Urgencias: compromiso óseo y de tejidos blandos (Clasificación de Tscherné).
- Planificación de la Intervención quirúrgica siguiendo Principios AO.

- Osteosíntesis definitiva en un primer tiempo o en un segundo tiempo tras retirada del fijador externo, según el estado de las partes blandas.
- Osteosíntesis de peroné inicial, excepto en caso de gran conminución tibial.
- Reducción de la fractura tibial.
- Se valoró la necesidad de Injerto óseo y se realizó en un paciente.
- Osteosíntesis con placa tibial de estabilidad angular.
- Control evolutivo en planta de hospitalización los primeros días.
- Seguimiento por Consulta externa en forma ambulatoria.

La fijación externa la utilizamos como tratamiento inicial hasta que las partes blandas nos permiten un tratamiento secundario definitivo con otro sistema de osteosíntesis (placa o clavo) o como tratamiento definitivo en casos en los que por problemas cutáneos no se pueda realizar otro tipo de osteosíntesis.

Las placas de estabilidad angular presentan un mayor uso en los últimos años. Por su mejor diseño anatómico y un sistema que proporciona mayor estabilidad. Requiriendo una curva de aprendizaje y una planificación quirúrgica adecuada para su uso^{3,4}.

El enclavado endomedular lo utilizamos en fracturas con trazo metafisiario extraarticular o con trazo articular no desplazado. Con los últimos diseños de clavos endomedulares tibiales, nos permiten un encerrojado más distal a escasos milímetros de la articulación.

Buscamos realizar un análisis retrospectivo de las fracturas de tercio proximal de tibia distal intraarticular clasificadas según la AO como 43B y 43C, tratadas con placas de estabilidad angular. Comparando los resultados con técnica abierta y mínimamente invasiva.

Materiales y métodos

Se realizó una revisión retrospectiva de pacientes con diagnóstico de fracturas de extremo distal de tibia, atendidos en nuestro centro, en un periodo entre junio del año 2000 y junio del 2012.

Se valoró al ingreso, Radiología y Tomografía axial computarizada, tratamiento quirúrgico junto con su evolución durante los meses posteriores.

Los criterios de inclusión fueron: fracturas de extremo distal de tibia enmarcadas dentro de la clasificación AO como segmento 43 B y C, se seleccionó las que fueron tratadas quirúrgicamente, con placas de estabilidad angular Tipo LCP Medial Distal Tibial Plate, Depuy Synthes Companies of Johnson and Johnson. Con un seguimiento igual o mayor a 12 meses en nuestro centro⁸.

Se excluyeron otras fracturas de tibia y otros tratamientos realizados, tanto conservador como quirúrgico, y los pacientes que realizaban seguimiento en otros centros.

Valoramos la historia y el seguimiento de los pacientes con base al protocolo seguido en nuestro Centro.

Se agruparon los pacientes y se realizó una valoración observacional retrospectiva. Dividiéndolos en 2 grupos según su técnica quirúrgica: abierta y Mínimamente invasiva.

Evaluando las complicaciones iniciales y tardías.

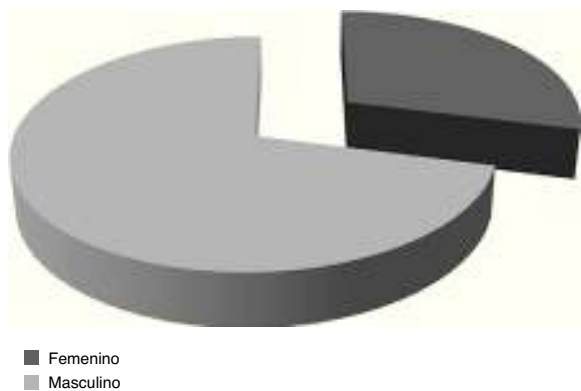


Figura 1 Fracturas de tibia distal/distribución por sexo. Distribución por sexo: femenino 6 pacientes (29%); masculino 15 pacientes (71%).

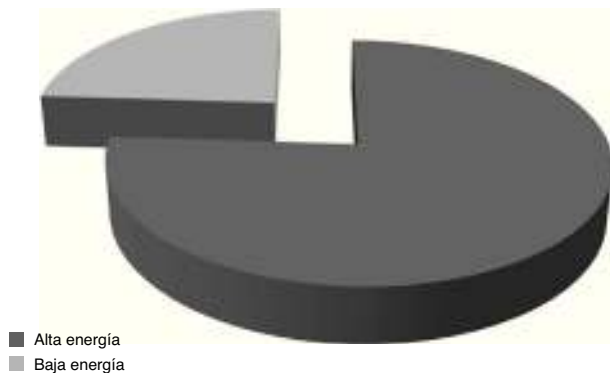


Figura 2 Fracturas/mecanismo causal. Mecanismo causal: alta energía 16 pacientes (76%); baja energía 5 pacientes (24%).

Resultados

Se analizaron 21 pacientes.

Datos epidemiológicos: edad media de 49 años (22- 77), 6 pacientes de género femenino (29%) y 15 masculino (71%) (fig. 1).

Mecanismo lesional:

- 16 pacientes presentaron la fractura por un mecanismo de alta energía (76%), accidentes de tráfico 4 y precipitación 12.
- 5 pacientes tras un accidente casual, baja energía (24%) (fig. 2).

Se valoran radiografías y tomografía computarizada de tobillo. Clasificándose según AO (9): en 43 B: 3 (14%) y 43 C 18 pacientes (86%).

6 pacientes presentaron fracturas abiertas, clasificadas por Gustilo (10) Grado I: 3, Grado II: 2 y Grado III 1 paciente^{9,10} (fig. 3).

A los pacientes con fractura abierta a 4 se les realizó osteosíntesis por técnica abierta y a 2 pacientes por técnica mínimamente invasiva.

Se revisó la historia y el seguimiento de los pacientes con base al protocolo seguido en nuestro Centro, descrito previamente.

Inicialmente a 9 pacientes se les colocó fijador externo, hasta solucionar el estado de las partes blandas, 7 se inmovilizaron con yeso hasta la osteosíntesis definitiva, y a 5 pacientes se les realizó osteosíntesis con placa de estabilidad angular en las primeras horas del ingreso a Urgencias.

En promedio la osteosíntesis definitiva con placa se realizó a los 9 días (figs. 4 y 5). Realizándose en 5 pacientes con técnica mínimamente invasiva (23%) y 16 pacientes por técnica abierta (77%). La elección de la técnica depende de la decisión del cirujano.

Se definieron como complicaciones iniciales las presentadas dentro de los primeros 30 días, objetivándose en 13 pacientes (61%).

Complicaciones iniciales técnica mínimamente invasiva: infección superficial 2 pacientes (40%). Necrosis de piel 2 pacientes (40%). Flictenas 1 paciente (20%). Reintervención 1 pacientes (20%) (fig. 6).

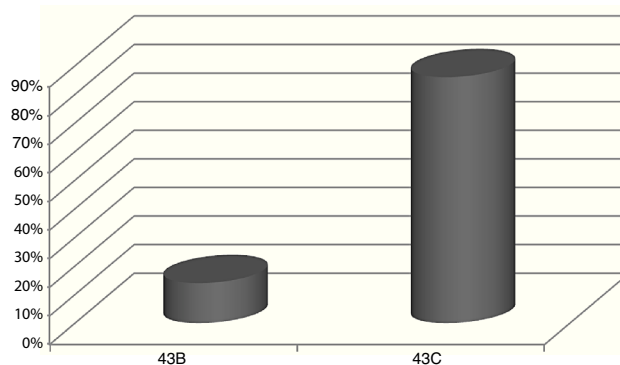


Figura 3 Clasificación AO. Clasificación AO: 43B 3 pacientes (14%); 43C 18 pacientes (86%).

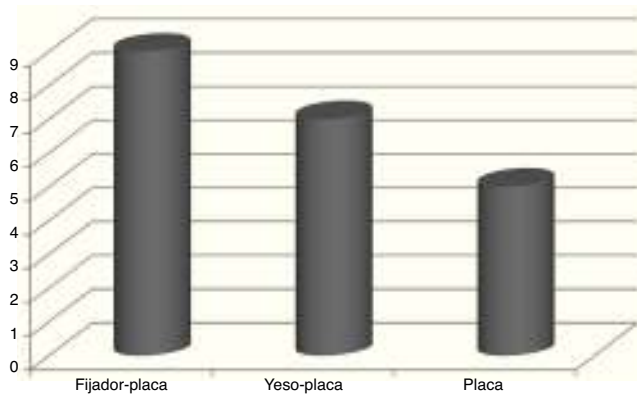


Figura 4 Tratamiento Inicial. Tratamiento inicial: fijador, luego placa: 9 pacientes (43%); yeso, luego placa: 7 pacientes (33%); placa inicialmente: 5 pacientes (24%).

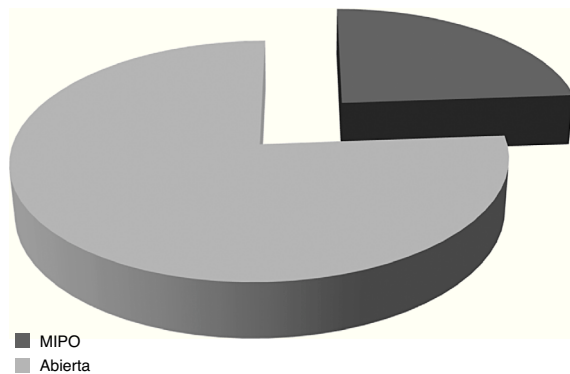


Figura 5 Técnica quirúrgica. Técnica quirúrgica: técnica mínimamente invasiva 5 pacientes (24%); técnica abierta 16 (76%).

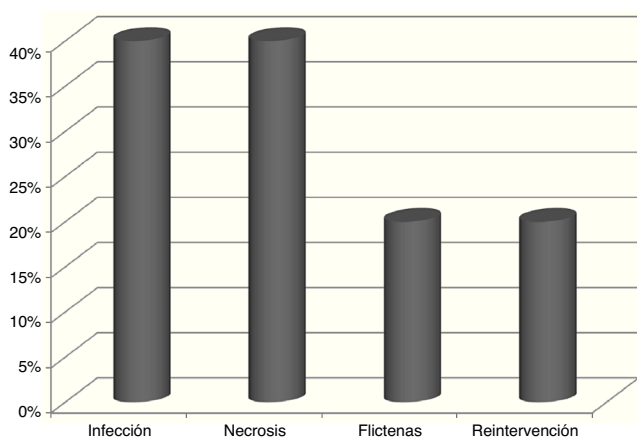


Figura 6 Complicaciones iniciales Técnica Mínimamente invasiva. Complicaciones iniciales Técnica Mínimamente invasiva: Infección superficial 2 pacientes (40%), Necrosis de piel 2 pacientes (40%), Flictenas 1 paciente (20%), Reintervención 1 paciente (20%).

Complicaciones iniciales técnica abierta: flictenas 5 pacientes (31%). Necrosis de piel 4 pacientes (25%). Infección superficial 2 pacientes (12.5%). Reintervención 2 pacientes (12.5%) (fig. 7).

Complicaciones tardías técnica mínimamente invasiva: artrosis postraumática 2 pacientes (40%). Dolor residual 2 pacientes (40%). Reintervención 2 pacientes (40%). Osteomielitis 1 paciente (20%) (fig. 8).

Complicaciones tardías técnica abierta: dolor 4 pacientes (25%). Pseudoartrosis 3 pacientes (19%). Reintervención 3 pacientes (19%). Consolidación viciosa 1 paciente (6%). Artrosis postraumática 1 paciente (6%) (fig. 9).

Se realizó un análisis comparativo sobre las complicaciones presentadas en los grupos y no se encontraron diferencias estadísticamente significativas entre los pacientes tratados con técnicas Mínimamente invasiva y técnica abierta.

Discusión

Existen diversas series en la literatura sobre fracturas de pilón tibial, donde se presenta su manejo y complicaciones^{3,4,10,11}.

Las fracturas que comprometen la articulación tibioastragalina tienen un pronóstico grave por la lesión ósea, cartilaginosa y de partes blandas, lo que asocia múltiples secuelas^{11,12}.

En los resultados de nuestra serie se evidencian muchas complicaciones tanto iniciales (31% en el grupo de técnica abierta y 40% en el grupo de técnica MIPO) como tardías (25% en el grupo de técnica abierta y 31% en el grupo de técnica MIPO), comparable a lo mostrado en diversos estudios^{3,4,6,11}.

Pollak, en un estudio que publica en el año 2003, realizado en dos centros con un seguimiento mayor a 3 años, describe el gran número de secuelas, comprometiendo el desarrollo laboral, la capacidad funcional y la actividad diaria de los pacientes. Destaca en sus resultados el dolor residual en el 33% de los pacientes⁶.

Una revisión más actual, Boraiah, en un trabajo con seguimiento de 52 pacientes con fractura de pilón tibial tratados con reducción y osteosíntesis con placa con buenos resultados, describe una baja incidencia de infecciones agudas y superficiales y un solo caso de infección crónica, obteniendo un resultado aceptable postquirúrgico con bajas tasas de complicaciones. Se pueden reproducir con algoritmos de tratamiento individualizados, manejo meticuloso de los tejidos blandos, y usando un fijador externo en forma temporal^{3,11,13}.

De una manera similar, un reporte del año 2011, Davidovitch muestra unas tasas similares en resultados y complicaciones comparando reducción abierta y fijación interna con fijador externo y fijación interna limitada por técnicas mínimamente invasivas⁴.

Buscamos planificar y tratar las lesiones con base en las técnicas y principios AO. Basándonos en la evaluación inicial de las partes blandas según la clasificación de Tscherny y siguiendo un manejo cuidadoso según la evolución de las mismas⁹.

Con la evolución de las placas de estabilidad angular y diseño anatómico para el pilón tibial, la descripción de técnicas para un adecuado manejo de las partes blandas, nos ofrece un mejor tratamiento para estas lesiones⁸.

Por ser una lesión infrecuente, se deberían realizar estudios multicéntricos para planificar el manejo adecuado y la

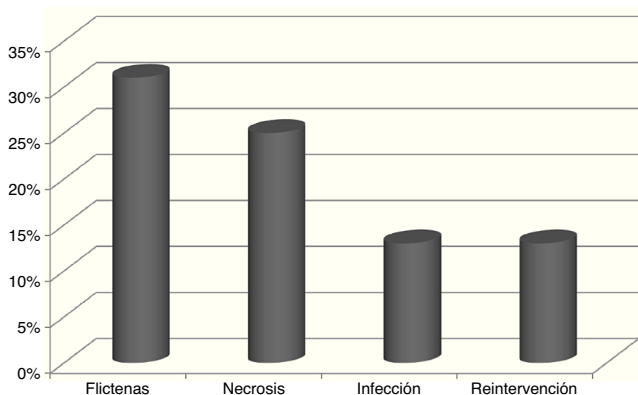


Figura 7 Complicaciones iniciales técnica abierta. Complicaciones iniciales técnica abierta: flictenas 5 pacientes (31%); necrosis de piel 4 pacientes (25%); infección superficial 2 pacientes (12,5%); reintervención 2 pacientes (12,5%).

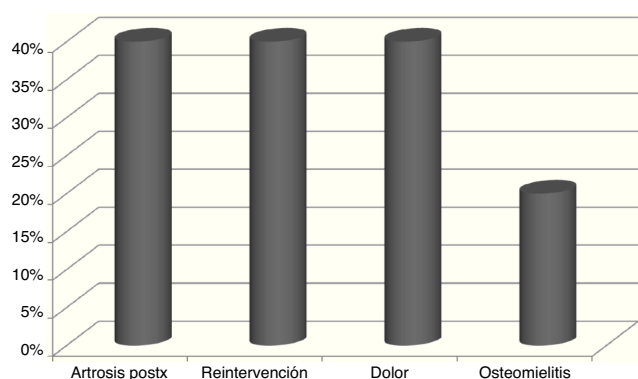


Figura 8 Complicaciones tardías técnica mínimamente invasiva. Complicaciones tardías técnica mínimamente invasiva: artrosis postraumática 2 pacientes (40%); dolor residual 2 pacientes (40%); reintervención 2 pacientes (40%); osteomielitis 1 paciente (20%).

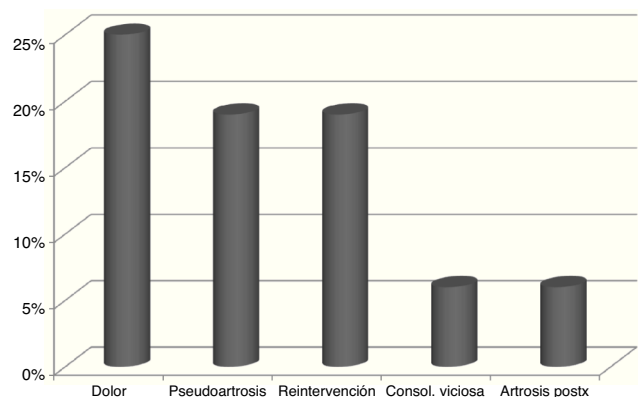


Figura 9 Complicaciones tardías técnica abierta. Complicaciones tardías técnica abierta: dolor 4 pacientes (25%); pseudoartrosis 3 pacientes (19%); reintervención 3 pacientes (19%); consolidación viciosa 1 paciente (6%); artrosis postraumática 1 paciente (6%).

evolución de este tipo de fracturas. De igual forma consideramos fundamental estandarizar protocolos de manejo para este tipo de lesiones, que son complejas en su diagnóstico y tratamiento, pero igualmente deben ser guías individualizadas para cada paciente basadas en la lesión, evolución de las partes blandas, reducción y osteosíntesis adecuada que se pueda utilizar en el acto quirúrgico^{14,15}.

Consideramos que se requiere una revisión con una muestra más amplia y un seguimiento mayor para documentar las secuelas a largo plazo y el manejo que se les brinda a estas complicaciones tardías.

Conclusiones

- Documentamos unas variables epidemiológicas y una serie de complicaciones, similares a las descritas en otras series encontradas en la bibliografía.
- En nuestra serie se objetivaron un porcentaje mayor de complicaciones en las fracturas tratadas con técnica Mínimamente invasiva, con respecto a las fracturas reducidas y sintetizadas con placa en forma abierta, pero los grupos no eran comparables estadísticamente. De la misma forma apreciamos que las fracturas de pión tibial tienen una evolución variable y compleja.
- Es importante un estudio preliminar adecuado de la lesión, valorar el estado de las partes blandas, una reducción anatómica y una síntesis quirúrgica planificada. Es fundamental el seguimiento a medio y largo plazo para determinar sus complicaciones. Realizando un manejo adecuado de las mismas.

Bibliografía

1. Ballester J, Borrell J. Fracturas y luxaciones de tobillo. En: Ballester J, Borrell J. Traumatología. Madrid: Marbán; 2009.
2. Alcántara Buendía R, Delgado Martínez AD. Traumatismo del tobillo. En: Delgado Martínez AD. Cirugía ortopédica y traumatología. Madrid: Médica Panamericana; 2009.
3. Boraiah S, Kemp TJ, Erwtaman A, Lucas PA, Asprinio DE. Outcome following open reduction and internal fixation of open pilon fractures. *J Bone Joint Surg Am.* 2010;92(2):346-52.
4. Davidovitch RI, Elkatran RJ, Romo S, Walsh M, Egol KA. Open reduction with internal fixation versus limited internal fixation and external fixation for high grade pilon fractures (OTA type 43C). *Foot Ankle Int.* 2011;32(10):955-61.
5. Lawrence Marsh J, Weigel DP, Dirschl DR. Tibial plafond fractures How do these ankles function over time? *J Bone Joint Surg Am.* 2003;85-A(2):287-95.
6. Pollak AN, McCarthy ML, et al. Outcomes after treatment of high-energy tibial plafond fractures. *J Bone Joint Surg Am.* 2003;85-A(10):1893-900.
7. Roger Bereguer L, Dalmau Coll A, Abellán Miralles C. Fracturas del tobillo. En: Viladot Voegeli A, Viladot Pericé R. 20 lecciones sobre patología del pie. Barcelona: Mayo; 2009.
8. Depuy synthes companies of Johnson and Johnson. Technique guide. 3.5 mm LCP low bend medial distal tibia plates.
9. Rüedi TP, Murphy WM. AO principles of fracture management. Stuttgart/New York: Thieme Verlag; 2000.
10. Klammer G, et al. Posterior pilon fractures: A retrospective case series and proposed classification system. *Foot Ankle Int.* 2013;(34):189-99.

11. Gardella Gardella E, Santamaría Fumas A, Muriano Royo J, Álvarez San Nicolás J, Dominguez Sevilla A, Videla Ces M, et al. Secuelas de fracturas de pilón tibial. Análisis de variables. *Rev Pie Tobillo*. 2014;28(1):17-23.
12. Topliss CJ, Jackson M, Atkins RM. Anatomy of pilon fractures of the distal tibia. *J Bone Joint Surg Br*. 2005;87(5):692-7.
13. Egol KA, Wolinsky P, Koval KJ. Open reduction and internal fixation of tibial pilon fractures. *Foot Ankle Clin*. 2000;5(4):873-85.
14. Bravo Giménez B, Jiménez Diaz V, Sánchez Morata E, Mellado Romero M, Martín Fuentes AM, Vilá y Rico J. ¿Avanzamos en el tratamiento de las fracturas complejas de pilón tibial? *Rev Pie Tobillo*. 2014;28(1):29-34.
15. Wyrsh B, MCFerran MA, MCAndrew M, Limbird TJ, Harper MC, Johnson KD, et al. Operative treatment of fractures of the tibial plafond: A rambomized, prospective study. *JBJS Am*. 1996;78(11):1646-57.