



GRUPO ESPAÑOL DE TRABAJO  
EN ENFERMEDAD DE CROHN Y COLITIS ULCEROSA

## Enfermedad Inflamatoria Intestinal al Día

[www.elsevier.es/eii](http://www.elsevier.es/eii)



ORIGINAL

# Trombosis venosa cerebral en la enfermedad de Crohn refractaria a tratamiento: aportación de un caso y revisión de una serie de casos pediátricos



M.S. Hoyos<sup>a,\*</sup>, E.M. Balmaseda<sup>a</sup>, C. Gutiérrez<sup>b</sup>, E. Medina<sup>c</sup>, M.C. Escudero<sup>d</sup>,  
C. Medina<sup>d</sup> y S. García<sup>e</sup>

<sup>a</sup> Unidad de Gastroenterología y Nutrición Pediátricas, Servicio de Pediatría, Complejo Hospitalario Universitario de Albacete, Albacete, España

<sup>b</sup> Unidad de Gastroenterología y Nutrición Pediátricas, Servicio de Pediatría, Hospital Universitario Puerta de Hierro, Majadahonda, Madrid, España

<sup>c</sup> Unidad de Gastroenterología Pediátrica, Servicio de Pediatría, Hospital Universitario 12 de Octubre, Madrid, España

<sup>d</sup> Unidad de Cuidados Intensivos Pediátricos, Servicio de Pediatría, Complejo Hospitalario Universitario de Albacete, Albacete, España

<sup>e</sup> Servicio de Neumología, Complejo Hospitalario Universitario de Albacete, Albacete, España

Recibido el 3 de febrero de 2017; aceptado el 12 de abril de 2017

Disponible en Internet el 9 de junio de 2017

### PALABRAS CLAVE

Enfermedad de Crohn;  
Trombosis venosa cerebral;  
Hipercoagulabilidad;  
Trombocitosis;  
Anemia ferropénica

### Resumen

**Introducción:** Las manifestaciones neurológicas son frecuentes en los pacientes afectos de enfermedad inflamatoria intestinal, y en muchas ocasiones, son infradiagnosticadas. Pueden preceder a la aparición de la clínica intestinal. Algunas de ellas pueden ser irreversibles y potencialmente mortales. La afectación tromboembólica es una complicación rara, más frecuente en pacientes afectos de colitis ulcerosa, y favorecida por un estado de hipercoagulabilidad multifactorial.

**Pacientes y metodología:** Aportamos el caso de un paciente pediátrico con enfermedad de Crohn refractaria a tratamiento, quien 3 años después del inicio de la enfermedad presenta una trombosis venosa cerebral. Revisamos todos los casos pediátricos descritos en la literatura y realizamos un estudio comparativo con nuestro caso.

**Resultados:** Se describen 18 pacientes en edad pediátrica que presentan trombosis de senos venosos cerebrales como manifestación extradigestiva de su enfermedad intestinal, siendo esta complicación más frecuente en la colitis ulcerosa (61,1%). La trombocitosis y la anemia ferropénica son los factores de riesgo más comúnmente encontrados, junto con algunas alteraciones

\* Autor para correspondencia.

Correo electrónico: [mshoyos@sescam.jccm.es](mailto:mshoyos@sescam.jccm.es) (M.S. Hoyos).

genéticas de la coagulación. El tratamiento realizado en la mayoría de los pacientes se basa en heparina y anticoagulación oral, presentando una evolución favorable de la clínica neurológica más del 75% de ellos.

**Conclusión:** La afectación vascular cerebral es una complicación rara en este tipo de pacientes, pero un diagnóstico y tratamiento precoces son imprescindibles para una buena evolución.

© 2017 Grupo Español de Trabajo en Enfermedad de Crohn y Colitis Ulcerosa (GETECCU). Publicado por Elsevier España, S.L.U. Todos los derechos reservados.

## KEYWORDS

Crohn's disease;  
Cerebral venous thrombosis;  
Hypercoagulability;  
Thrombocytosis;  
Iron-deficiency anaemia

## Cerebral venous thrombosis in treatment-refractory Crohn's disease: presentation of a case and review of a paediatric case series

### Abstract

**Introduction:** Neurological manifestations in patients with inflammatory bowel disease are more frequent than previously believed. In some cases the neurological symptoms can precede the diagnosis of inflammatory bowel disease. An early and correct diagnosis of these problems is important, since they can be serious and irreversible. Cerebrovascular involvement is rare, being more frequent in ulcerative colitis, and is favoured by a multifactorial hypercoagulability state.

**Patients and methodology:** The case is presented on a paediatric patient with refractory Crohn's disease who developed cerebral venous thrombosis three years after onset of the bowel disease. A review is also presented on all the cases described in the literature and a comparative study with our case was performed.

**Results:** The review found a total of 18 paediatric age patients diagnosed with inflammatory bowel disease who suffered thrombosis of the cerebral venous sinuses. Most of the patients had ulcerative colitis (61.1%). An analysis was made of the presence of the most common risk factors such as thrombocytosis or iron-deficiency anaemia, as well as genetic coagulation disorders. The treatment used in the most of the cases included heparin and oral anticoagulants. The outcome of the neurological manifestations was favourable in more than 75% of the cases.

**Conclusion:** Cerebrovascular involvement is rare, but an early diagnosis and treatment are essential for a favourable outcome.

© 2017 Grupo Español de Trabajo en Enfermedad de Crohn y Colitis Ulcerosa (GETECCU). Published by Elsevier España, S.L.U. All rights reserved.

## Introducción

Las manifestaciones neurológicas en los pacientes afectados de enfermedad inflamatoria intestinal (EII) son más frecuentes de lo que se había estimado previamente, sin embargo, la afectación cerebrovascular es una entidad rara<sup>1-3</sup>, y aún más en la edad pediátrica. Se estima que un 3,3% de los niños afectados de EII presentarán complicaciones cerebrovasculares en algún momento del curso de su enfermedad<sup>1,4</sup>.

En el artículo se analiza el caso de un paciente pediátrico diagnosticado de enfermedad de Crohn refractaria a tratamiento que presenta una trombosis de senos venosos cerebrales, y se compara con todos los casos de menores de 18 años de edad descritos en la literatura diagnosticados de EII que presentan esta rara complicación.

Encontrar los factores de riesgo en común o las situaciones clínicas que puedan predisponer a esta complicación es importante en el manejo de este tipo de pacientes, ya que la afectación cerebrovascular es potencialmente mortal y podría ser causante de secuelas neurológicas en dichos pacientes.

## Pacientes y métodos

Se presenta el caso de un paciente a quien se diagnosticó enfermedad de Crohn refractaria a tratamiento, el cual presenta una trombosis de senos venosos cerebrales 3 años después del inicio de su enfermedad intestinal. Además, se realiza un estudio exhaustivo de la literatura buscando pacientes con edad inferior a 18 años, diagnosticados de EII, y que presenten trombosis de senos venosos cerebrales en algún momento del curso de su enfermedad.

Se elabora una tabla comparativa para facilitar mejor su estudio (tabla 1).

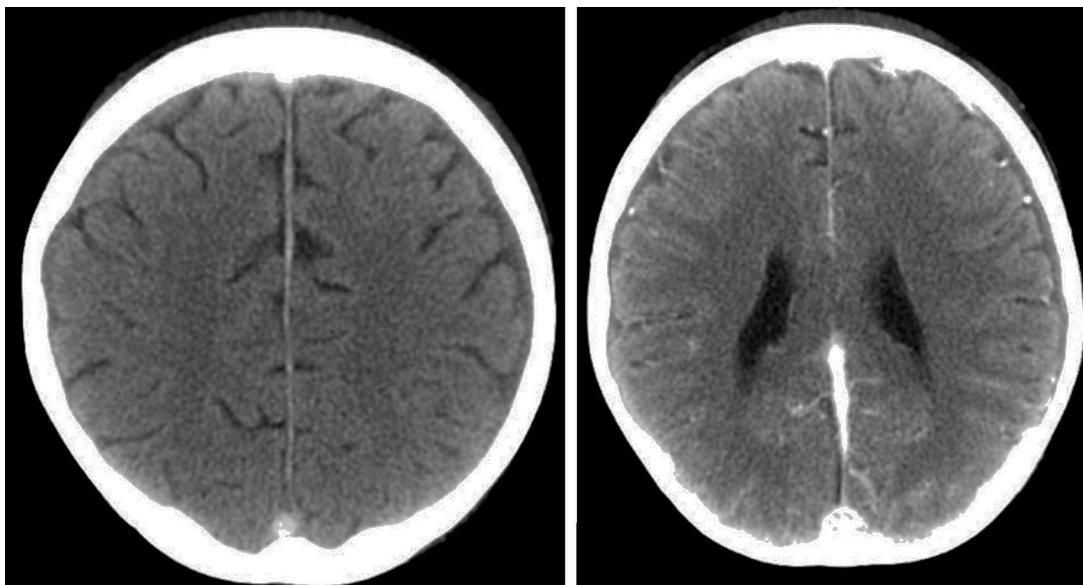
## Resultados

Se presenta, como caso principal de estudio, un paciente varón al cual se diagnosticó enfermedad de Crohn a los 10 años de edad. Entre sus antecedentes destacan: anemia ferropénica resistente a tratamiento, artritis aséptica de rodilla derecha y eritema nudoso en miembro inferior derecho 3 años antes del diagnóstico de la enfermedad intestinal.

**Tabla 1** Comparativa de casos publicados de trombosis de senos venosos cerebrales como complicación de EII

Autor	Edad	Sexo	EII	Síntoma	Afectación	Coagulopatía	Tratamiento	Evolución
Hoyos et al.	13	V	EC	Cefalea, disartria	Senos transversal y longitudinal	Mutación heterocigota protrombina G20210A, mutación homocigota MTHFR	Heparina, acenocumarol	Favorable
Ennaifer et al. <sup>5</sup>	16	M	CU	Cefalea, visión borrosa	Senos lateral y sigmoide	No	Heparina, warfarina	Favorable
Al-Malik y Green <sup>6</sup>	14	V	EC	Cefalea, convulsión	Indeterminada	No	No	Favorable
Al Tahan et al. <sup>7</sup>	14	M	CU	Cefalea, convulsión	Seno sagital superior	Déficit proteína S	Heparina, warfarina	Favorable
Ben Sassi et al. <sup>8</sup>	15	M	CU	Cefalea, vómitos, convulsión	Seno lateral	No	Heparina, warfarina	Favorable
Diakou et al. <sup>9</sup>	17	V	CU	Cefalea	Senos lateral y transversal	Déficit proteína S	Heparina, warfarina	Favorable
Houissa et al. <sup>10</sup>	16	M	CU	Cefalea, desorientación	Indeterminada	No	Heparina, warfarina	Favorable
Kao et al. <sup>11</sup>	14	M	CU	Hemiparesia	Seno sigmoide y venas corticales	No	Heparina, warfarina	Hemiparesia izquierda
Kao et al. <sup>11</sup>	7	M	CU	Cefalea, afasia	Senos sigmoide y transversal	Ac anticardiolipina	Heparina, warfarina, uroquinasa	Síndrome pronador
Kao et al. <sup>11</sup>	13	M	CU	Convulsión	Senos sigmoide, sagital superior y transversal	Homocisteína elevada, mutación heterocigota protrombina G20210A	Heparina	Favorable
Kupfer y Rubin <sup>12</sup>	16	V	EC	Cefalea	Senos sagital superior y transversal	Ac anticardiolipina	Heparina, warfarina	Favorable
Macri et al. <sup>13</sup>	17	M	CU	Cefalea, convulsión, hemiparesia, afasia	Seno sagital superior y venas corticales	Déficit AT III	Heparina	Favorable
Markowitz et al. <sup>14</sup>	14	V	CU	Cefalea, hemiparesia	Senos sigmoide y lateral	No	Aspirina	Favorable
Robison et al. <sup>15</sup>	10	V	CU	Cefalea, vómitos	Senos sigmoide y transversal	Mutación factor V Leyden, mutación homocigota MTHFR	Heparina	Favorable
Rosen et al. <sup>16</sup>	7	V	EC	Cefalea, vómitos, visión borrosa	Senos sigmoide, sagital superior y transversal	Mutación heterocigota protrombina G20210A, Mutación homocigota MTHFR	Heparina	Favorable
Standridge y de los Reyes <sup>4</sup>	16	M	EC	Cefalea, vómitos, síncope	Senos sigmoide, sagital superior y transversal	Mutación heterocigota protrombina G20210A	Heparina, warfarina	Favorable
Standridge y de los Reyes <sup>4</sup>	12	M	EC	Cefalea, vómitos, convulsiones, hemiparestesia	Venas corticales	No	Aspirina	Favorable
Selvitop et al. <sup>17</sup>	10	M	EC	Cefalea, vómitos, dolor cervical, sonofobia, fotofobia	Senos sigmoide y transversal	No	Heparina, antibioterapia	Favorable

Ac: anticuerpo; AT: antitrombina; CU: colitis ulcerosa; EC: enfermedad de Crohn; EII: enfermedad inflamatoria intestinal; M: mujer; MTHFR: metilentetrahidrofolato-reductasa; V: varón.



**Figura 1** Defecto de repleción en seno transverso izquierdo, prensa de Herófilo y región posterior de seno longitudinal.

Como antecedente familiar destacable, la madre padece anemia hemolítica autoinmune que precisó esplenectomía.

El inicio de la enfermedad de Crohn se presenta con síntomas cardinales (diarrea con sangre, dolor abdominal y tenesmo rectal) asociados a retraso ponderoestatural y disfagia de un mes y medio de evolución, presentando al diagnóstico un brote de actividad moderado-grave, con una puntuación en el *Pediatric Crohn's Disease Activity Index* (PCDAI) de 47,5. En el estudio endoscópico se objetiva afectaciones oral, esofágica, cólica y perianal, sin permitir la progresión del endoscopio más allá del ángulo esplénico por inflamación severa. La terapia de inducción se realiza con dieta polimérica mediante gastrostomía, mesalazina oral y ciclo de antibioterapia intravenosa con metronidazol y cloxacilina, asociando azatioprina como tratamiento inmunomodulador. Al mes de tratamiento, sin conseguir la remisión clínica y debido a infección de la ostomía, se retira la nutrición enteral y se inicia terapia con infliximab, con lo que se consigue la remisión del brote tras 2 dosis. Durante la infusión de la tercera dosis el paciente sufre una reacción adversa que obliga a suspender dicho tratamiento. A los 4 meses presenta un nuevo empeoramiento de la clínica que precisa corticoterapia, con lo que se consigue la remisión clínica, impidiendo su retirada, y por tanto cumpliendo criterios de corticodependencia. Se intentan otros inmunomoduladores (adalimumab, metotrexato, tacrolímús, ciclosporina A) sin conseguir un óptimo control de la enfermedad. Asocia además una desnutrición crónica secundaria, talla baja, osteoporosis, anemia ferropénica e hipertensión arterial secundaria al tratamiento. Precisa suplementos de hierro intravenoso, calcio y vitamina D. Presenta además un déficit de hormona de crecimiento, por lo que recibe tratamiento con dicha hormona.

A los 13 años de edad (3 años y medio desde el diagnóstico) acude a consulta con un nuevo brote de actividad moderada por lo que se decide aumentar la dosis de corticoide, asociado al tratamiento con azatioprina y ciclosporina que recibía en ese momento. Cuatro días después acude

al Servicio de Urgencias por un cuadro agudo de cefalea, agitación, y habla inconexa, asociado a debilidad de miembros inferiores que impide la bipedestación. No presenta fiebre. No existen antecedentes de traumatismo craneal ni de ingesta de tóxicos. En la exploración física destaca un Glasgow de 12/15, episodios de agitación que alternan con somnolencia, disminución de fuerza en miembros inferiores y miembro superior izquierdo con sensibilidad conservada, hiperreflexia generalizada, clonus agotable en miembros inferiores y reflejo cutáneo plantar extensor bilateral. Los datos de laboratorio muestran hemoglobina de 9 g/dl y plaquetas de 1.000.000/mm<sup>3</sup>. La bioquímica y la coagulación fueron normales. El análisis de orina descartó la presencia de tóxicos. La citoquímica del LCR fue normal. Los cultivos de sangre, orina y LCR fueron negativos. Se decide ingreso en la Unidad de Cuidados Intensivos y se realiza TC craneal con contraste donde se objetivan datos de trombosis de senos venosos cerebrales (fig. 1). Se inicia tratamiento con heparina de bajo peso molecular que posteriormente se sustituye por acenocumarol oral, y que mantiene en el momento actual. Presenta una buena evolución de la sintomatología, normalizando la exploración neurológica a las 48 h del ingreso. En el estudio de trombofilia presenta heterocigosis para la mutación G20210A del gen de la protrombina y homocigosis para la mutación C6677T del gen de la metilentetrahidrofolato-reductasa (MTHFR), con niveles de homocisteína normales.

Tras la aportación de un nuevo caso, se describen 18 pacientes diagnosticados de EII que presentan trombosis de senos venosos cerebrales en algún momento del curso de su enfermedad.

Esta complicación neurológica es más frecuente en quienes se ha diagnosticado colitis ulcerosa (61,1%), con un ligero predominio del sexo femenino (62%). Todos ellos presentan la complicación cerebrovascular cuando la enfermedad intestinal se encuentra activa, siendo la cefalea el síntoma principal del cuadro clínico, seguido de los vómitos y las convulsiones.

Los senos venosos cerebrales transverso y sigmoide son los que se afectan con mayor frecuencia en los pacientes descritos. La mitad de los casos presentan en el momento del episodio anemia ferropénica y trombocitosis. Además, en 8 pacientes coexisten alteraciones genéticas de la coagulación, siendo algunas de ellas factores predisponentes para los eventos trombóticos.

El tratamiento administrado en la mayoría de los casos se realiza con heparina y anticoagulantes orales, siendo su evolución neurológica favorable en la mayoría de los casos.

## Discusión

Los síntomas neurológicos derivados de la afectación, tanto del sistema nervioso central (SNC) como del sistema nervioso periférico (SNP), no se consideran frecuentes dentro de las manifestaciones extradigestivas de la EII, pero según los escasos trabajos publicados, se sitúan entre el 20-30%<sup>3,18</sup>. Se postula que la afectación subclínica podría ser incluso mayor. En ocasiones pueden preceder al diagnóstico de la EII<sup>3,18,19</sup>. Existen diversos mecanismos fisiopatológicos que pueden ser responsables de dicha afectación, entre ellos, la malabsorción de vitaminas y minerales, el aumento del riesgo de infecciones, la afectación tromboembólica y las alteraciones inmunes<sup>3,18</sup>. Sin embargo, no siempre se conoce el mecanismo causante. Entre las complicaciones neurológicas descritas se encuentran accidentes cerebrovasculares arteriales y venosos, vasculitis del SNC, esclerosis múltiple, epilepsia, sordera neurosensorial, papiledema, mielopatía y afectación del SNP (polineuropatía, lumbociática, etc.)<sup>3</sup>.

Es importante conocer su existencia para llegar a un correcto y precoz diagnóstico, ya que estas complicaciones pueden ser graves e irreversibles<sup>20</sup>.

Es conocido que los pacientes afectados de EII presentan un mayor riesgo de trombosis arteriales y venosas<sup>1-4,18-25</sup>, sin embargo, la enfermedad tromboembólica cerebral es una rara y seria complicación de la EII, siendo más frecuente en la colitis ulcerosa que en la enfermedad de Crohn, y facilitada por un estado de hipercoagulabilidad de origen multifactorial, sobre todo, cuando la enfermedad está activa. Solo el 1,6% de los eventos trombóticos venosos cerebrales están asociados a EII<sup>1,20,21</sup>, alcanzando en algunas series hasta el 3%<sup>23</sup>.

Entre los diversos factores de riesgo implicados destacan la anemia ferropénica y la trombocitosis en frecuencia, aunque no hay evidencia suficiente como para considerar a esta última factor de riesgo de trombosis si se presenta de manera aislada. El uso de corticoides, alteraciones en la coagulación, en ocasiones transitorias y que retornan a la normalidad cuando cesa la inflamación intestinal (cómo el déficit de proteína S) y la hiperhomocistinemia secundaria al déficit de vitamina B<sub>6</sub> y/o B<sub>12</sub> por malabsorción del intestino afecto, pueden contribuir a crear en el paciente un estado de hipercoagulabilidad. La coexistencia en algunos pacientes de mutaciones trombogénicas hereditarias aumenta el riesgo de complicaciones trombóticas en estos pacientes. La nutrición parenteral y la presencia de un catéter venoso central, que en ocasiones es necesario para el tratamiento de estos pacientes, también puede aumentar el riesgo de presentar un evento tromboembólico<sup>22-24</sup>.

La interconurrencia de una infección aguda en estos pacientes también actúa como factor de riesgo para sufrir un fenómeno trombótico. Encontramos en la literatura una paciente con enfermedad de Crohn que presenta una otitis media bilateral y meningitis bacteriana en el momento del evento cerebrovascular<sup>17</sup>.

Las manifestaciones clínicas pueden ser muy variadas, ya que dependerán del territorio afectado y de la extensión de la lesión. Puede afectar a vasos de todos los calibres, y a pesar de que la afectación arterial se considera más frecuente que la venosa, los pacientes con EII tienen un riesgo mayor de entre 2 y 3 veces de tromboembolismo venoso que la población general<sup>26,27</sup>. La trombosis venosa profunda y el embolismo pulmonar son las complicaciones trombóticas más frecuentes, siendo rara la afectación cerebrovascular.

La afectación vascular cerebral afecta a población joven (entre los 20 y los 30 años), con ligero predominio del sexo femenino, según las series estudiadas, que no suelen presentar más factores de riesgo que su enfermedad intestinal. Se estima que el 3,3% de los niños con EII desarrollan complicaciones cerebrovasculares en algún momento durante el curso de la enfermedad. Al igual que la sistémica, también es más frecuente el compromiso arterial que el venoso<sup>4</sup>. Dentro de la afectación cerebral venosa se describen los senos sagital superior y lateral como los más frecuentemente afectados<sup>1,4</sup>, aunque en la mitad de los pacientes parece afectar a más de un seno venoso. Los síntomas más frecuentes son la cefalea, los vómitos, las parestias, las alteraciones en el habla y las convulsiones tónico-clónicas generalizadas<sup>1,4,23</sup>. Esta manifestación extradigestiva ocurre con mayor frecuencia cuando la enfermedad intestinal está activa, pero también se ha descrito en periodos de remisión, y existe publicado un caso en el que la trombosis del seno sagital se presentó 10 años después de la proctocolectomía en un paciente afecto de colitis ulcerosa.

El diagnóstico se basa en la sospecha clínica y en pruebas de neuroimagen (TC o RMN).

Existe controversia en la literatura sobre la asociación de complicaciones trombóticas con la presencia de la mutación C6677T del gen de la MTHFR en homocigosis<sup>28,29</sup>, aunque en los últimos estudios se considera que la presencia de esta mutación con niveles de homocisteína normales no implica un mayor riesgo de eventos trombóticos<sup>30</sup>. La mutación G20210A del gen de la protrombina, tanto en homocigosis como en heterocigosis, aumenta el riesgo de trombosis, presentando la población española una alta prevalencia de esta mutación (6,5%). En nuestro paciente, esta alteración genética sumada a los otros factores de riesgo existentes (anemia ferropénica, trombocitosis, uso de corticoides) probablemente contribuyó a la creación de un estado protrombótico que ocasionó el cuadro.

El manejo terapéutico en el momento agudo con heparina parenteral o heparina de bajo peso molecular es el tratamiento de elección, que posteriormente se sustituye por anticoagulación oral cuando desaparece la clínica neurológica<sup>23</sup>. El tratamiento trombolítico con uroquinasa o factor recombinante activador del plasminógeno (rtPA) se utiliza en los casos en los que se produce un deterioro neurológico rápido a pesar del tratamiento con heparina. En la literatura revisada, al igual que en nuestro caso, la evolución suele ser favorable, con recuperación neurológica completa.



Se debe identificar la existencia de factores de riesgo asociados (toma de anticonceptivos orales, trombofilia congénita, anemia ferropénica) y adoptar medidas terapéuticas en los casos en que sea posible<sup>23,24</sup>.

El mantenimiento posterior de anticoagulación oral debe ser valorado de manera individual, valorando el riesgo de sangrado. En líneas generales, y siguiendo las recomendaciones de las guías de la EFNS (*European Federation of Neurological Societies*)<sup>31</sup>, la anticoagulación se mantiene durante 3 meses en pacientes que han tenido el evento trombótico debido a factores de riesgo transitorios, entre 6 y 12 meses en los que han presentado el evento de manera idiopática o tienen trombofilias leves (mutación del gen de la protrombina o del factor V Leyden en heterocigosis), y de manera indefinida en aquellos que han presentado episodios trombóticos recurrentes o trombofilias severas o alteraciones combinadas de la coagulación (mutación del gen de la protrombina o del factor V Leyden en homocigosis, déficit de proteína S o proteína C, déficit de AT III o presencia de anticuerpos anticardiolipina).

## Conclusión

La aparición de síntomas neurológicos en un paciente a quien se ha diagnosticado EII, y sobre todo si esta se encuentra activa, debe hacernos sospechar la presencia de una complicación neurológica, siendo necesario descartar el compromiso vascular mediante una prueba de imagen, para así iniciar un tratamiento efectivo lo antes posible.

## Responsabilidades éticas

**Protección de personas y animales.** Los autores declaran que para esta investigación no se han realizado experimentos en seres humanos ni en animales.

**Confidencialidad de los datos.** Los autores declaran que en este artículo no aparecen datos de pacientes.

**Derecho a la privacidad y consentimiento informado.** Los autores declaran que en este artículo no aparecen datos de pacientes.

## Conflicto de intereses

Los autores declaran no tener ningún conflicto de intereses.

## Bibliografía

- Katsanos AH, Katsanos KH, Kosmidou M, Giannopoulos S, Kyritsis AP, Tsianos EV. Cerebral sinus venous thrombosis in inflammatory bowel diseases. *Q J Med*. 2013;106:401–13.
- Benavente L, Moris G. Neurologic disorders associated with inflammatory bowel disease. *Eur J Neurol*. 2011;18:138–43.
- Bermejo PE, Burgos A. Neurological complications of inflammatory bowel disease. *Med Clin*. 2008;130:666–75.
- Standridge S, de los Reyes E. Inflammatory bowel disease and cerebrovascular arterial and venous thromboembolic events in 4 pediatric patients: A case series and review of the literature. *J Child Neurol*. 2008;23:59–66.
- Ennaifer R, Moussa A, Mouelhi L, Salem M, Bouzaidi S, Debbeche R, et al. Cerebral venous sinus thrombosis as presenting feature of ulcerative colitis. *Acta Gastroenterol Belg*. 2009;72:350–3.
- Al-Malik H, Green MR. Cerebral venous thrombosis as a complication of Crohn disease: A case report. *J Pediatr Gastroenterol Nutr*. 2001;32:209–11.
- Al Tahan A, Mageed SA, Al Momen A, Zaidan R, Daif A, Al Tahan F. Cerebral venous thrombosis as a complication of ulcerative colitis associated with protein-S deficiency: Case report and review of literature. *Saudi J Gastroenterol*. 1998;4:34–7.
- Ben Sassi S, Mizouni H, Nabil F, Kallel L, Kefi M, Hentati F. Cerebral venous thrombosis presenting with cerebellar ataxia and cortical blindness. *J Stroke Cerebrovasc Dis*. 2010;4:34–7.
- Diakou M, Kostadima V, Giannopoulos S, Zikou AK, Argyropoulou MI, Kyritsis AP. Cerebral venous thrombosis in an adolescent with ulcerative colitis. *Brain Dev*. 2011;33:49–51.
- Houissa F, Salem M, Bouzaidi S, Rejeb MB, Mekki H, Debbeche R, et al. Cerebral thrombosis in inflammatory bowel disease: A report of four cases. *J Crohns Colitis*. 2011;5:249–52.
- Kao A, Dlugos D, Hunter JV, Mamula P, Thorarensen O. Anticoagulation therapy in cerebral sinovenous thrombosis and ulcerative colitis in children. *J Child Neurol*. 2002;17:479–82.
- Kupfer SS, Rubin DT. Inflammatory bowel disease and cerebral venous sinus thrombosis. *Gastroenterol Hepatol*. 2006;2:914–8.
- Macri A, La Spina P, Terranova ML, Longo M, Gallitto G, Scuderi G, et al. Ulcerative colitis complicated by dural sinus venous thrombosis. *Int J Colorectal Dis*. 2002;17:61–2.
- Markowitz RL, Ment LR, Gryboski JD. Cerebral thromboembolic disease in pediatric and adult inflammatory bowel disease: Case report and review of the literature. *J Pediatr Gastroenterol Nutr*. 1989;8:413–20.
- Robison NJ, Dawlabani N, Lastra CR, Dhall G. Cerebral sinus thrombosis in a child with active ulcerative colitis and factor V Leiden. *Pediatr Blood Cancer*. 2009;52:867–9.
- Rosen I, Berkovitz D, Soudack M, Ben Barak A, Brik R. Cerebral vein thrombosis in a child with Crohn's disease. *Isr Med Assoc J*. 2007;9:620–1.
- Selvitop O, Poretti A, Huisman TA, Wagner MW. Cerebral sinovenous thrombosis in a child with Crohn's disease, otitis media, and meningitis. *Neuroradiol J*. 2015;28:274–7.
- Santos S, Casadevall T, Pascual LF, Tejero C, Larrodé P, Iñiguez C, et al. Alteraciones neurológicas relacionadas con la enfermedad de Crohn. *Rev Neurol*. 2001;32:1158–62.
- Elsehety A, Bertorini TE. Neurologic and neuropsychiatric complications of Crohn's disease. *South Med J*. 1997;90:606–10.
- Zois CD, Katsanos KH, Kosmidou M, Tsianos EV. Neurologic manifestations in inflammatory bowel diseases: Current knowledge and novel insights. *J Crohns Colitis*. 2010;4:115–24.
- Bernstein CN, Blanchard JF, Rawsthorne P, Yu N. The prevalence of extraintestinal diseases in inflammatory bowel disease: a population based study. *Am J Gastroenterol*. 2001;96:1116–22.
- Zacur GM, Saeed SA. Thromboembolism in pediatric inflammatory bowel disease: The blood stops here. *J Pediatr Gastroenterol Nutr*. 2013;57:265–6.
- Cognat E, Crassard I, Denier C, Vahedi K, Bousser MG. Cerebral venous thrombosis in inflammatory bowel diseases: Eight cases and literature review. *Int J Stroke*. 2011;6:487–92.
- Zitomersky NL, Levine AE, Atkinson BJ, Harney KM, Verhave M, Bousvaros A, et al. Risk factors, morbidity and treatment of thrombosis in children and young adults with active inflammatory bowel disease. *J Pediatr Gastroenterol Nutr*. 2013;57:343–7.
- Lazzerini M, Bramuzzo M, Maschio M, Martellosi S, Ventura A. Thromboembolism in pediatric inflammatory bowel disease: Systematic review. *Inflamm Bowel Dis*. 2011;17:2174–83.
- Danese S, Semeraro S, Papa A, Roberto I, Scaldaferrì F, Fedeli F, et al. Extraintestinal manifestations in inflammatory bowel disease. *World J Gastroenterol*. 2005;11:7227–36.

27. Nguyen GC, Bernstein CN. Duration of anticoagulation for the management of venous thromboembolism in inflammatory bowel disease: A decision analysis. *Am J Gastroenterol.* 2013;108:1486–95.
28. Papa A, Danese S, Grillo A, Gasbarrini G, Gasbarrini A. Review article: Inherited thrombophilia in inflammatory bowel disease. *Am J Gastroenterol.* 2003;98:1247–51.
29. Oldenburg B, Fijnheer R, van der Griend R, van Berge-Henegouwen GP, Koningsberger JC. Homocysteine in inflammatory bowel disease: A risk factor for thromboembolic complications. *Am J Gastroenterol.* 2000;95:2825–30.
30. Gemmati D, Serino ML, Trivellato C, Fiorini S, Scapoli GL. C677T substitution in the methylenetetrahydrofolate reductase gene as risk factor for venous thrombosis and arterial disease in selected patients. *Haematologica.* 1999;84:824–8.
31. Einhaupl K, Stam J, Bousser MG, de Bruijn SF, Ferro JM, Martinelli I, et al. EFNS guideline on the treatment of cerebral venous and sinus thrombosis in adult patients. *Eur J Neurol.* 2010;17:1229–35.