

# Dificultad respiratoria en el recién nacido

COMPLICACIONES Y TRATAMIENTO *pág. 67*

JESÚS PÉREZ-RODRÍGUEZ  
Y DOLORES ELORZA

Servicio de Neonatología.  
Hospital Universitario La Paz.  
Departamento de Pediatría.  
Universidad Autónoma  
de Madrid. Madrid. España.

## Etiología y diagnóstico

### Puntos clave

La patología respiratoria es la mayor causa de morbilidad en el período neonatal: afecta al 2-3% de los recién nacidos y a más del 20% de los prematuros.

Los datos perinatales, la evolución de los síntomas en las primeras horas de vida y la radiografía de tórax conforman la base para el diagnóstico en la mayor parte de los casos.

La orientación diagnóstica temprana es importante para instaurar medidas terapéuticas específicas (surfactante en la enfermedad de membrana hialina, antibioterapia temprana en la infección pulmonar, etcétera).

En los casos más graves, y cuando la respuesta a las medidas terapéuticas no es la esperada, se debe investigar la presencia de procesos asociados a la patología de base, como neumotórax, enfisema intersticial pulmonar, hipertensión pulmonar persistente neonatal o hemorragia pulmonar.

La importancia de un derrame pleural y de la función diafragmática en lesiones del frénico se evalúa mejor con ecografía.

La patología respiratoria constituye la causa más frecuente de morbilidad en el período neonatal, y puede afectar al 2-3% de los recién nacidos y hasta el 20% de los que tienen un peso al nacer menor de 2,5 kg<sup>1,2</sup>. El grado de desarrollo anatómico y fisiológico del sistema respiratorio, especialmente en los recién nacidos (RN) pretérmino, y los rápidos cambios que deben producirse en el momento del nacimiento, cuando el recambio gaseoso pasa de la placenta al pulmón, son, junto con malformaciones e infecciones, los factores fundamentales que explican esta alta incidencia.

En el momento actual, debido a los constantes avances en el diagnóstico, en el control y en el tratamiento fetal, y también al conocimiento fisiopatológico y a las nuevas posibilidades terapéuticas de estos procesos, la letalidad se ha reducido de modo considerable y se limita casi exclusivamente a los recién nacidos de peso al nacer extremadamente bajo, a malformaciones congénitas a las que se asocia hipoplasia pulmonar o alteraciones musculoesqueléticas, y a algunos cuadros que cursan con hipertensión pulmonar persistente neonatal.

El objetivo de la presente actualización consiste en revisar los aspectos más importantes de la etiología y el diagnóstico de la dificultad respiratoria aguda de comienzo inmediato o en las primeras horas tras el nacimiento.

### Orientación diagnóstica: manifestaciones clínicas de la dificultad respiratoria

Las manifestaciones clínicas más comunes de las enfermedades pulmonares neonatales son: cambios en la frecuencia y el ritmo respiratorio, retracciones costales, quejido espiratorio,

cianosis (o necesidad de oxígeno suplementario para evitarla) y alteraciones en la auscultación pulmonar, que son expresiones de la situación fisiopatológica y de los intentos de adaptación a la misma por parte del paciente. Permiten valorar la gravedad del cuadro más que la etiología, para la que suele ser necesario realizar una completa anamnesis y pruebas complementarias, especialmente radiografía de tórax.

La taquipnea, con frecuencia respiratoria superior a 60 y en ocasiones a 90-100 respiraciones/min, es característica de estos cuadros. Cuando se acompaña de retracciones subcostales y/o intercostales intensas que indican un trabajo respiratorio aumentado y de pequeñas pausas intercaladas para “descansar”, se debe establecer alguna intervención terapéutica para evitar una pausa de apnea. El test de Silverman<sup>3</sup> (tabla 1) permite de un modo sencillo cuantificar la intensidad del trabajo respiratorio e ir valorando la evolución clínica cuando el paciente no está sometido a presión de distensión continua o ventilación mecánica, ya que en estas situaciones el aleteo nasal y el quejido espiratorio no pueden ser valorados.

La auscultación pulmonar cuidadosa, analizando la presencia de hipoventilación difusa o localizada en alguna zona torácica, estertores, roncus, estridor inspiratorio, asimetrías o desplazamiento de los tonos cardíacos, puede proporcionar información relevante acerca de la distribución del murmullo vesicular, la posición del tubo traqueal en pacientes intubados, la sospecha de neumotórax-neumomediastino, el derrame pleural abundante, etc.

En la valoración del color de los RN con dificultad respiratoria, la cianosis central (cianosis de piel y mucosa labial-lingual) indica la existencia de hipoxemia que puede ser de origen cardíaco o pulmonar. La cianosis de origen pulmonar suele disminuir en respuesta a incrementos en la fracción de oxígeno del aire ins-

## Lectura rápida

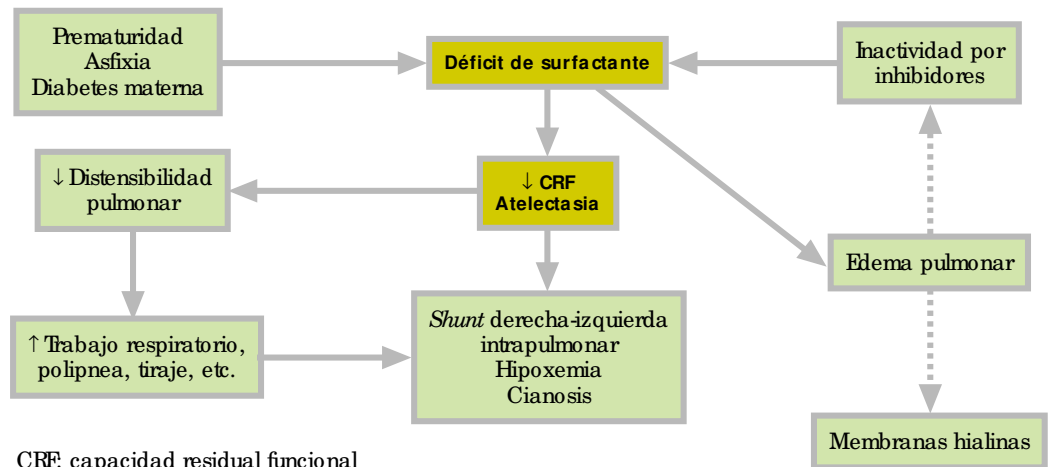


### Orientación diagnóstica: manifestaciones clínicas

La orientación diagnóstica del distrés respiratorio neonatal agudo de comienzo inmediato al nacimiento es posible en la mayor parte de los casos mediante una adecuada información perinatal (embarazo, parto, reanimación), peso y edad gestacional del paciente, radiografía de tórax, y analítica que descarte infección.

La estimación del volumen de líquido pleural, cualquiera que sea la etiología, así como la movilidad diafragmática (lesiones del frénico), se valoran mejor por ecografía. Algunas malformaciones pueden requerir estudios de TAC, resonancia magnética o laringo-tráqueo-broncoscopia para un diagnóstico más preciso.

La gravedad de la insuficiencia respiratoria en el distrés respiratorio neonatal agudo se valora de modo más fiable por las alteraciones gasométricas y por las necesidades de oxígeno y de asistencia respiratoria para corregirlas, que por los síntomas clínicos de dificultad respiratoria (auscultación, polipnea, test de Silverman).



CRF: capacidad residual funcional

**Figura 1.** Fisiopatología y manifestaciones clínicas de la enfermedad de membrana hialina (EMH).

pirado ( $FiO_2$ ), salvo en casos de malformaciones extremadamente graves o cuando la patología pulmonar está asociada a un cortocircuito derecha-izquierda a través del conducto arterioso y/o foramen oval por hipertensión pulmonar. La cianosis periférica (en extremidades) puede ser debida a hipotermia o a mala perfusión periférica. Los RN con insuficiencia respiratoria pueden tener coloración pálida por vasoconstricción y acidosis y, si la cifra de hemoglobina es baja, pueden tener hipoxemia sin cianosis. La  $FiO_2$  necesaria para mantener un color sonrosado del paciente (y una saturación de oxígeno de la hemoglobina [ $SatO_2$ ] adecuada medida por pulsioximetría), junto con el test de Silverman, son buenos indicadores clínicos de la gravedad de la insuficiencia respiratoria.

## Etiología

En la tabla 2 se señalan las causas más frecuentes de dificultad respiratoria con las denomina-

ciones más habituales de estos cuadros y con un planteamiento en el que se combinan criterios cronológicos y patogénicos que facilitan la orientación diagnóstica<sup>1,2</sup>.

## Distrés respiratorio de comienzo inmediato al nacimiento

La presencia de dificultad respiratoria en los primeros minutos u horas tras el nacimiento es la situación que se observa más frecuentemente en este grupo de problemas, y se deben plantear estrategias de diagnóstico y tratamiento basadas, por una parte, en las características del paciente (pretérmino o término) y sus antecedentes perinatales (infección, malformaciones, volumen y características del líquido amniótico), maniobras de reanimación realizadas, y, por otra, en las características clínicas indicadas anteriormente.

**Tabla 1.** Puntuación de Silverman para valoración de la dificultad respiratoria neonatal

Valor	Aleteo nasal	Quejido espiratorio	Retracción subcostal (xifoidea)	Retracción intercostal (dorsolateral)	Movimiento tórax-abdomen en inspiración
0	Ausente	Ausente	Ausente	Ausente	Aumento perímetro tórax ↑; abdomen ↑
1	Leve	Por auscultación, intermitente, débil	Visible, poco intensa	Visible, poco intensa	Depresión tórax ↓. Aumento abdomen ↑ (disociación leve)
2	Intenso	Audible sin fonendoscopio, continuo	Acusada	Acusada	Depresión tórax ↓↓. Aumento abdomen ↑↑. (disociación marcada)

## Enfermedad de membrana hialina (EMH)

Se produce por déficit de surfactante pulmonar<sup>4</sup>. Afecta sobre todo a los RN pretérmino, y su incidencia es tanto mayor cuanto menor es la edad gestacional (superior al 60% en RN con edad gestacional inferior a 28 semanas, del 10 al 20% a las 34 semanas, e inferior al 5% a partir de las 36 semanas de edad gestacional)<sup>5</sup>. Además del déficit de surfactante, se han descrito alteraciones en la bomba de Na en el epitelio nasal de pacientes con esta enfermedad, hecho que, si sucede lo mismo en el epitelio alveolar, podría estar implicado en su patogenia<sup>6</sup>. En la figura 1 se exponen la secuencia fisiopatológica y las manifestaciones clínicas características de la EMH.

La dificultad respiratoria comienza en la misma sala de partos o en las primeras horas de vida, con quejido, polipnea y retracciones tanto más precozmente cuanto menor es la edad gestacional y mayor la gravedad del cuadro. En la evolución "espontánea" se observa un incremento progresivo del trabajo respiratorio y de las necesidades de oxígeno durante las primeras 36-48 h, para ir remitiendo los signos de dificultad respiratoria y las necesidades de oxígeno en los 2-3 días siguientes. Los RN muy inmaduros suelen necesitar soporte respiratorio con presión de distensión continua o ventilación mecánica y administración muy precoz de surfactante<sup>7,8</sup>. Esta terapéutica puede modificar la evolución clínica de la EMH, acortando su duración. La afectación del estado general, la acidosis metabólica y la alteración hemodinámica (hipotensión arterial, mala perfusión periférica) son variables que dependen de la gravedad de la enfermedad.

La determinación del perfil pulmonar en aspirado traqueal o faríngeo muestra valores de cociente lecitina/esfingomielina (L/E) < 2 y ausencia de fosfatidilglicerol (PG)<sup>9</sup>. El empleo generalizado de corticosteroides prenatales para acelerar la maduración pulmonar y el uso de surfactante profiláctico hacen que la utilidad clínica de esta prueba, por su retraso en el resultado, sea en el momento actual limitada, si bien otros procedimientos de análisis rápido de actividad del surfactante a la cabecera del paciente podrían tener alguna utilidad<sup>10</sup>.

La presencia de hipoxemia, inicialmente sin importante retención de CO<sub>2</sub>, y la ausencia de anomalías en el recuento y fórmula leucocitaria, son otros datos de laboratorio que apoyan el diagnóstico de EMH.

La radiografía de tórax muestra un patrón característico con pulmones poco aireados y bajo volumen pulmonar (atelectasia difusa), al que se añaden datos que se correlacionan bien con la gravedad (figs. 2 y 3). Se distinguen cuatro grados o tipos de gravedad creciente<sup>11</sup>:

**Tabla 2. Causas de distrés respiratorio en el recién nacido**

### I. Cuadros de comienzo inmediato al nacimiento y curso clínico inicialmente recortado:

- Enfermedad de membrana hialina (distrés respiratorio neonatal por déficit de surfactante)
- Taquipnea transitoria del recién nacido (maladaptación pulmonar; pulmón húmedo, distrés tipo II)
- Distrés respiratorio leve
- Síndrome de aspiración meconial

### II. Infección pulmonar precoz-tardía

### III. Alteraciones generalmente secundarias a otros procesos pulmonares

- Aire extraalveolar (enfisema intersticial pulmonar; neumotórax, neumomediastino, neumopericardio, etc.)
- Enfermedad pulmonar crónica de la prematuridad (displasia broncopulmonar)
- Hipertensión pulmonar persistente neonatal

### IV. Alteraciones funcionales secundarias a procesos extrapulmonares

- Cardiopatías congénitas: ductus arterioso persistente, obstrucción del drenaje de venas pulmonares
- Trastornos en la regulación de la respiración: pausas de apnea, distrés secundario a lesión del sistema nervioso central
- Trastornos neuromusculares: parálisis frénica (relajación diafragmática), miopatías congénitas

### V. Alteraciones en el desarrollo anatómico del aparato respiratorio

#### VI. Malformaciones congénitas

- Atresia de coanas
- Síndrome de Pierre-Robin
- Laringo-traqueomalacia
- Anillos vasculares
- Malformación adenomatosa quística pulmonar
- Enfisema lobar congénito

#### VII. Hipoplasia pulmonar

- Primaria
- Secundaria a:
  - a) Compresión intratorácica: hernia diafragmática congénita, hidro o quilotórax, quiste o tumor intratorácico
  - b) Compresión extratorácica: con oligohidramnios (patología renal o pérdida crónica de líquido amniótico), sin oligohidramnios (ascitis, masas abdominales)
  - c) Deformidades de la caja torácica: displasias óseas

## Lectura rápida



### Enfermedad de membrana hialina

La gravedad clínica de la enfermedad de membrana hialina tiene muy buena correlación con el grado de atelectasia en la radiografía de tórax.

La administración de surfactante intratraqueal modifica, cuando hay respuesta a este tratamiento, el curso clínico natural de la enfermedad.



## Lectura rápida

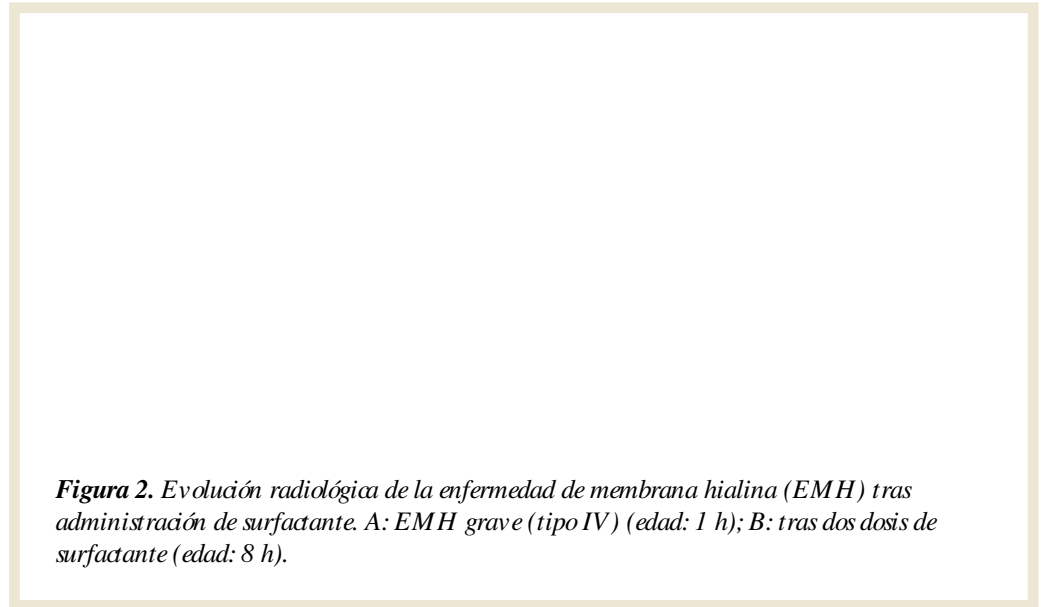


### Taquipnea transitoria del recién nacido

La taquipnea transitoria del recién nacido o mala adaptación pulmonar es el cuadro más frecuente de distrés respiratorio neonatal agudo.

El parto por cesárea es un factor de riesgo bien documentado.

Si bien inicialmente puede ser clínicamente indistinguible de una enfermedad de membrana hialina, los síntomas y las necesidades de oxígeno mejoran en las primeras 24 h.



**Figura 2.** Evolución radiológica de la enfermedad de membrana hialina (EMH) tras administración de surfactante. A: EMH grave (tipo IV) (edad: 1 h); B: tras dos dosis de surfactante (edad: 8 h).

**Figura 3.** Enfermedad de membrana hialina grave: evolución a enfisema intersticial pulmonar.

- Tipo I: patrón reticulogranular fino y homogéneo como vidrio esmerilado.
- Tipo II: similar al anterior pero más denso y con broncograma aéreo más visible.
- Tipo III: pacificación alveolar difusa y confluyente con menor volumen pulmonar.
- Tipo IV: “pulmón blanco”. Ausencia prácticamente total de aire en el parénquima pulmonar, cuya densidad no se distingue de la silueta cardíaca.

Además de posibles complicaciones pulmonares agudas (enfisema intersticial pulmonar, neumotórax), los RN más inmaduros con EMH grave tienen más riesgo de ductus persistente sintomático, hemorragia intraventricular y enfermedad pulmonar crónica de la prematuridad<sup>12</sup>.

### Taquipnea transitoria del recién nacido (TTRN) o mala adaptación pulmonar<sup>1</sup>

Se produce por retraso en la reabsorción del líquido pulmonar tras el nacimiento<sup>13</sup>. También

se denomina síndrome de pulmón húmedo<sup>14</sup> o distrés tipo II<sup>15</sup>. Es el tipo más frecuente de dificultad respiratoria neonatal (fig. 4). Afecta tanto a RN pretérmino como a término, frecuentemente con antecedentes de parto por cesárea, sedación materna, asfixia o aspiración de líquido amniótico claro<sup>13,16</sup>. Estudios de perfil pulmonar en estos pacientes han mostrado cociente L/E normal (> 2) y ausencia de PG<sup>17</sup>. En las primeras 4-6 h de vida el cuadro clínico puede ser indistinguible de una EMH, pero en la evolución se observa que las necesidades de oxígeno suplementario no continúan aumentando, raramente superan el 40% y a las 36-48 h suele estar resuelto o quedar una mínima polipnea residual. La afectación del estado general y la alteración hemodinámica son poco relevantes, y en la gasometría se observa sobre todo retención de CO<sub>2</sub> leve o moderada. En la radiografía de tórax aparecen pulmones bien aireados o ligeramente hiperinsuflados, con condensaciones perihiliares bilaterales prominentes y que se extienden hacia la periferia del pulmón. Líquido en cisuras o pequeños derrames pleurales son hallazgos asociados frecuentes<sup>11,14</sup>. En las primeras 8-12 h de vida la radiografía de tórax puede no ser concluyente para diferenciar EMH tipo I y TTRN. Los datos de laboratorio, hemograma, proteína C reactiva (PCR), etc., no muestran alteraciones sugestivas de infección.

### Distrés respiratorio leve

En la clasificación de Hjalmarson<sup>1</sup> se incluye este cuadro caracterizado por signos clínicos de dificultad respiratoria durante las 3-6 primeras horas de vida sin que se observen alteraciones radiológicas ni gasométricas significativas y

## Lectura rápida



### Infeción pulmonar

No existe un patrón radiológico característico de infección pulmonar en la neumonía perinatal.

Acidosis metabólica, apnea y shock temprano son signos sugestivos de infección.

En caso de sospecha, debe iniciarse antibioterapia empírica temprana hasta que se excluya o confirme el diagnóstico.



**Figura 4.** Dos casos de taquipnea transitoria del recién nacido o mala adaptación pulmonar.

con una evolución autolimitada y uniformemente favorable. Las diferencias con las formas más leves de TTRN son muy tenues y destacan más por las alteraciones gasométricas y por la evolución cronológica de los síntomas.

### Infeción pulmonar temprana

La infección pulmonar perinatal puede producirse por vía ascendente desde el canal del parto o por paso transplacentario de microorganismos<sup>18,19</sup> y afectar tanto a RN pretérmino como a término. La etiología bacteriana (*Streptococcus agalactiae*, *Escherichia coli*, *Haemophilus influenzae*, *Listeria monocytogenes*, etc.) es la más habitual, pero ante un cuadro clínico compatible y cultivos habituales negativos o antecedentes epidemiológicos sugestivos también debe ser investigada la posibilidad de infección por especies de *Candida*, virus de diferentes tipos cada vez más frecuentemente reportados, *Mycoplasma*, *Chlamydia* o *Ureaplasma urealyticum*<sup>20-25</sup>.

Los síntomas respiratorios pueden ser inicialmente predominantes e indistinguibles de una EMH o TTRN, pero muy tempranamente, ya desde las primeras horas de vida, en los casos graves aparecen signos y síntomas de sepsis y shock con acidosis metabólica, mala perfusión periférica, gradiente térmico central periférico aumentado y tendencia a presentar pausas de apnea. La hipertensión pulmonar persistente neonatal con cortocircuito derecha-izquierda a través del ductus arterioso y/o el foramen oval puede complicar aún más el cuadro en los casos más graves. La existencia de antecedentes de infección o fiebre materna, de rotura prematura de membranas y/o de corioamnionitis puede orientar el diagnóstico.

La radiografía de tórax es inespecífica y muestra patrones similares a la EMH, TTRN, con-

densaciones bronconeumónicas de distribución irregular o incluso un patrón miliar<sup>26</sup>. El recuento y la fórmula leucocitarias con un cociente neutrófilos inmaduros/totales aumentado<sup>27</sup> y un incremento de PCR, procalcitonina u otros marcadores de infección<sup>28</sup> permiten orientar el diagnóstico e iniciar tempranamente un tratamiento antibiótico empírico hasta recibir los resultados de los cultivos.

### Síndrome de aspiración meconial (SAM)

La causa del SAM es la llegada a la vía aérea intratorácica de líquido amniótico que contiene meconio (fig. 5). La emisión de meconio al líquido amniótico se produce durante períodos de asfixia. Los movimientos respiratorios que ésta induce en el feto intraútero o bien las primeras respiraciones tras el nacimiento desplazan las partículas de meconio hacia las pequeñas vías aéreas, produciendo un mecanismo valvular de obstrucción, una reacción inflamatoria en los pulmones y una inactivación del surfactante que constituyen la etiopatogenia del SAM<sup>29-32</sup>. El cuadro se presenta en RN a término y posttérmino. La presencia de meconio en líquido amniótico en RN pretérmino sugiere infección frecuentemente producida por *Listeria*.

A los síntomas de dificultad respiratoria se añade el antecedente de líquido amniótico meconial. La piel y el cordón umbilical pueden estar impregnados de una coloración marrón verdosa del meconio. El tórax está hiperinsuflado y en la auscultación con frecuencia se detectan roncus, estertores y asimetría en la ventilación alveolar, con tonos cardíacos alejados o desplazados que sugieren la presencia de neumotórax y/o de neumomediastino. La gasometría muestra retención de CO<sub>2</sub> e hipoxemia en grado variable. Los casos más graves

## Lectura rápida

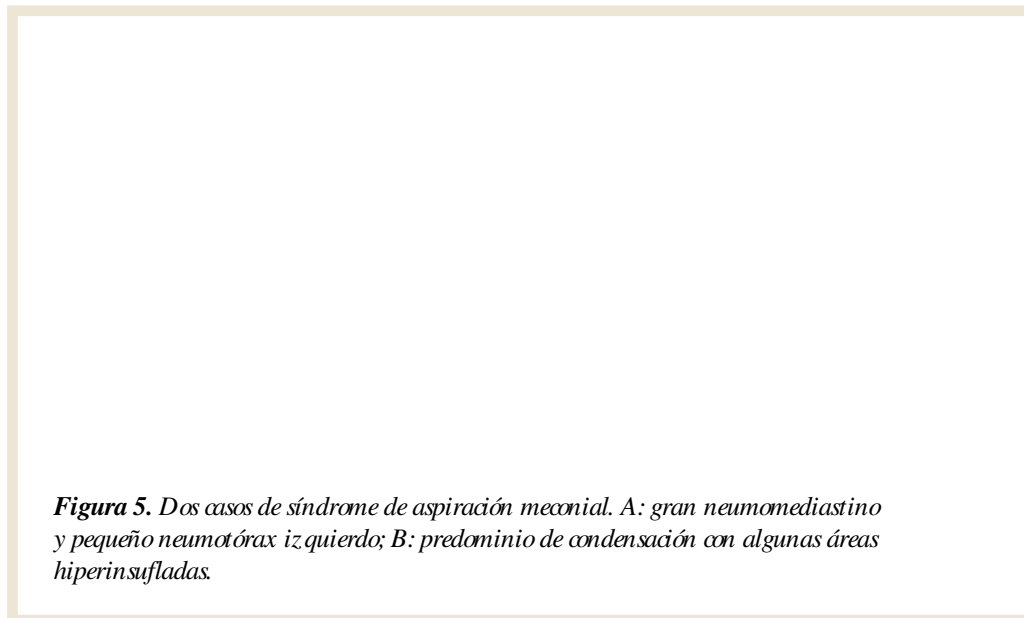


### Otras causas de distrés respiratorio agudo

En la patología pulmonar aguda (síndrome de aspiración meconial, infección, enfermedad de membrana hialina), la hipoxemia o la hipercapnia que no responden a oxígeno y ventilación mecánica deben orientar a la investigación de alguna complicación o patología asociada, sobre todo neumotórax o hipertensión pulmonar persistente neonatal.

El neumotórax puede producirse de modo espontáneo, tras maniobras de reanimación, SAM o episodios de aspiración de alimento. Su frecuencia aumenta en RN que precisan ventilación asistida, especialmente inmaduros o con enfermedad pulmonar grave cuando se requieren presiones inspiratorias elevadas.

La sospecha clínica se basa en hipoventilación del lado afecto y desplazamiento de los tonos cardíacos hacia el lado sano.



**Figura 5.** Dos casos de síndrome de aspiración meconial. A: gran neumomediastino y pequeño neumotórax izquierdo; B: predominio de condensación con algunas áreas hiperinsufladas.

cursan con hipertensión pulmonar persistente neonatal asociada. Cuando hay asfixia grave asociada, las manifestaciones clínicas y la alteración gasométrica están presentes desde el nacimiento. En otras ocasiones la gravedad de la insuficiencia respiratoria va aumentando progresivamente a lo largo de las primeras 12-24 h de vida y se acompañan de un cambio en la radiografía de tórax hacia un patrón de mayor condensación, probablemente relacionado con la neumonitis y la inflamación producida por el meconio<sup>29,30</sup>.

El patrón radiológico es muy variable y no siempre guarda correlación con las manifestaciones clínicas. Los signos característicos (fig. 6) son zonas de condensación irregular en ambos campos pulmonares que alternan con zonas hiperaireadas, y frecuentemente neumomediastino o neumotórax. En los casos más graves hay un predominio de las condensaciones, que pueden hacerse confluentes y dar una imagen de condensación homogénea<sup>11</sup>; es entonces cuando se piensa que otros factores asociados a la asfixia o a la infección crónica intraútero, como edema pulmonar, fallo miocárdico, etc., pueden ser tanto o más importantes que la propia aspiración de meconio en su desarrollo<sup>33</sup>.

### Otras causas de distrés respiratorio agudo

**Aire extraalveolar.** Se produce con más frecuencia en el período neonatal que en cualquier otra época de la vida y aparece relacionado con diferentes características del desarrollo pulmonar. Las formas más frecuentes son el neumotórax, el neumomediastino y el enfisema intersticial pulmonar<sup>34,35</sup>. El neumopericardio, el enfisema subcutáneo, el neumoperitoneo y el aire intravascular de origen pulmonar son hallazgos menos frecuentes y que suelen asociarse

**Figura 6.** Pulmón “pequeño” (siete espacios intercostales) e hiperaireado por oligohidramnios grave y prolongado (dry lung syndrome).

a alguna de las formas inicialmente citadas de aire extraalveolar y a patología pulmonar de base grave. La patogenia más aceptada es una rotura alveolar y posterior disección de las vainas perivasculares y emigración del gas a alguna de las diferentes cavidades.

El *neumotórax* puede producirse de modo espontáneo, tras maniobras de reanimación, SAM o episodios de aspiración de alimento. Su frecuencia aumenta en RN que precisan ventilación asistida, especialmente inmaduros o con enfermedad pulmonar grave cuando se requieren presiones inspiratorias elevadas. La sospecha clínica se basa en hipoventilación del lado afecto y desplazamiento de los tonos cardíacos hacia el lado sano, y la radiografía de tórax permite estimar la cantidad y distribución (anterior, lateral, subpulmonar) del aire en la cavidad pleural. No debe confundirse

con el espacio pleural “vacío” inicial tras intervención de hernia diafragmática congénita<sup>36</sup>. El *neumomediastino* se caracteriza clínicamente por la auscultación de tonos cardíacos muy débiles y alejados, en ocasiones más audibles en la región epigástrica o subxifoidea. La radiografía de tórax muestra un halo de aire adyacente o sobre la silueta cardíaca. En la proyección lateral se observa hiperlucencia retrosternal y la forma de vela de la silueta tímica<sup>11</sup>. El *neumopericardio* produce clínicamente una disminución de intensidad de los tonos cardíacos, acompañada de compromiso hemodinámico en los casos graves. La radiografía de tórax muestra una cámara de aire que delimita la silueta cardíaca, separada de la membrana pericárdica.

**Hipoplasia pulmonar.** La hipoplasia pulmonar puede ser primaria o secundaria y unilateral o bilateral. Las formas primarias son menos frecuentes. La hipoplasia pulmonar secundaria se asocia sobre todo a oligohidramnios por pérdida crónica de líquido amniótico o malformaciones renales y a hernia diafragmática congénita. Otras causas menos frecuentes incluyen masas mediastínicas o abdominales, derrame pleural, ascitis e hidropesía fetal que pueden comprimir y dificultar el desarrollo pulmonar<sup>37-40</sup>. El diagnóstico clínico se basa en los antecedentes. La radiografía muestra un pulmón pequeño que, si no hay patología asociada, puede estar hiperclaro pero con diafragma a nivel de la 5.<sup>a</sup>-6.<sup>a</sup> costilla a pesar de utilizar ventilación mecánica con presiones elevadas. El grado de insuficiencia respiratoria estará en relación con la hipoplasia pulmonar. Pueden asociarse EMH o infección pulmonar si se trata de un RN pretérmino o de una rotura prolongada de membranas con corioamnionitis. Frecuentemente existe hipertensión pulmonar persistente neonatal, por la disminución del número de vasos que supone la hipoplasia pulmonar y por las alteraciones gasométricas, hipoxemia, hipercapnia, acidosis, que propician el aumento de resistencia vascular pulmonar. Algunos casos de oligoamnios prolongado, denominados “*dry lung syndrome*” o *síndrome del pulmón comprimido*<sup>41,42</sup>, muestran inicialmente signos clínicos y radiológicos similares a una

hipoplasia pulmonar y requieren presiones inspiratorias y  $FiO_2$  muy elevadas para conseguir un recambio gaseoso adecuado, pero tienen una recuperación rápida. Esta rápida mejoría sugiere que no se trata de una hipoplasia pulmonar anatómica.

**Hipertensión pulmonar persistente neonatal (HPPN).** Se caracteriza por una presión arterial pulmonar elevada tras el nacimiento que condiciona un cortocircuito derecha-izquierda a través del conducto arterioso y/o el foramen oval. Aunque pueden existir diversos factores etiológicos (fig. 7), la HPPN se observa sobre todo asociada a otros procesos pulmonares como SAM, sepsis, hipoplasia pulmonar o EMH. Aunque es más frecuente en RN a término, por la mayor reactividad y desarrollo muscular de las arteriolas pulmonares, puede presentarse también en RN pretérmino<sup>43</sup>. La sospecha clínica se basa en la existencia de una patología pulmonar de base con hipoxemia grave que no responde al tratamiento. Algunos casos idiopáticos, en los que no se observa patología pulmonar significativa en la radiografía, podrían ser debidos a mal alineamiento de los capilares pulmonares, tratamiento prenatal con antiinflamatorios no esteroideos u otros factores<sup>44,45</sup>. El grado de hipertensión pulmonar, la localización de los cortocircuitos y el diagnóstico diferencial con una cardiopatía congénita se establecen mediante ecocardiografía. La existencia de *shunt* ductal se confirma si existe diferencia entre  $PaO_2$  ( $> 15$  mmHg) o  $SatO_2$  ( $> 4\%$ ) preductal y posductal (fig. 7).

## Lectura rápida



### Hipoplasia pulmonar

La hipoplasia pulmonar puede ser primaria o secundaria y unilateral o bilateral. Las formas primarias son menos frecuentes. La hipoplasia pulmonar secundaria se asocia sobre todo a oligohidramnios por pérdida crónica de líquido amniótico o malformaciones renales y a hernia diafragmática congénita.

### Hipertensión pulmonar persistente neonatal (HPPN)

La sospecha clínica se basa en la existencia de una patología pulmonar de base con hipoxemia grave que no responde al tratamiento.

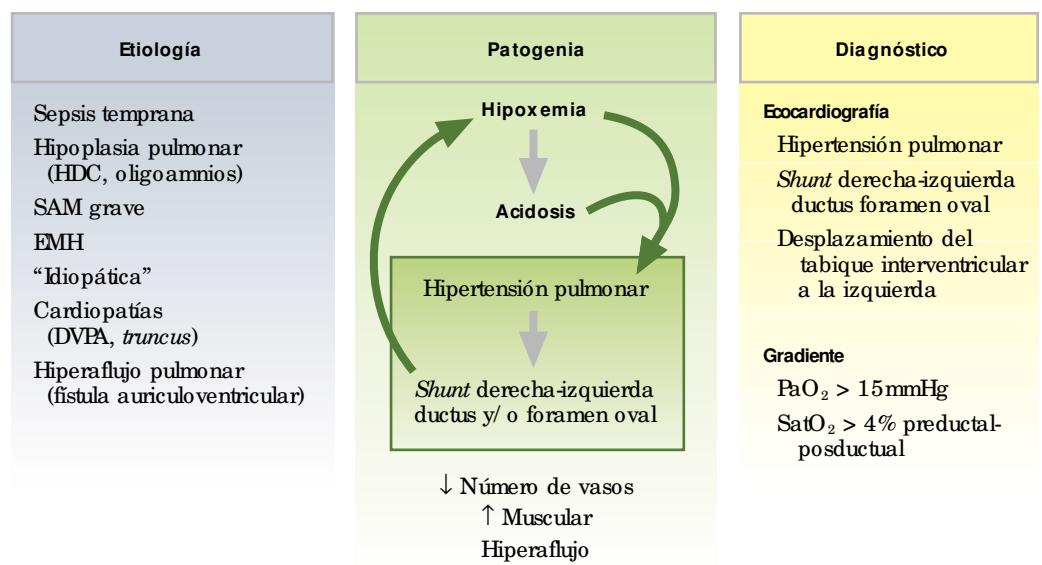


Figura 7. Hipertensión pulmonar persistente neonatal.

## Lectura rápida



### Diagnóstico diferencial del distrés respiratorio neonatal agudo

En la mayor parte de los casos la orientación diagnóstica de un RN con dificultad respiratoria se establece analizando conjuntamente los datos de anamnesis, del examen físico, de la radiografía de tórax y de las pruebas de laboratorio señalados en la tabla 3.

## Diagnóstico diferencial del distrés respiratorio neonatal agudo

En la mayor parte de los casos la orientación diagnóstica de un RN con dificultad respiratoria se establece analizando conjuntamente los datos de anamnesis, del examen físico, de la radiografía de tórax y de las pruebas de laboratorio señalados en la tabla 3. Aunque las entidades descritas anteriormente son las más frecuentes en la patología respiratoria neonatal, el diagnóstico diferencial estará orientado a descartar otras posibles causas señaladas en la tabla 2. Algunos pacientes pueden presentar cuadros pulmonares asociados. Algunos ejemplos, no excepcionales, de estas situaciones son:

– Neumotórax y neumomediastino. Aunque pueden ser espontáneos o secundarios a manio-

bras de reanimación tras el nacimiento, son más frecuentes en RN con EMH o SAM grave que requieren asistencia respiratoria.

– Hemorragia pulmonar. Puede aparecer en RN con EMH y ductus persistente, infección, asfixia o errores innatos del metabolismo; muchas veces está relacionada con situaciones de insuficiencia cardíaca, hipoxia, ductus persistente en pretérminos y edema pulmonar hemorrágico<sup>46-49</sup>.

– Hipoplasia pulmonar secundaria a oligohidramnios. Puede presentarse simultáneamente con infección pulmonar o EMH.

– Hipertensión pulmonar persistente neonatal. Puede presentarse como un proceso primario (persistencia de circulación fetal), pero más frecuentemente se observa en RN con SAM, bronconeumonía, hipoplasia pulmonar y algunos casos de EMH y en cardiopatías congénitas.

El diagnóstico prenatal de malformaciones, como hernia diafragmática congénita, malforma-

**Tabla 3.** Diagnóstico diferencial más habitual de la enfermedad de membrana hialina (EMH)

	EMH	Mala adaptación pulmonar	Bronconeumonía-sepsis temprana
Edad inicio	RN	RN	RN
FiO <sub>2</sub> máxima (hipoxemia)	Hasta 1,0 (grave)	0,4-0,6 (leve)	Hasta 1,0 (grave)
Edad FiO <sub>2</sub> máxima (mayor gravedad)	36-48 h (si no recibe surfactante)	0-6 h	Variable
Edad gestacional (más frecuente)	Temprana	Temprana	Variable
Estado general	Moderado-grave	Moderado-leve	Muy grave
Alteración hemodinámica	Frecuente	Rara	Shock habitual
Radiografía de tórax	Atelectasia difusa, broncograma aéreo	↑ Volumen pulmonar, condensaciones, líquido en cisuras	Variable
Aire extraalveolar	Frecuente (casos graves)	No	Raro
Mortalidad	Inmaduros	No	20-25%
Hemograma, reactantes	Inespecífico	Inespecífico	Sugieren infección
Cultivos	Negativos	Negativos	Positivos
L/E	< 2	> 2	> 2
PG	Ausente	Ausente (50%)	Detectable

RN: recién nacido; L/E: cociente lecitina/ esfingomielina en aspirado faringotraqueal;  
 PG: fosfatidilglicerol en aspirado faringotraqueal.



**Tabla 4.** Planteamiento diagnóstico del distrés respiratorio agudo neonatal

<b>Anamnesis</b>
Edad de gestación, peso
Historia familiar
Control gestación: infecciones, malformaciones, derrame pleural
Líquido amniótico: cantidad ↑ o ↓; meconio
Parto: presentación, vaginal/cesárea, asfíxia, trauma (frénico)
Reanimación: oxígeno/ PPI, otras medidas
<b>Clínica</b>
Cronología y síntomas: auscultación, test de Silverman, estado general, frecuencia y ritmo
Gravedad de la insuficiencia respiratoria: PO <sub>2</sub> / FCO <sub>2</sub> / pH, FIO <sub>2</sub> , asistencia respiratoria, A-aDO <sub>2</sub> , a/ AO <sub>2</sub> , IO
<b>Laboratorio</b>
Investigar infección
Alteración metabólica
Líquido pleural
Composición surfactante
<b>Estudio de imagen</b>
Radiografía de tórax (muy importante): caja torácica-costillas, mediastino-S. cardíaca, vasos pulmonares, vía aérea, parénquima pulmonar, espacio pleural, diafragma
Ecografía: mediastino, derrame (cantidad), diafragma (movilidad)
TAC-RM: secuestro, malformación, anillos vasculares
Broncoscopia y otras: agenesia hipoplasia, estridor inspiratorio

ción adenomatosa quística pulmonar, quilotórax congénito, o situaciones con riesgo de desarrollar hipoplasia pulmonar o debilidad muscular e hipotonía congénita, no sólo tiene gran utilidad diagnóstica, sino que permite anticipar medidas terapéuticas (p. ej., evacuación de derrame pleural masivo) previas al nacimiento y posibilita que el parto tenga lugar en una unidad perinatal donde puedan aplicarse las medidas terapéuticas adecuadas para conseguir el mejor resultado. En algunos cuadros de dificultad respiratoria neonatal no se puede establecer un diagnóstico etiológico. La respuesta inflamatoria ante infecciones intrauterinas (corioamnionitis)<sup>50</sup>, anomalías en la composición del surfactante y otras alteraciones genéticas<sup>51</sup> abren nuevas perspectivas tanto en el diagnóstico de la enfermedad pulmonar neonatal aguda (tabla 4) como en el desarrollo de enfermedad pulmonar crónica de la prematuridad y otros problemas respiratorios (asma) en edades posteriores.

## Bibliografía



● Importante ●● Muy importante

■ Metaanálisis  
■ Ensayo clínico controlado  
■ Epidemiología

- Hjalmarson O. Epidemiology and classification of acute neonatal respiratory disorders. A prospective study. *Acta Paediatr Scand* 1981;70:773-83.
- Field DJ, Milner AD, Hopkin IE, Madeley RJ. Changing patterns in neonatal respiratory disease. *Pediatr Pulmonol* 1987;3:231-5.
- Silverman WA, Andersen DH. Silverman score – a system for grading severity of underlying lung disease. *Pediatrics* 1956;17:1-9.
- Avery ME, Mead J. Surface properties in relation to atelectasis and hyaline membrane disease. *Am J Dis Child* 1959;95:517-23.
- Greenough A, Robertson NRC. Acute respiratory disease in the newborn. En: Rennie JM, Robertson NRC, editors. *Textbook of Neonatology*. Edinburgh: Churchill Livingstone, 1999; p. 481-607.
- Barker PM, Gowen CW, Lawson EE, Knowles MR. Decreased sodium ion absorption across nasal epithelium of very premature infants with respiratory distress syndrome. *J Pediatr* 1997;120:373-7.
- Elgellab A, Riou Y, Abbazine A, Truffert P, Matran R, Lequien P, et al. Effects of nasal continuous positive airway pressure (NCPAP) on breathing pattern in spontaneously breathing premature newborn infants. *Intensive Care Med* 2001;27:1782-7.
- Early surfactant administration with brief ventilation vs selective surfactant and continued mechanical ventilation for preterm infants with or at risk for RDS. *Cochrane Database Syst Rev* 2002;(2):CD003063.
- Zapata A, Hernández JM, Grande C, Martínez I, Pérez J, de la Fuente P, et al. Pulmonary phospholipids in amniotic fluid of pathologic pregnancies: relationship with clinical status of the newborn. *Scand J Clin Lab Invest* 1989;49:351-7.
- Verder H, Ebbesen F, Linderholm B, Robertson B, Eschen C, Arroe M, et al. Prediction of respiratory distress syndrome by the microbubble stability test on gastric aspirates in newborns of less than 32 weeks' gestation. *Acta Paediatr* 2003;92:728-33.
- Arthur R. The neonatal chest X-ray. *Paediatr Respir Rev* 2001;2:311-23.
- Chan V, Greenough A, Gamsu HR. Neonatal complications of extreme prematurity in mechanically ventilated infants. *Eur J Pediatr* 1992;151:693-6.
- Avery ME, Gatewood OB, Brumley G. Transient tachypnea of the newborn. *Am J Dis Child* 1966;111:380-5.
- Wesenberg RL, Graven SN, McCabe EB. Radiological findings in wet lung disease. *Radiology* 1971;98:69-74.
- Sundell H, Garrot J, Blankenship WJ, Shepard D, Stahlman MT. Studies on infants with type II respiratory distress syndrome. *J Pediatr* 1971;78:754-8.
- Levine EM, Ghal V, Barton JJ, Strom CM. Mode of delivery and risk of respiratory diseases in newborns. *Obstet Gynecol* 2001;97:439-42.
- James DK, Chiswick ML, Harkes A, Williams M, Hallworth J. Non-specificity of surfactant deficiency in neonatal respiratory disorders. *Br Med J* 1984;288:1635-8.
- Webber S, Wilkinson AR, Lindsell D, Hope FL, Dobson SR, Isaacs D. Neonatal pneumonia. *Arch Dis Child* 1990;65:207-11.
- Rubaltelli FF, Dani C, Reali MF, Bertini G, Wichman L, Tangucci M, et al. Acute neonatal respiratory distress in Italy: a one year prospective study. *Acta Paediatr* 1998;87:1261-8.
- Sollecito D, Midulla M, Bavastrelli M, Panero A, Marzetti G, Rossi D, et al. *Chlamydia trachomatis* in neonatal respiratory distress of very preterm babies: biphasic clinical picture. *Acta Paediatr* 1992;81:788-91.
- Ichiba M, Fujioka H, Saito M, Shintaku H. Neonatal listeriosis with severe respiratory failure responding to nitric oxide inhalation. *Pediatr Int* 2000;42:696-8.
- Martín Ibáñez I, Díaz González EP, Rodríguez Migueles JM, Figueras Aloy J. Varicela neonatal. Descripción de un caso de bronconeumonía y edema pulmonar hemorrágico. *An Esp Pediatr* 2001;55:58-60.

## Bibliografía recomendada

Hjalmarson O. Epidemiology and classification of acute neonatal respiratory disorders. A prospective study. *Acta Paediatr Scand* 1981;70:773-83.

*Estudio epidemiológico prospectivo sobre 32.281 recién nacidos que analiza la patología respiratoria neonatal así como su incidencia en relación con la edad gestacional y los factores perinatales. Presenta una clasificación de conjunto de las causas más habituales (no malformativas) de distrés respiratorio.*

Avery ME, Mead J. Surface properties in relation to atelectasis and hyaline membrane disease. *Am J Dis Child* 1959;95:517-23.

*Primera descripción del aumento de tensión superficial que se produce en los pacientes, entonces con una alta mortalidad, que fallecían con "membranas hialinas" recubriendo los alveolos pulmonares. Un clásico y un hito en la patología neonatal de lectura recomendada para los neonatólogos y para los interesados en fisiopatología respiratoria.*



## Bibliografía recomendada

**Levine EM, Ghal V, Barton JJ, Strom CM. Mode of delivery and risk of respiratory diseases in newborns. *Obstet Gynecol* 2001;97:439-42.**

*Estudio epidemiológico retrospectivo sobre 29.669 nacimientos en una sola institución durante 7 años. Estudia el riesgo de taquipnea transitoria, de enfermedad de membrana hialina y de hipertensión pulmonar persistente neonatal en cesárea y parto vaginal.*

**Arthur R. The neonatal chest X-ray. *Paediatr Respir Rev* 2001;2:311-23.**

*Completa y actualizada revisión de la patología respiratoria neonatal con 27 imágenes de estudios radiológicos y tablas útiles para una correcta interpretación y orientación diagnóstica.*

**Ghidini A, Spong CY. Severe meconium aspiration syndrome is not caused by aspiration of meconium. *Am J Obstet Gynecol* 2001;185:931-8.**

*Artículo de opinión que analiza, realizando un metaanálisis, la evidencia de la relación causal entre aspiración perinatal de meconio y síndrome de aspiración meconial grave, y presenta los datos existentes en la bibliografía referentes a esta compleja enfermedad.*

23. Hocker JR, Cook LN, Adams G, Rabalais GP. Ganciclovir therapy of congenital cytomegalovirus pneumonia. *Pediatr Infect Dis J* 1990;9:743-5.
24. Cassell GH, Waites KB, Crouse DT. Perinatal mycoplasmal Infections. *Clin Perinatol* 1991;18:241-62.
25. Wang EE, Ohlsson A, Kellner JD. Association of *Ureaplasma urealyticum* colonization with chronic lung disease of prematurity: results of a metaanalysis. *J Pediatr* 1995;127:640-4.
26. Flores JA. Millitary pattern in neonatal pneumonia. *Pediatr Radiol* 1988;18:355-6.
27. Manroe BL, Weinberg AG, Rosenfeld CR, Browne R. The neonatal blood count in health and disease: I. Reference values for neutrophilic cells. *J Pediatr* 1979;95:89-98.
28. Enguix A, Rey C, Concha A, Medina A, Coto D, Dieguez MA. Comparison of procalcitonin with C-reactive protein and serum amyloid for the early diagnosis of bacterial sepsis in critically ill neonates and children. *Intensive Care Med* 2001;27:211-5.
29. Jovanovic R, Nguyen HT. Experimental meconium aspiration in guinea pigs. *Obstet Gynecol* 1989;73:652-6.
30. Tyler DC, Murphy J, Cheney FW. Mechanical and chemical damage to lung tissue caused by meconium aspiration. *Pediatrics* 1978;62:454-9.
31. Oh MH, Bae CW. Inhibitory effect of meconium on pulmonary surfactant function tested in vitro using the stable microbubble test. *Eur J Pediatr* 2000;159:770-4.
32. Schrama AJ, de Beaufort AJ, Sukul YR, Jansen SM, Poorthuis BJ, Berger HM. Phospholipase A2 is present in meconium and inhibits the activity of pulmonary surfactant: an in vitro study. *Acta Paediatr* 2001;90:412-6.
33. Ghidini A, Spong CY. Severe meconium aspiration syndrome is not caused by aspiration of meconium. *Am J Obstet Gynecol* 2001;185:931-8.
34. Carey B. Neonatal air leaks: pneumothorax, pneumomediastinum, pulmonary interstitial emphysema, pneumopericardium. *Neonatal Netw* 1999;18:81-4.
35. Walker MW, Shoemaker M, Riddle K, Crane MM, Clark R. Clinical process improvement: reduction of pneumothorax and mortality in high-risk preterm infants. *J Perinatol* 2002;22:641-5.
36. Kammen BF, Pacham P, Harrison MR, Gooding CA. The "diaphanous" diaphragm: a radiographic sign seen after patch repair of congenital diaphragmatic hernia in neonates. *AJR Am J Roentgenol* 2002;178:185-9.
37. Hussain AN, Hessel RG. Neonatal pulmonary hypoplasia: an autopsy study of 25 cases. *Pediatr Pathol* 1993;13:475-84.
38. Lauria MR, Gonik B, Romero R. Pulmonary hypoplasia: pathogenesis, diagnosis, and antenatal prediction. *Obstet Gynecol* 1995;86:466-75.
39. Winn HN, Chen M, Amon E, Leet TL, Shumway JB, Mostello D. Neonatal pulmonary hypoplasia and perinatal mortality in patients with midtrimester rupture of amniotic membranes – a critical analysis. *Am J Obstet Gynecol* 2000;182:1638-44.
40. Peleg D, Golichowski AM, Ragan WD. Fetal hydrothorax and bilateral pulmonary hypoplasia. Ultrasonic diagnosis. *Acta Obstet Gynecol Scand* 1985;64:451-3.
41. McIntosh N. Dry lung syndrome after oligoamnios. *Arch Dis Child* 1988;62:190-3.
42. Losa M, Kind C. Dry lung syndrome: complete airway collapse mimicking pulmonary hypoplasia. *Eur J Pediatr* 1998;157:933-8.
43. Kinsella JP, Abman SH. Clinical pathophysiology of persistent pulmonary hypertension of the newborn and the role of inhaled nitric oxide therapy. *J Perinatol* 1996;16:S24-7.
44. Wagenvoort CA. Misalignment of lung vessels: a syndrome causing persistent neonatal pulmonary hypertension. *Hum Pathol* 1986;17:727-30.
45. Riemensneider TA, Nielsen HC, Ruttenberg HD, Jaffe RB. Disturbances of the transitional circulation: spectrum of pulmonary hypertension and myocardial dysfunction. *J Pediatr* 1976;89:622-5.
46. Cole VA, Normand IC, Reynolds EO, Rivera RP. Pathogenesis of hemorrhagic pulmonary edema and massive pulmonary hemorrhage in the newborn. *Pediatrics*. 1973;51:175-87.
47. Yeung CY. Massive pulmonary hemorrhage in neonatal infection. *Can Med Assoc J* 1976;114:135-6.
48. Sheffield LJ, Danks DM, Hammond JW, Hoogenraad NJ. Massive pulmonary hemorrhage as a presenting feature in congenital hyperammonemia. *J Pediatr* 1976;88:450-2.
49. Garland J, Buck R, Weinberg M. Pulmonary hemorrhage risk in infants with a clinically diagnosed patent ductus arteriosus. A retrospective cohort study. *Pediatrics* 1994;94:719-23.
50. Yoon BH, Romero R, Jun JK, Park KH, Park JD, Ghezzi F, et al. Amniotic fluid cytokines (interleukin-6, tumor necrosis factor alpha, interleukin-1 beta and interleukin-8) and the risk for the development of bronchopulmonary dysplasia. *Am J Obstet Gynecol* 1997;177:825-8.
51. Hallman M, Haataja R. Genetic influences and neonatal lung disease. *Sem Neonatol* 2003;8:19-27.