


Canalización intraósea

ÁNGEL CARRILLO Y JESÚS LÓPEZ-HERCE

Unidad de Cuidados Intensivos Pediátricos. Hospital General Universitario Gregorio Marañón. Madrid. España.



Axel Olivares

En las situaciones de urgencia vital es imprescindible disponer de un acceso venoso por el que se puedan administrar los fármacos y los líquidos necesarios para recuperar al paciente. Sin embargo, cuanto más pequeño es el niño o peor su estado hemodinámico, tanto más difícil resulta la canalización de las venas periféricas. La medula ósea de las metáfisis de los huesos largos y la parte central de los cortos está constituida por una rica red de capilares que desemboca en un canal venoso central que no se colapsa en las situaciones de shock, ni siquiera en la parada circulatoria, que drena, a través de las venas nutricias y emisarias, en el sistema venoso general.

Puntos clave

- Siempre debe usarse una aguja específica de punción intraósea. Las del calibre 14 G y punta en forma de trócar sirven para todas las edades, desde los neonatos hasta los adultos.
- La forma adecuada de coger la aguja es fundamental para conseguir el éxito.
- Tan importante como mantener la presión sobre el manubrio y la semirrotación en ambos sentidos, es sostener los dedos que hacen de tope a sólo 2-3 mm de la piel.
- Después de colocada, debe evitarse su manipulación intercalando una llave de tres pasos con alargadera por donde perfundir las infusiones continuas e intermitentes.
- Tan pronto como se pueda, debe ser sustituida por una o varias vías venosas más seguras.

INDICACIONES Y VENTAJAS

La vía intraósea está indicada en aquellas situaciones en las que la infusión intravenosa de medicamentos o líquidos no puede demorarse en el tiempo, pero en las que, bien por el colapso circulatorio o por la edad, el acceso vascular es difícil o imposible de conseguir¹. La punción intraósea está indicada tanto en niños²⁻⁴ (incluidos neonatos y pretérminos) como en adultos⁵ cuando están en shock descompensado (sea cual fuere su etiología, pero sobre todo el hipovolémico y el séptico) y no se puede conseguir una vía venosa en 3-5 min⁶. Si el paciente está en situación de parada cardiorrespiratoria (PCR), sólo se permite hacer 3 intentos de canalización venosa, siempre que no se inviertan más de 1,5 min⁷. En este caso, incluso se recomienda que la vía intraósea pase a ser de primera elección cuando los reanimadores no sean expertos en la punción venosa de los niños⁸.

Al tratarse de una vena como otra cualquiera, sirve para la administración de todo tipo de medicamentos y líquidos (incluidos los derivados sanguíneos) de uso intravenoso, tanto si han de inyectarse en bolo como en perfusión continua^{1,9} (a caída libre, con bomba o a presión). En los casos en que se consiga que la sangre refluya, puede también utilizarse para obtener muestras para analítica (grupo, Rh, pruebas cruzadas, fórmula, hematócrito, hemoglobina, gasometría, equilibrio ácido-base, electrolitos, bioquímica y hemocultivo)⁶.

Las dos principales ventajas de la vía intraósea son: *a*) que el aprendizaje de la técnica resulta muy fácil, ya que después de un entrenamiento teórico-práctico adecuado más del 85% de los alumnos consiguen la punción en menos de 20 s^{1,10,11}, y *b*) que la eficacia es similar a la de otras venas en cuanto a la rapidez de paso de los fármacos y líquidos a la circulación general¹².

CONTRAINDICACIONES

La punción intraósea está contraindicada cuando los huesos están fracturados y en los previamente perforados, ya que parte de los fármacos administrados se perderían a través de la fractura o del orificio de punción⁶. Tampoco sirven los huesos de aquella extremidad cuyo recorrido venoso pudiera estar interrumpido por una lesión o traumatismo que impida su desagüe en la circulación venosa central, ni cuando presente signos de infección en la zona de punción¹³.

La contraindicación es relativa cuando existe una quemadura en la zona elegida¹⁴ o cuando el paciente presenta osteogénesis imperfecta¹⁵, osteoporosis u osteopetrosis¹⁶, ya que esto aumenta el riesgo de fracturar el hueso.

MATERIAL

Los modelos de agujas de punción intraósea que más se usan en nuestro país son las de William Cook Europe, Bjaeverkov, DK, y las Jamshidi de Baxter Health Care Corp, Valencia, CA, EE.UU. (fig. 1). La primera de ellas tiene las siguientes características: *a*) dispone de una amplia empuñadura que facilita la aplicación de la fuerte presión que ha de ejercerse en la colocación; *b*) tiene una aguja gruesa (18-14 G), reforzada en su interior por un mandril que impide que se obstruya y cuya pun-



Figura 1. Modelos de agujas intraóseas.

Tabla 1. Material accesorio

Tabla de parada (para apoyar la pierna en pacientes encamados)
Guantes estériles
Paños estériles
Gasas estériles
Povidona yodada al 10% o clorhexidina
Lidocaína al 1% (sólo en pacientes conscientes)
Jeringas de 5-10 ml
Bolsas y botellitas de suero salino al 0,9%
Sistema de perfusión
Llave de tres pasos con alargadera (deseable)
Esparrapado

ta la sobrepasa, y que, según los modelos, termina en forma cónica, biselada o en trocar piramidal, y *c*) posee un platillo basal de sujeción que favorece su estabilización a la hora de manipularla para extraer el mandril o para conectarla al sistema de perfusión.

Aunque también se han utilizado otros tipos de agujas (biopsia medular, punción lumbar o de mariposa)¹, sólo estaría justificado su empleo cuando no se dispusiera de las específicas. También puede utilizarse un dispositivo de inserción automático, conocido como pistola de punción intraósea, que impulsa la aguja a gran velocidad por medio de un resorte a presión que garantiza su introducción a una profundidad prefijada^{17,18}.

El material accesorio necesario se expone en la tabla 1.

SITIO DE PUNCIÓN

El sitio elegido será aquel que ofrezca una superficie ósea próxima a la piel, que tenga una cortical muy fina y una médula amplia. En los menores de 8 años, este punto se sitúa en la cara anterointerna de la extremidad proximal de la tibia, 1-2 cm por debajo del punto medio de la línea imaginaria que une la tuberosidad anterior con el borde interno^{7,9} (fig. 2). En los mayores de esa edad, en los que la extremidad proximal de la tibia

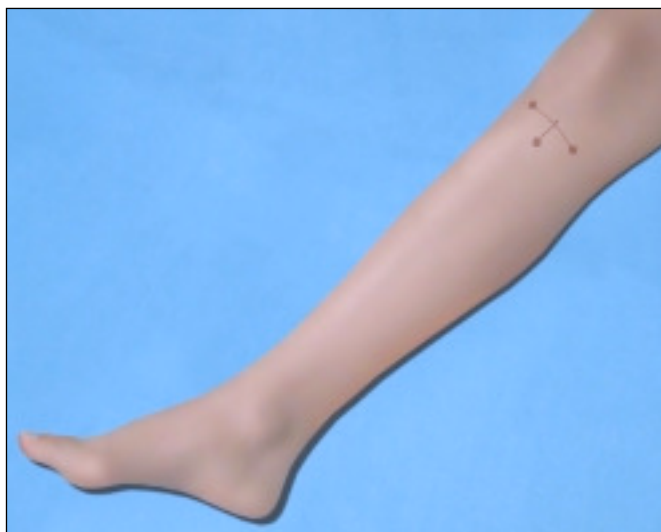

Figura 2. Referencias anatómicas del sitio de punción en menores de 8 años.

tiene la cortical más dura, se puncionará 2 cm por encima del maléolo interno. Como segunda opción, puede puncionarse en la cresta ilíaca, la cara posterior de las metáfisis distal del radio o la proximal del húmero^{1,8,19}.

TÉCNICA

1. La pierna del paciente se colocará en rotación externa, apoyada sobre una superficie dura.

2. Se cogerá la aguja con la mano dominante, de manera que su empuñadura se sitúe en el talón externo (eminencia tenar), pinzándola con firmeza con los dedos pulgar e índice a una distancia de 0,5-1 cm de la punta (como se coge un lápiz) para que, además, haga la función de tope o freno (fig. 3).

3. Se coloca la punta en el sitio elegido y se comienza a presionar sobre el manubrio manteniendo en todo momento la aguja perpendicular a la superficie de la cara anterointerna de la tibia (fig. 4). Después de haber perforado la piel, se nota un aumento de la resistencia, que indica que la punta está tocando la cortical del hueso.

4. A partir de entonces se recolocan los dedos que hacen de freno a sólo 2 o 3 mm de la superficie cutánea, se mantiene la presión y se ejerce un movimiento semirrotatorio en ambos sentidos para ir rompiendo poco a poco las trabéculas óseas (sólo con las agujas con punta en trócar, ya que las biseladas pueden despuntarse y en las cónicas este movimiento resulta inútil) hasta notar una brusca pérdida de resistencia y, en ocasiones, oír un "plop" característico, que indican que la cortical ha sido perforada. Si las puntas de los dedos chocan contra la superficie de la piel sin haber perforado aún la cortical, se retirarán otros 2-3 mm y se repetirán los pasos anteriores.

5. Para confirmar que la posición es correcta se comprobará: a) que la aguja se sostiene firme e inmóvil; b) que se obtiene sangre o médula al aspirar con una jeringa cargada con suero (no siempre sucede), y c) que al inyectar el suero entra con facilidad y no se extravasa alrededor del punto de punción. Todas estas maniobras se harán con sumo cuidado, sujetando la aguja por su platillo basal para evitar que cabecee, se introduzca demasiado o se salga⁶⁻⁸.

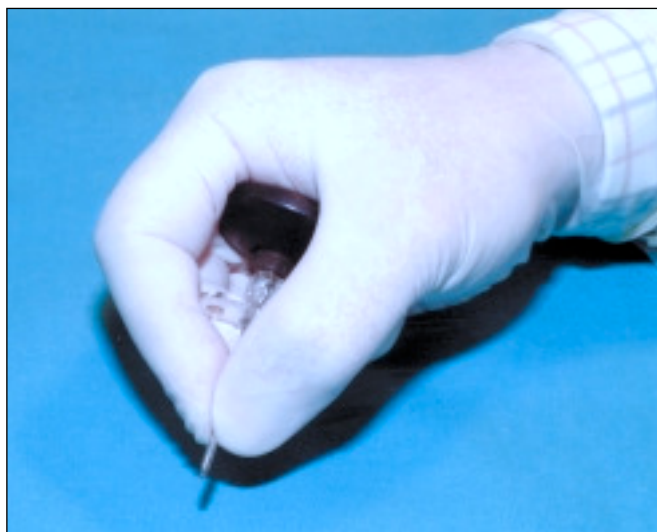


Figura 3. Forma adecuada de coger la aguja intraósea.

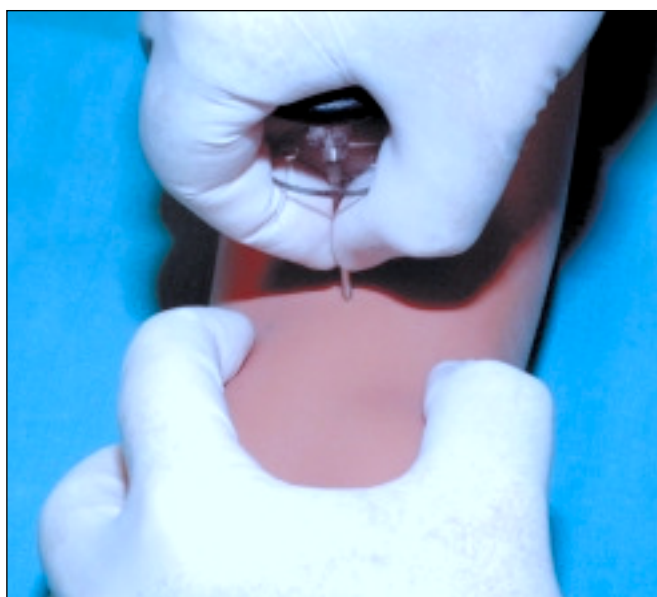


Figura 4. Técnica de punción intraósea.

Una vez colocada la aguja, algunos autores recomiendan fijarla colocando en su entrada un anillo de Moldar con abrazadera, que se sujeta a la pierna con tiras de esparadrapo; otros prefieren usar una pinza de Kocher que, luego, adhieren a la pierna con esparadrapo¹³. Los inconvenientes del primero de estos métodos de sujeción es que se movilice la aguja al apretar la abrazadera y que se oculte su punto de entrada, impidiendo vigilar si se produce alguna extravasación alrededor de la punción que obligase a su retirada. El segundo tiene el riesgo de que, al sobrepasar las orejas de la pinza la pierna del niño, se desestabilice la aguja.

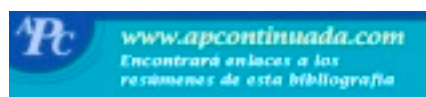Cuando la aguja ha quedado firmemente colocada, podría optarse por conectarla directamente a un sistema de goteo (intercalando, si es posible, una llave de tres pasos con alargadera que se fijaría con tiras de esparadrapo en el tercio medio de la pierna), de manera que, si se tiene cuidado de no manipularla y protegerla de golpes, podría prescindirse de los dispositivos de sujeción.

COMPLICACIONES

Las complicaciones son escasas y la mayoría secundarias a defectos en la técnica:

1. Infiltración subcutánea en el sitio de punción^{9,20}, como consecuencia de no haber mantenido la perpendicularidad de la aguja durante la técnica de inserción o haber permitido que cabeceee al manipularla; por eso, es necesario que esta zona permanezca visible en todo momento.
2. Síndrome compartimental²¹, por haber perforado de forma inadvertida la cortical contraria, bien por no haber colocado el tope con los dedos o haberlo hecho demasiado alejado de la piel. Es preciso vigilar a menudo el diámetro del miembro, sus pulsos, el color, la temperatura y el relleno capilar.
3. Fractura del hueso²², por intentar puncionar en la diáfisis en lugar de la metáfisis, sobre todo en los niños muy pequeños. Se debe observar si aparece deformidad, dolor o inflamación y, ante la duda, hacer una radiografía.
4. La osteomielitis^{9,23} es poco frecuente (0,6%) y se relaciona con las perfusiones hipertónicas y a presión, pero sobre todo por el uso prolongado. Debemos recordar que se trata de una vía alternativa que debe ser sustituida cuanto antes y que sólo excepcionalmente debería utilizarse más allá de 12 h¹³.
5. Los émbolos pulmonares de grasa o medula ósea^{9,2}, a pesar de que según algunos estudios aparecen en casi todos los animales sometidos a RCP y perfusión intraósea de fármacos de reanimación, nunca se ha podido demostrar que sean consecuencia exclusiva de la punción intraósea ni tampoco que tengan repercusión clínica.
6. Los teóricos trastornos del crecimiento óseo como consecuencia de la lesión del cartílago de crecimiento no han sido descritos cuando se han seguido las recomendaciones para elegir el sitio adecuado²⁴.

BIBLIOGRAFÍA



- Importante ●● Muy importante

1. McDonald M, Wiebe RA. Intraosseous infusions. En: Levin D, editor. *Essentials of pediatric intensive care*. New York: Churchill Livingstone, 1997; p. 1249-53.
2. Simma B, Trawöger R, Maurer H. Intraosseous lines in preterm and full term neonates. *Arch Dis Child Fetal Neonatal* 1999;80:74-5.
3. ●● Stovroff M, Teague WG. Intraosseous access in infants and children. *Pediatr Clin North Am* 1998;45:1373-93.
4. Hurren JS, Dunn KW. Intraosseous infusion for burns resuscitation. *Burns* 1995;21:285-7.
5. ●● Parra FJ, Domínguez J, Ayuso F, Castro S, Vázquez FA. Infusión intraósea: una alternativa. *Med Intensiva* 1999;23:167-73.
6. Carrillo A. Circulación en el niño politraumatizado. En: Navascués JA, Vázquez J editores. *Manual de asistencia inicial al trauma pediátrico*. Madrid: Publimed 2001; p. 37-47.
7. ●● Carrillo A, Delgado MA, López-Herce J. Reanimación cardiopulmonar avanzada en pediatría. En: Grupo Español de Reanimación Cardiopulmonar Pediátrica y Neonatal, editores. *Manual de reanimación cardiopulmonar pediátrica y neonatal*. Madrid: Publimed, 2003; p. 66-101.
8. ● European Resuscitation Council. *Pediatric advanced life support. Resuscitation* 2000;46:343-99.
9. ●● Orłowski JP. Opciones de urgencia respecto del acceso intravenoso: farmacoterapia intraósea, intratraqueal, sublingual y en otros sitios. *Clin Pediatr N Am* 1994;6:1179-93.
10. Carrillo A, López-Herce J, Moral R. Evaluación de los cursos de reanimación cardiopulmonar básica y avanzada en pediatría. *An Esp Pediatr* 2000;53:125-34.
11. Carrillo A, López-Herce J, Moral R. Formación en soporte vital pediátrico para personal sanitario de medicina de emergencias. *Emergencias* 1997;9:350-4.
12. ●● Fiser DH. Intraosseous infusion. *N Engl J Med* 1990;322:1579-81.
13. ● Orliker PE, Navarro JM, De Haro S. La vía intraósea. Cuando las venas han desaparecido. *Enfermería Intensiva* 2001;12:31-40.
14. Cano J. Vías para la administración de líquidos y drogas. En: Calvo C, Ibarra I, Pérez J, Tovaruela A, editores. *Emergencias pediátricas*. Madrid: Argón, 1999; p. 233-40.
15. Carbajal R, Paupé A, Lenclen R, Blanc P, Olivier-Martin M, Simon N. Perfusion intraosseuse chez l'enfant. *Arch Pédiatr* 1995;2:339-42.
16. Dumillard C, Suze N, Duquesne JM. Dispositif intraosseux de perfusion. *Cahiers d'Anesthésiologie* 1996;44:71-6.
17. Waisman M, Waisman D. Bone marrow infusion in adults. *J Trauma* 1997;42:288-93.
18. Monleón M. Alternativas a la vía intravenosa. En: Casado J, editor. *Niño críticamente enfermo*. Madrid: Díaz de Santos, 1996; p. 221-5.
19. Warren DW, Kisson N, Sommerauer JF. Comparison of fluid infusion rates among peripheral intravenous and humerus, femur, malleolus and tibial intraosseous sites in normovolemic and hypovolemic piglets. *An Emerg Med* 1993;22:183-6.
20. Simmons CM, Johnson NE, Perkin RM. Intraosseous extravasation complication reports. *An Emerg Med* 1994;23:363-6.
21. Wright R, Reynolds SL, Nachtsheim B. Compartment syndrome secondary to prolonged intraosseous infusion. *Pediatr Emerg Care* 1994;10:157-9.
22. Katz DS, Wojtowycz AR. Tibial fracture: a complication of intraosseous infusion. *Am J Emerg Med* 1986;4:34-6.
23. Fiallos M, Kisson N, Abdelmoneim L. Fat embolism with the use of intraosseous infusion during cardiopulmonary resuscitation. *Am J Med Sci* 1997;314:73-6.
24. Fiser RT, Walter WM, Siebert JJ. Tibial length following intraosseous infusion: a prospective, radiographic analysis. *Pediatr Emerg Care* 1997;13:186-8.