

Triploidía completa 69XXY

Sr. Editor:

La triploidía es una anomalía cromosómica muy letal, caracterizada por un conjunto adicional de cromosomas haploide en el cariotipo ($3n = 69$ cromosomas), que causa abortos precoces, nacimientos prematuros y muertes perinatales. La mayoría de las gestaciones triploides se acompañan de cambios morfológicos placentarios de degeneración molar parcial. Varios mecanismos pueden conducir a una triploidía y los signos clínicos más comunes son retraso de crecimiento intrauterino, macrocefalia, osificación irregular de los huesos del cráneo, sindactilia de tercer y cuarto dedo, alteraciones oculares, auriculares, defectos del sistema nervioso central (SNC), corazón y riñones^{1,2}.

Aportamos un nuevo caso de triploidía neonatal, de los que únicamente hemos encontrado, a nivel nacional, 4 casos publicados³⁻⁶ y revisamos sus aspectos más interesantes.

Recién nacido de bajo peso y aspecto polimalformativo. Segundo hijo de padres no consanguíneos de 33 y 35 años. Antecedentes de tres abortos espontáneos. Gestación con retraso del crecimiento fetal asociado a defecto septal cardíaco. Cesárea a las 34 semanas por registro fetal anómalo que precisó reanimación. Placenta pequeña y con signos de isquemia.

Presentaba mal estado general, dificultad respiratoria, soplo sistólico largo II/VI en mesocardio y foco pulmonar y depresión neurológica. Hipotrofia disarmónica con peso 970 g ($< P_3$), talla 38,5 cm ($< P_3$), perímetro craneal (PC) de 28,5 cm (P_{10}), y aspecto dismórfico con macrodolicocefalia, fontanelas amplias con dehiscencia de suturas craneales y áreas de craneotabes, exoftalmos bilateral, hipertelorismo, raíz nasal hundida, pabellones auriculares malformados de implantación baja, boca de carpa, labio superior prominente, mentón hipoplásico, paladar alto, atresia de coana derecha. Tórax corto y abdomen excavado. Micropene hipospádico y criptorquidia unilateral, contracturas en flexión de codos, manos y dedos, con pulgares de implantación baja y sindactilia de tercer y cuarto dedos de la mano izquierda. Pies con dedos de tamaño y longitud desigual e implantación anómala del primero con amplia separación, y sindactilia de segundo y tercer dedo izquierdo (fig. 1).

Se constató además defecto del tabique auriculoventricular tipo canal con conducto permeable, agenesia renal izquierda y ventriculomegalia cerebral moderada. El electroencefalograma (EEG) mostró depresión del trazado de fondo y los potenciales tronculares, disfunción de las vías auditivas. Los exámenes biológicos fueron normales y la radiología mostró aumento del diámetro craneal y retraso de osificación. El estudio citogenético se realizó mediante cultivo de linfocitos de sangre periférica utilizando bandas GTG, QFQ, junto a técnicas de hibridación *in situ* con fluorescencia (FISH) con sondas alfa satelitares CEP X/Y/18 y de secuencia única LSI 13/21 Aneuvision (Vysis®), que confirmó una triploidía completa 69XXY (fig. 2). El cariotipo de los padres era normal. El paciente falleció a los 15 días.

Las anomalías cromosómicas causan más de la mitad de las pérdidas embrionarias durante el primer trimestre. Las trisomías

autosómicas son las anomalías encontradas con más frecuencia, seguidas por las poliploidías⁷.

La triploidía es una situación relativamente rara que aparece en el 0,1% (0,005 a 1%) de las gestaciones detectables. Representa el 20% de las aberraciones cromosómicas encontradas en el curso de abortos precoces, de los que el 86% presentan degeneración molar parcial placentaria^{1,2}. Cuando la gestación continúa, la triploidía puede presentarse también con escasa frecuencia, en recién nacidos polimalformados generalmente prematuros de poca supervivencia⁴.

La triploidía constituye un síndrome polimalformativo complejo, que permite en ocasiones sugerir el diagnóstico ante la presencia de unos signos clínicos comunes^{3-6,8}, como degeneración molar de la placenta, retraso de crecimiento intrauterino, defectos de osificación del cráneo, macrocefalia, hemihipertrofia, sindactilias del tercer y cuarto dedos, malformaciones oculares, auriculares, genitales, cardíacas, renales y del SNC.

Los mecanismos que conducen a una triploidía son varios^{2,8,9}. Puede tratarse de una diandria por dispermia o diplospemia, o de una diginia de origen materno, o deberse a un accidente mitótico. En un estudio epidemiológico de triploidía realizado por Forrester y Merz¹⁰, el 58% tenían cariotipo XXY, el 39% XXX, y el 3% XYY. Parece existir correlación entre el fenotipo fetal y el origen de la triploidía, presentando los fetos por diginia retraso de crecimiento, macrocefalia y placenta no quística; y en la triploidía diándrica faltan las dos últimas alteraciones^{11,12}. En nuestro paciente, el mecanismo de producción posiblemente fuera una anomalía de la gametogénesis digínica, por tratarse de gestación no molar a término, fórmula cromosómica y fenotipo.

En relación con el diagnóstico prenatal precoz, la mayoría de los padres tienen cariotipo normal y otros hijos genéticamente normales⁴. Las malformaciones fetales pueden detectarse desde el segundo trimestre, aunque un edema de la nuca presente a las 11-13 semanas resulte evocador¹³. Como alternativa al cariotipo fetal, el análisis de fragmentos de ADN y secuencias repetitivas en tándem mediante técnica de reacción en cadena de la polimerasa (PCR) con fluorescencia¹⁴ constituiría una posibilidad diagnóstica rápida y fiable, y asimismo resultaría útil para determinar el origen del conjunto de cromosomas adicional.

**R. Carceller Beltrán^a, I. Sáenz Moreno^a,
E. Gracia Cervero^a, M. Bassecourt Serra^b,
T. Ureña Hornos^a, J. García-Dihinx Villanova^a,
J. López Pison^c, A. Marco Tello^a
y V. Rebage Moisés^a**

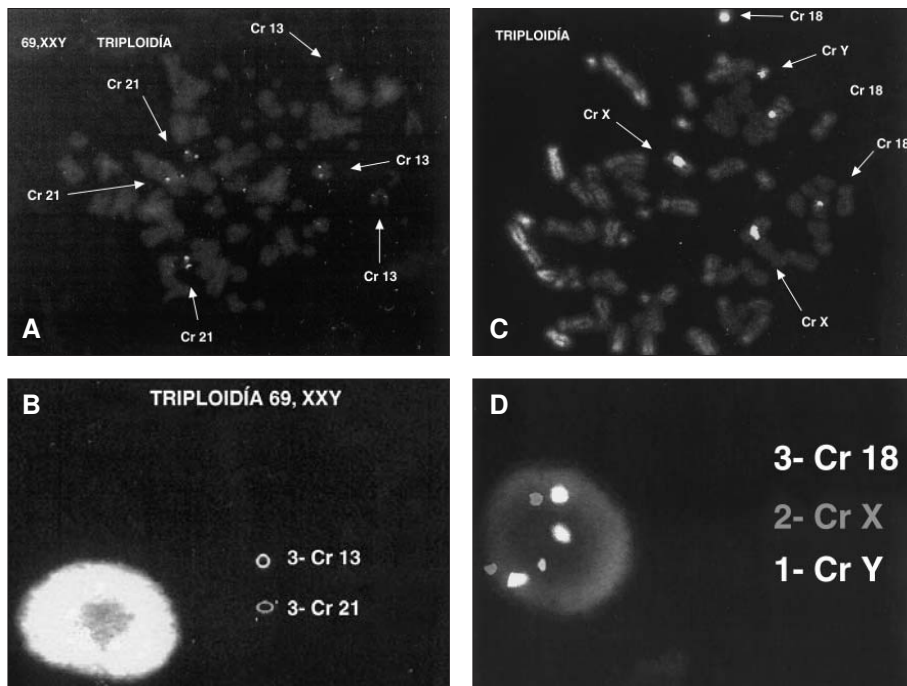
^aUnidad Neonatal. ^bSección de Genética.

^cSección de Neuropediatría. Hospital Universitario Miguel Servet. Zaragoza. España.

Correspondencia: Dr. V. Rebage Moisés.
Princesa, 11-13. 3.º A. 50005 Zaragoza. España.
Correo electrónico: victorr@inves.es

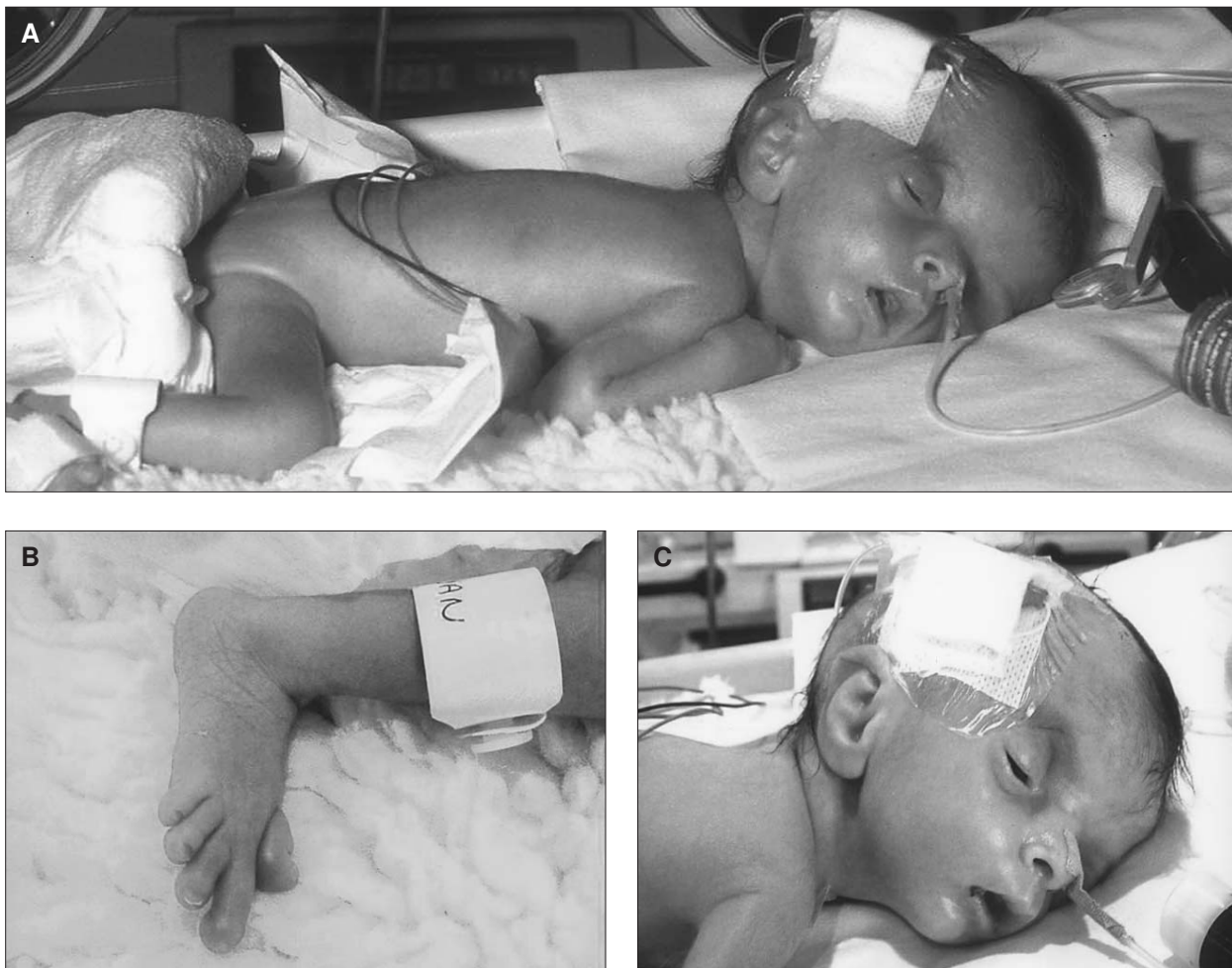

Figura 1. Aspecto general del paciente (A) y detalles del pie y de la facies (B y C).



Figuras 2. Imágenes del estudio por FISH. **A)** y **B)** Se aprecian los núcleos hibridados con la sonda de secuencia única LSI 13/21. Se observan las tres señales correspondientes al cromosoma 13 y las tres del cromosoma 21. **C)** y **D)** Núcleos hibridados con la sonda CEP X/Y/18. Se aprecian las dos señales del cromosoma X, una del cromosoma Y y las tres señales correspondientes al cromosoma 18.

BIBLIOGRAFÍA

1. Obersztyń E, Kuthowska-Kazmierczak A, Jakubow-Durska K. Clinical expresi3n of triploidy. *Med Wieku Rozwoj* 2002;6:329-36.
2. Jambon AC, Tillouche N, Valat AS, Guimonnet B, Puech F. Les triploidias. *J Gynecol Obstet Biol Reprod* 1998;27:35-43.
3. Delgado A, Eg3es J, Mu3oz M. Triploidia 69,XXY. Revisi3n de la literatura y presentaci3n de un caso. *Rev Esp Pediatr* 1982;38:63-74.
4. Guillem Lanuza F, Vargas Torcal F, Amelin Chauve MC, Gabbarr Lamas J. Triploidia completa en un reci3n nacido vivo. Revisi3n y aportaci3n de un nuevo caso. *An Esp Pediatr* 1988;29:143-8.
5. Rico S, Skinner C, Lechuga JL, Fern3ndez E, Serrano J, Casanova M, et al. Complete triploidy in a liveborn premature (author's transl). *An Esp Pediatr* 1980;13:71-80.
6. Prats J, Sarret E, Moragas A. Triploid live full-term infant. *Helv Paediatr Acta* 1971;26:164-72.
7. Be RC, Vel3squez MP, Youlton RR. Aborto espont3neo: estudio citogen3tico en 609 casos. *Rev M3d Chile* 1997;125:317-22.
8. Garzena E, Farinasso D, Prandi GM, Vardeu P, Bagna R, Cavo L, et al. La s3ndrome da triploidia. *Minerva Pediatrica* 1995;47:307-11.
9. Egozcue S, Blanco J, Vidal F, Egozcue J. Diploid sper and the origin of triploidy. *Hum Reprod* 2002;17:5-7.
10. Forrester MB, Merz RD. Epidemiology of triploidy in a population-based birth Defects registry, Hawaii, 1986-1999. *Am J Med Genet* 2003;119A:319-23.
11. McFaden De, Kaloused DK. Two different phenotypes of fetuses with chromosomal triploidy: Correlation with parental origin of the extra haploid set. *Am J Med Genet* 1991;38:535-8.
12. Miny P, Kopper B, Dworniczak I, et al. Parental origin of extra haploid set of in triploidies diagnosed prenatally. *Am J Med Genet* 1995;57:102-6.
13. Pandya P, Kondylis A, Hilbert L, Snijders R, Nicolaides K. Chromosomal defects and outcome in 1015 fetuses with increased nuchal translucency. *Ultrasound Obstet Gynecol* 1995;5:15-9.
14. Ban Z, Nagy B, Papp C, Toth-Pal E, Papp Z. Rapid diagnosis of triploidy of maternal origin using fluorescent PCR and DNA fragment analysis in the third trimester of pregnancy. *Prenat Diagn* 2002;22:984-7.