



SOCIEDAD MEXICANA DE ONCOLOGÍA, A.C.

GACETA MEXICANA DE ONCOLOGÍA

www.elsevier.es/gamo



CASO CLÍNICO

Coriocarcinoma durante la perimenopausia: reporte de un caso



Michelle Lilly Rojas Arellano^{a,*}, Víctor Hugo Carmona Ornelas^b,
Mauro García Bahena^a, Sergio Bruno Muñoz Cortés^c
y Ángel Augusto Pérez-Calatayud^a

^a Área de Ginecología y Obstetricia, Hospital General de México Dr. Eduardo Liceaga, Ciudad de México, México

^b Área de Ginecología Oncológica, Hospital General de México Dr. Eduardo Liceaga, Ciudad de México, México

^c Área de Colposcopia, Hospital General de México Dr. Eduardo Liceaga, Ciudad de México, México

Recibido el 17 de julio de 2016; aceptado el 12 de agosto de 2016

Disponible en Internet el 5 de octubre de 2016

PALABRAS CLAVE

Enfermedad trofoblástica gestacional;
Coriocarcinoma gestacional;
Coriocarcinoma no gestacional

KEYWORDS

Gestational trophoblastic disease;
Gestational choriocarcinoma;
Non-gestational choriocarcinoma

Resumen

Introducción: Existen pocos casos reportados en la literatura de enfermedades trofoblásticas gestacionales en mujeres posmenopáusicas, y existen menos reportes aún de coriocarcinoma en esta etapa. En este artículo presentamos el caso de una paciente con diagnóstico de coriocarcinoma uterino, cuyo último evento obstétrico fue 14 años antes del padecimiento actual. **Conclusiones:** Los estudios de polimorfismo de microsatélites de ADN son los más específicos para confirmar el origen gestacional del tumor. Actualmente se estudia el índice de pulsatilidad de la arteria uterina como predictor de resistencia a metotrexato, fármaco de primera línea en el tratamiento de esta neoplasia.

© 2016 Sociedad Mexicana de Oncología. Publicado por Masson Doyma México S.A. Este es un artículo Open Access bajo la licencia CC BY-NC-ND (<http://creativecommons.org/licenses/by-nc-nd/4.0/>).

Choriocarcinoma during menopause: A case report

Abstract

Introduction: There are few cases reported in the literature on gestational trophoblastic disease in postmenopausal women, and there are even fewer reports of choriocarcinoma at this stage. The case is presented of a patient diagnosed with uterine choriocarcinoma, whose last obstetrical event was 14 years before the current condition.

* Autor para correspondencia. Hospital General de México, Dr. Balmis No.148, Col. Doctores, C. P. 06726, Delegación Cuauhtémoc, Ciudad de México, México. Teléfono:+52 2789 2000. Celular: 55 60 31 48 77.

Correo electrónico: tzompantlicanek@hotmail.com (M.L. Rojas Arellano).

Conclusions: Studies of DNA microsatellite polymorphism are the most specific to confirm gestational tumour origin. Pulsatility index of the uterine artery used as a predictor of resistance to methotrexate, first-line drug in the treatment of this cancer, is currently being studied.

© 2016 Sociedad Mexicana de Oncología. Published by Masson Doyma México S.A. This is an open access article under the CC BY-NC-ND license (<http://creativecommons.org/licenses/by-nc-nd/4.0/>).

Introducción

El coriocarcinoma es una proliferación bifásica del trofoblasto y sincitiotrofoblasto, con una morfología similar al trofoblasto primitivo de la etapa prevellosa placentaria. Una de sus características histológicas es la ausencia de vellosidades coriónicas¹. Su incidencia es de un caso por 20,000 a 25,000 embarazos en los países occidentales², y en México se calcula una incidencia promedio de un caso por 10,000 embarazos³. Se divide en 2 tipos: gestacional y no gestacional. Existen pocos casos reportados en la literatura de enfermedades trofoblásticas gestacionales en mujeres posmenopáusicas, y existen menos reportes aún de coriocarcinomas en esta etapa. El motivo de esta revisión es presentar un caso de coriocarcinoma en una mujer de 49 años de edad, cuyo último evento obstétrico fue hace 14 años.

Caso clínico

Se trata de una mujer de 49 años de edad, con asma bronquial desde los 21 años de edad e hipertensión arterial sistémica de 7 años de diagnóstico. Grupo y Rh: O positivo.

Sin vida sexual desde hace 4 años. G4P3Cl; último evento obstétrico hace 14 años, sin complicaciones.

Acude por hiperpolimenorrea ininterrumpida de 4 meses de evolución, en tratamiento con progestina y ergotrate, sin mejoría. En la exploración vaginal se observa un aumento

Tabla 1 Cuantificación posquirúrgica de la fracción beta de la gonadotropina coriónica humana

Día	Valor, mUI/ml
8	1,444
13	459
43	13
50	8

de las dimensiones uterinas. Se realiza ultrasonido pélvico con diagnóstico de miomatosis con probable degeneración quística (fig. 1). Se realiza histerectomía total abdominal con salpingooforectomía izquierda.

El reporte histopatológico da el diagnóstico de coriocarcinoma uterino en pared anterior y posterior de la cavidad endometrial. La invasión miometrial es menor del 50%. No hay invasión linfovascular ni leiomioma subseroso. El ovario y el salpínge izquierdo no presentan alteraciones. Inmunohistoquímica: con CK AE1/AE3 en citoplasma de células trofoblásticas, positivo para hormona gonadotropina en células de sincitiotrofoblasto; el antígeno carcinoembrionario es negativo.

Se realizan estudios de extensión, encontrando pruebas de función hepática, CA-125 y perfil tiroideo dentro de parámetros normales. Cuantificación seriada de la fracción beta de la hormona gonadotropina coriónica, con descenso progresivo de los valores (tabla 1). Protocolo de imagen sin

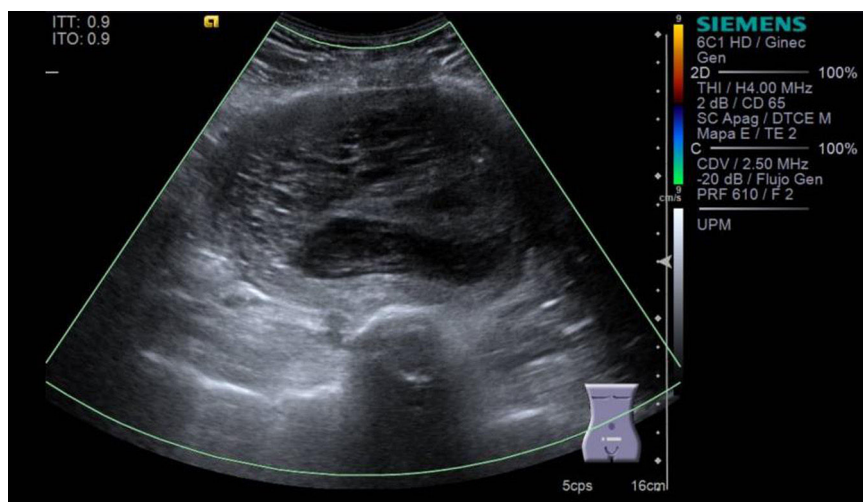


Figura 1 Útero de 15.4 × 8.8 × 11.4 cm; miometrio con múltiples imágenes ovoideas, hipocóicas, la mayor, de 3.9 × 3.5 cm; a nivel de fondo uterino, imagen de 11.6 × 8.4 × 11.8 cm, con volumen de 615 cc, con zonas quísticas en su interior. Ovarios sin alteraciones.

evidencia de metástasis a distancia o actividad tumoral. Se administra metotrexato (MTX) como terapia adyuvante y a su término la cuantificación de la fracción beta de la gonadotropina coriónica humana es de 2.2 mUI/ml.

Discusión

El coriocarcinoma gestacional tiene una mayor prevalencia en mujeres en edad reproductiva y puede presentarse un año después de un embarazo molar (50%) o no molar: aborto (25%) o embarazo de término (20%); por lo general es intrauterino, aunque también puede surgir en el sitio de presentación de un embarazo ectópico⁴. En el caso específico de la mola hidatiforme, se considera que entre un 2 y un 3% derivará en un coriocarcinoma⁵.

Los coriocarcinomas no gestacionales pueden surgir de células germinales del ovario, pero también pueden provenir de otros cánceres epiteliales, como los de pulmón, estómago e intestino (retroperitoneal), o de diferenciación trofoblástica dentro de carcinomas de endometrio. Únicamente se han publicado 15 casos de tumores uterinos malignos con diferenciación coriocarcinomatosa, de los cuales 13 dependían de cuerpo uterino (9 adenocarcinomas endometrioides, 2 adenocarcinomas serosos y 2 carcinosarcomas)⁶⁻¹⁶ y el resto correspondían a cánceres cervicales^{17,18}.

Tsukamoto et al.¹⁹ publicaron 3 casos de pacientes posmenopáusicas con coriocarcinoma, con períodos comprendidos entre el último embarazo y el desarrollo del tumor de 11, 15 y 18 años. O'Neill et al.²⁰ y Okamoto et al.²¹ reportaron la aparición de coriocarcinomas en 2 mujeres, 22 y 23 años después del último embarazo, respectivamente; y Desai et al.² describen el caso de una mujer de 73 años de edad que desarrolló un coriocarcinoma 38 años después de su último embarazo y 23 años tras su menopausia. Hasta el momento se desconoce cuál es el mecanismo molecular detrás del largo periodo de latencia entre el desarrollo de un coriocarcinoma y el último embarazo².

Inmunohistoquímica

El análisis de inmunohistoquímica es útil para la clasificación del coriocarcinoma. La inmunorreactividad para fracción beta de la gonadotropina coriónica humana confirma su diagnóstico. Los marcadores OCT-3/4, CD-30 y AFP se expresan en células pluripotenciales no diferenciadas, incluyendo células germinales^{2,22-24}. AE1/AE3 son una combinación de 2 anticuerpos para citoqueratina; su tinción suele ser positiva en esta neoplasia^{2,23,25}.

Los estudios de polimorfismo de ADN han demostrado ser los más específicos para confirmar el origen gestacional del tumor. Estos estudios comparan el polimorfismo de microsátélites entre el ADN de la paciente, su pareja y el tumor, mediante el examen de polimorfismos en la longitud de los fragmentos de restricción usando locus específicos en los microsátélites^{2,26}.

Presentación clínica

La presentación clínica es variable y depende del evento gestacional que originó la enfermedad, así como de su extensión

y diagnóstico histológico. Cuando un coriocarcinoma se asocia con un embarazo no molar previo, los signos y síntomas están asociados a la invasión del tumor en el útero o los sitios de metástasis²⁷.

Estas se producen por diseminación hematogena a los pulmones (80%), la vagina (30%), el cerebro (10%) y el hígado (10%)²⁸. La radiografía simple de tórax es el método de imagen recomendado por la Federación Internacional de Ginecología y Obstetricia (FIGO) para evaluar metástasis pulmonares. Sin embargo, hasta el 41% de los pacientes con metástasis pulmonares en la tomografía computarizada tienen una radiografía de tórax normal²⁹. La tomografía computarizada es el método más adecuado para evaluar los sitios de metástasis, a excepción de la vaginal y las lesiones cerebrales, que son detectados con mayor precisión usando resonancia magnética. La tomografía por emisión de positrones se utiliza para detectar sitios de la enfermedad metabólicamente activos, no encontrados en otros estudios de imagen³⁰.

Clasificación y estadificación

La FIGO publicó en 2002 la clasificación para las neoplasias trofoblásticas gestacionales (NTG), en la cual combina su antiguo sistema de clasificación anatómica con una puntuación modificada basada en los factores de riesgo definidos por la OMS (tabla 2). Según este sistema, los tumores se pueden clasificar en 2 grupos: NTG de bajo riesgo, si la puntuación es menor o igual a 6; y de alto riesgo, si la puntuación es mayor o igual a 7^{27,29,31,32}. El tratamiento se define de acuerdo con la puntuación total de los factores de riesgo, lo cual representa la posibilidad de que la paciente puede desarrollar resistencia a la primera línea de tratamiento con un solo agente de quimioterapia^{32,33}.

Tratamiento

Las pacientes con NTG de bajo riesgo (la enfermedad no metastásica fase I y la enfermedad metastásica con puntajes FIGO/OMS menor de 7²⁷⁻²⁹ deben ser tratadas con un solo agente, ya sea MTX o actinomicina D³². Esta última se ha utilizado como terapia de primera línea en caso de compromiso renal o hepático, o cuando existe contraindicación para la administración de MTX y como terapia de segunda línea cuando la paciente desarrolla resistencia al MTX.

Estudios recientes evidencian que un índice de pulsatilidad de la arteria uterina menor o igual a 1 predice un aumento en el riesgo de resistencia a MTX en mujeres con NTG de bajo riesgo; esto puede ser útil para planear su primera línea de tratamiento²⁷.

Las pacientes con NTG de alto riesgo (FIGO etapas II-III, con puntuación mayor de 7 y estadio IV) deben ser tratadas con quimioterapia multiagente, con o sin cirugía adyuvante y con radioterapia. El régimen de etopósido, actinomicina D, MTX, ciclofosfamida y vincristina -EMA-CO-, en estos casos, es el esquema de primera línea debido a su baja toxicidad y alta tasa de respuesta. El riesgo general de recurrencia es de 3 a 9% en el primer año después del tratamiento^{27,32}. Alrededor del 5% de las pacientes con NTG de bajo riesgo sin metástasis y entre el 10 y el 15% de las que presentan metástasis desarrollan resistencia al esquema primario de

Tabla 2 Clasificación de la Federación Internacional de Ginecología y Obstetricia para las neoplasias trofoblásticas gestacionales

Estadio I	Enfermedad confinada al útero
Estadio II	NTG que se extiende fuera del útero, pero se limita a las estructuras genitales (anexos, vagina, ligamento ancho)
Estadio III	NTG que se extiende a los pulmones con o sin implicación del tracto genital conocida
Estadio IV	Todos los demás sitios, metastásica

Sistema de puntuación pronóstico para las NTG según la FIGO y modificado por la OMS

Factor pronóstico	Score			
	0	1	2	3
Edad (años)	< 40	> 40	-	-
Gestación previa	Mola	Aborto	Embarazo de término	-
Intervalo entre la última gestación y la quimioterapia (meses)	< 4	4-6	7-12	> 12
hCG (IU/l)	< 10 ³	10 ³ -10 ⁴	10 ⁴ -10 ⁵	> 10 ⁵
Número de metástasis	0	1 a 4	5 a 8	> 8
Sitio de metástasis	Pulmón	Bazo, riñón	Gastrointestinal	Cerebro, hígado
Tamaño del tumor	-	3-5 cm	> 5 cm	-
Falla a la quimioterapia previa	-	-	1 agente	2 o más agentes

FIGO: Federación Internacional de Ginecología y Obstetricia; hCG: gonadotropina coriónica humana; NTG: neoplasia trofoblástica gestacional; OMS: Organización Mundial de la Salud.

Tabla 3 Regímenes de quimioterapia de rescate para la neoplasia trofoblástica gestacional resistente o recurrente

EMA-EP	Etopósido, metotrexato, actinomicina D, etopósido, cisplatino
MBE	Metotrexato, bleomicina, etopósido
BEP	Bleomicina, etopósido, cisplatino
TP/TE	Paclitaxel, cisplatino/paclitaxel, etopósido
FA	5-fluorouracilo, actinomicina D
FAEV	Floxuridina, actinomicina D, etopósido, vincristina
VIP/ICE	Ifosfamida, cisplatino, etopósido

quimioterapia, por lo que se han propuesto varios regímenes de rescate (tabla 3)³⁴, aunque no está claro cuáles son más eficaces y menos tóxicos³⁵. La FIGO recomienda el esquema EMA-EP (etopósido, MTX, actinomicina D, etopósido, cisplatino), ya que su tasa de respuesta completa es mayor entre las pacientes que desarrollan resistencia (81.8%) que en aquellas con recurrencia de la enfermedad (42.9%)³⁶.

Conclusión

Los coriocarcinomas de células germinales derivados del tracto genital en una mujer posmenopáusica con ovarios normales visualizados por tomografía computarizada y ultrasonido son extremadamente raros. Cuando esta neoplasia se presenta después de la menopausia es difícil descartar la posibilidad de diferenciación trofoblástica dentro de un carcinoma endometrial, y los estudios de polimorfismo de microsatélites de ADN se convierten en la herramienta más eficaz para confirmar o descartar el origen gestacional del

tumor. En la actualidad, las investigaciones se centran en cómo predecir el riesgo de resistencia a MTX a través del índice de pulsatilidad de la arteria uterina, estudio no invasivo y de fácil acceso que, al hacerse extensivo, permitiría planear de forma oportuna y acertada el tratamiento de primera línea de las pacientes, acortando el tiempo de espera de respuesta a tratamiento y disminuyendo los costos institucionales.

Conflicto de intereses

Los autores declaran no tener ningún conflicto de intereses.

Referencias

- Marcu M, Chefani A, Sajin M. Postmenopausal choriocarcinoma: A case report. *Rom J Morphol Embryol.* 2005;46:145-8.
- Desai NR, Gupta S, Said R, Desai P, Dai Q. Choriocarcinoma in a 73-year-old woman: A case report and review of the literature. *J Med Case Rep.* 2010;4:379.
- Soria CD, Lazos OM, Ventura MV. Coriocarcinoma gestacional: Estudio clínico patológico de 22 casos registrados en el Hospital General de México. *Rev Med Hosp Gen Mex.* 2006;69:138-43.
- Smith HO, Qualls CR, Prairie BA, Padilla LA, Rayburn WF, Key CR. Trends in gestational choriocarcinoma: A 27-year perspective. *Obstet Gynecol.* 2003;102:978-87.
- Knoeller S, Lim E, Aleta L, Hertwig K, Dudenhausen JW, Arck PC. Distribution of immunocompetent cells in decidua of controlled and uncontrolled (choriocarcinoma/hydatiform mole) trophoblast invasion. *Am J Reprod Immunol.* 2003;50:41-7.
- Khuu HM, Crisco CP, Kilgore L, Rodgers WH, Conner MG. Carcinosarcoma of the uterus associated with a nongestational choriocarcinoma. *Southern Med J.* 2000;93:226-8.
- Yamada T, Mori H, Kanemura M, Ohmichi M, Shibayama Y. Endometrial carcinoma with choriocarcinomatous differentiation:

- A case report and review of the literature. *Gynecol Oncol.* 2009;11:3291–4.
8. Civantos F, Rywlin AM. Carcinomas with trophoblastic differentiation and secretion of chorionic gonadotrophins. *Cancer.* 1972;29:789–98.
 9. Savage J, Subby W, Okagaki T. Adenocarcinoma of the endometrium with trophoblastic differentiation and metastases as choriocarcinoma: A case report. *Gynecol Oncol.* 1987;26:257–62.
 10. Pesce C, Merino MJ, Chambers JT, Nogales F. Endometrial carcinoma with trophoblastic differentiation. An aggressive form of uterine cancer. *Cancer.* 1991;68:1799–802.
 11. Kalir T, Seijo L, Deligdisch L, Cohen C. Endometrial adenocarcinoma with choriocarcinomatous differentiation in an elderly virginal woman. *Int J Gynecol Pathol.* 1995;14:266–9.
 12. Black K, Sykes P, Ostor AG. Trophoblastic differentiation in an endometrial carcinoma. *Aust N Z J Obstet Gynaecol.* 1998;38:472–3.
 13. Bradley CS, Benjamin I, Wheeler JE, Rubin SC. Endometrial adenocarcinoma with trophoblastic differentiation. *Gynecol Oncol.* 1998;69:74–7.
 14. Tunc M, Simsek T, Trak B, Uner M. Endometrium adenocarcinoma with choriocarcinomatous differentiation: A case report. *Eur J Gynaecol Oncol.* 1998;19:489–91.
 15. Horn LC, Hanel C, Bartholdt E, Dietel J. Serous carcinoma of the endometrium with choriocarcinomatous differentiation: A case report and review of the literature indicate the existence of 2 prognostically relevant tumor types. *Int J Gynecol Pathol.* 2006;25:247–51.
 16. Nguyen CP, Levi AW, Montz FJ, Bristow RE. Coexistent choriocarcinoma and malignant mixed mesodermal tumor of the uterus. *Gynecol Oncol.* 2000;79:499–503.
 17. Collins RJ, Wong LC. Adenocarcinoma of the uterine cervix with beta-hCG production: A case report and review of the literature. *Gynecol Oncol.* 1989;33:99–107.
 18. Shintaku M, Kariya M, Shime H, Ishikura H. Adenocarcinoma of the uterine cervix with choriocarcinomatous and hepatoid differentiation: Report of a case. *Int J Gynecol Pathol.* 2000;19:174–8.
 19. Tsukamoto N, Iwasaka T, Kashimura Y, Uchino H, Kashimura M, Matsuyama T. Gestational trophoblastic disease in women aged 50 or more. *Gynecol Oncol.* 1985;20:53–61.
 20. O'Neill CJ, Houghton F, Clarke J, McCluggage WG. Uterine gestational choriocarcinoma developing after a long latent period in a postmenopausal woman: The value of DNA polymorphism studies. *Int J Surg Pathol.* 2008;16:226–9.
 21. Okamoto T, Nomura S, Nakanishi T, Yamada S, Tomoda Y. A case of uterine choriocarcinoma with spontaneous rupture twenty-three years following the antecedent pregnancy. *J Obstet Gynaecol Res.* 1997;23:189–95.
 22. Cheng L. Establishing a germ cell origin for metastatic tumors using OCT4 immunohistochemistry. *Cancer.* 2004;101:2006–10.
 23. Ulbright TM. Germ cell tumors of the gonads: A selective review emphasizing problems in differential diagnosis, newly appreciated, and controversial issues. *Mod Pathol.* 2005;18 Suppl 2:S61–79.
 24. Baker PM, Oliva E. Immunohistochemistry as a tool in the differential diagnosis of ovarian tumors: An update. *Int J Gynecol Pathol.* 2005;24:39–55.
 25. Stiemer B, Graf R, Neudeck H, Hildebrandt R, Hopp H, Weitzel HK. Antibodies to cytokeratins bind to epitopes in human uterine smooth muscle cells in normal and pathological pregnancies. *Histopathology.* 1995;27:407–14.
 26. Fisher RA, Savage PM, MacDermott C, et al. The impact of molecular genetic diagnosis on the management of women with hCG-producing malignancies. *Gynecol Oncol.* 2007;107:413–9.
 27. Biscaro A, Braga A, Berkowitz RS. Diagnosis, classification and treatment of gestational trophoblastic neoplasia. *Rev Bras Gynecol Obstet.* 2015;37:42–51.
 28. Hui P, Martel M, Parkash V. Gestational trophoblastic diseases: Recent advances in histopathologic diagnosis and related genetic aspects. *Adv Anat Pathol.* 2005;12:116–25.
 29. FIGO Oncology Committee. FIGO staging for gestational trophoblastic neoplasia 2000. *Int J Gynaecol Obstet.* 2002;77:285–7.
 30. Kani KK, Lee JH, Dighe M, Moshiri M, Kolokythas O, Dubinsky T. Gestational trophoblastic disease: Multimodality imaging assessment with special emphasis on spectrum of abnormalities and value of imaging in staging and management of disease. *Curr Probl Diagn Radiol.* 2012;41:1–10.
 31. Soper JT, Mutch DG, Schink JC, American College of Obstetricians and Gynecologists. Diagnosis and treatment of gestational trophoblastic disease: ACOG Practice Bulletin No. 53. *Gynecol Oncol.* 2004;93:575–85.
 32. Goldstein DP, Berkowitz RS. Current management of gestational trophoblastic neoplasia. *Hematol Oncol Clin North Am.* 2012;26:111–31.
 33. Seckl MJ, Sebire NJ, Fisher RA, et al. Gestational trophoblastic disease: ESMO clinical practice guidelines for diagnosis, treatment and follow-up. *Ann Oncol.* 2013;24 Suppl 6:S39–50.
 34. Ngu SF, Chan KK. Management of chemoresistant and quiescent gestational trophoblastic disease. *Curr Obstet Gynecol Rep.* 2014;3:84–90.
 35. Deng L, Zhang J, Wu T, Lawrie TA. Combination chemotherapy for primary treatment of high-risk gestational trophoblastic tumour. *Cochrane Database Syst Rev.* 2013;1:CD005196.
 36. Mao Y, Wan X, Lv W, Xie X. Relapsed or refractory gestational trophoblastic neoplasia treated with the etoposide and cisplatin/etoposide, methotrexate, and actinomycin D (EP-EMA) regimen. *Int J Gynaecol Obstet.* 2007;98:44–7.