




SOCIEDAD MEXICANA DE ONCOLOGÍA, A.C.  
**GACETA MEXICANA  
DE ONCOLOGÍA**

[www.elsevier.es/gamo](http://www.elsevier.es/gamo)



## CASO CLÍNICO

# Prótesis combinada con retención magnética: presentación de un caso clínico



Geyli Anayanci Santacruz Benítez<sup>a</sup>, Celia Minerva Díaz Aguirre<sup>a,\*</sup>,  
Raquel Mayo García Becerra<sup>a</sup>, Guillermo Daniel Aguilar Garza<sup>a</sup>  
y Carlos Alberto Lara Gutiérrez<sup>b</sup>

<sup>a</sup> Unidad de Prótesis Maxilofacial, Hospital General de México Dr. Eduardo Liceaga, Ciudad de México, México

<sup>b</sup> Servicio de Cirugía Oncológica de Cabeza y Cuello, Hospital General de México Dr. Eduardo Liceaga, Ciudad de México, México

Recibido el 27 de mayo de 2016; aceptado el 12 de agosto de 2016

Disponible en Internet el 10 de octubre de 2016

### PALABRAS CLAVE

Prótesis combinada;  
Imanes;  
Obturador

**Resumen** Los defectos complejos en el tercio medio facial que involucran órbita, nariz, mejilla y labios, así como los defectos maxilares intraorales, traen como resultado afección en la visión, la deglución, la respiración, la fonación, la masticación y un cambio radical en el comportamiento social del individuo. Estos defectos en muy pocos casos son reconstruidos quirúrgicamente, generalmente se rehabilitan mediante el uso de prótesis faciales e intraorales. Este tipo de rehabilitación requiere de un alto nivel de habilidad práctica, además de un mayor tiempo para el proceso de elaboración.

Uno de los retos más importantes al realizar prótesis combinadas es que esta sea aceptada por el paciente. Otro gran problema es que durante la masticación, la prótesis facial tendrá un constante movimiento que podría afectar la fijación únicamente con adhesivos; para evitar esto, se requiere una planeación de ambas prótesis, utilizando diversas formas de fijación que resulten en una rehabilitación satisfactoria y se cumpla con los principios de soporte, retención y estabilidad necesarios para que sea funcional y permita la reintegración del individuo a su entorno social, familiar y productivo.

Este trabajo describe el caso de un paciente masculino de 67 años de edad, posoperado de maxilectomía radical más exenteración orbitaria izquierda por un diagnóstico de carcinoma epidermoide de tipo invasivo. Se realizó un obturador quirúrgico, un obturador transicional con posterior seguimiento y una rehabilitación intraoral que permitiera la colocación de un obturador definitivo con una prótesis facial de retención física y química, recurriendo al uso de gafas para permitir el camuflaje de la prótesis facial.

© 2016 Sociedad Mexicana de Oncología. Publicado por Masson Doyma México S.A. Este es un artículo Open Access bajo la licencia CC BY-NC-ND (<http://creativecommons.org/licenses/by-nc-nd/4.0/>).

\* Autor para correspondencia. Dr. Balmis 148, Cuauhtémoc, Doctores, C.P. 06726, Ciudad de México, México. Teléfono: +01 55 2789 2000. Correo electrónico: [mine.diaz@hotmail.com](mailto:mine.diaz@hotmail.com) (C.M. Díaz Aguirre).

**KEYWORDS**

Combined prosthesis;  
Magnets;  
Obturator

**Prosthesis combined with magnetic retention: Presentation of a clinical case**

**Abstract** The complex defects in the midface involving orbit, nose, cheek, lips, and jaw, as well as intraoral defects cause a condition that affects the patient's vision, swallowing, breathing, phonation, chewing, and social behaviour. These defects are not usually surgically reconstructed, but rather rehabilitated by using facial and intraoral prostheses. This type of rehabilitation requires a higher level of practical skill and a longer time manufacturing the 3 combined prostheses than that of a conventional or individual prosthesis.

One of the most important challenges when making the prosthetic rehabilitation in these patients is for it to be accepted by them, as many of them tend to have very high aesthetic expectations. Another big problem is that during the chewing process, facial prostheses have a constant motion that could affect stability if adhesives are the only means of retention. To prevent this, a careful design of both prostheses is required, using various forms of retention for the rehabilitation. To achieve success, the rehabilitation must meet the principles of support, retention and stability required to make it functional, and to allow the reintegration of the patient into the social, familiar and work environment.

This case is presented of a 67 year-old male patient, who underwent a left maxillectomy procedure including an orbital exenteration and a histological diagnosis of invasive squamous cell carcinoma. A surgical maxillary obturator was constructed, with subsequent monitoring and intraoral rehabilitation to enable the patient to use a transitional obturator and a facial prosthesis with physical and chemical retention. Eyeglasses were used with the only objective of camouflaging the facial prosthesis.

© 2016 Sociedad Mexicana de Oncología. Published by Masson Doyma México S.A. This is an open access article under the CC BY-NC-ND license (<http://creativecommons.org/licenses/by-nc-nd/4.0/>).

**Introducción**

Las grandes resecciones originadas por causas oncológicas que se realizan para la extirpación de procesos tumorales tienen como consecuencia grandes mutilaciones en el tercio medio facial, lo cual implica pérdidas del contenido orbitario, nariz, mejilla, labio superior y maxilar. Anoop Nair et al. clasifican los defectos del tercio medio facial en 2 grandes categorías: a) defectos del tercio medio facial de la línea media que incluyen nariz y labio superior, y b) defectos laterales que incluyen mejilla y contenido de la órbita; así como una combinación de estos dos<sup>1</sup>. Los defectos faciales adquiridos de gran extensión afectan al paciente en los procesos de deglución, fonación, respiración y masticación, así como estética y psicológicamente<sup>2</sup>.

El tratamiento de estos defectos puede incluir, si es posible, la reconstrucción quirúrgica, que en muchas ocasiones se ve limitada por la gran extensión, y por la falta de tejido y la poca vascularidad, mientras la utilización de prótesis devuelve en la medida de lo posible las funciones perdidas y sustituye la parte estética del paciente para beneficio psicológico y poder reintegrarlo a su entorno social, familiar y productivo<sup>1,3,4</sup>.

Los medios de fijación o retención constituyen un aspecto importante ante las posibilidades de desalajo de la prótesis, ya sea por su tamaño, su peso o por encontrarse en zonas de mucha movilidad, que dificultan la adaptación de los márgenes de la misma<sup>4</sup>.

Para la fijación o retención de la prótesis se utilizan diversos medios, como adhesivos, imanes, lentes con elementos de fijación a través de una estructura acrílica que las une, pudiendo utilizarse solos o en combinación para asegurar el soporte y la retención protésica<sup>1,4,5</sup>.

Los adhesivos que se utilizan, ya sea a base de agua o de silicona de platino, pueden presentar complicaciones asociadas a la duración limitada (generalmente de 12 a 24 h). Dependiendo del tipo de adhesivo que se utilice, también puede ocasionar irritación de la piel y alteraciones en el color de la prótesis.

El primero en describir el uso de prótesis intraorales y extraorales conectadas por imanes fue Jean Nadeau<sup>6</sup>. Cuando se emplean imanes en la rehabilitación, lo más importante es la durabilidad de los recubrimientos superficiales de estos; por lo tanto, se aconseja utilizar los imanes con revestimientos de superficies sólidas. En esta rehabilitación, optamos por emplear imanes de uso industrial a base de neodimio, boro y hierro, que presentan una fuerza de aproximadamente 35 a 40 N, con costos realmente bajos<sup>7</sup>.

En la rehabilitación de defectos faciales extensos, los implantes osteointegrados extrabucal o craneofaciales son los que proporcionan la mejor y más estable retención; los principios y conceptos aplicados a los implantes intraorales son los mismos que presenta la oseointegración de implantes extrabucal<sup>8</sup>, de manera que la definición propuesta por Branemark junto con las consideraciones de Albrektsson y Albrektsson<sup>9</sup> pueden ser aplicadas también a los casos de implantes extraorales: conexión ósea estructural y funcional directa entre hueso vivo e implante con carga, considerando en la evaluación histológica un 90% de contacto hueso-implante en el área cortical y un 50% en el área esponjosa. Estos implantes pueden ser instalados prácticamente en cualquier área del esqueleto craneofacial, pues sus dimensiones raramente superan los 6 mm de largo y los 5 mm de diámetro; sin embargo, las cirugías adicionales, los costos, la calidad ósea, así como los

antecedentes de radiación en el área pueden contraindicar o limitar el éxito en el uso de implantes osteointegrados<sup>1</sup>.

El éxito de la rehabilitación protésica se basa en el conocimiento de principios tales como la armonía facial, el camuflaje del color, la adecuada retención y estabilidad considerando el peso de la prótesis, la resistencia y durabilidad de los materiales empleados, así como su tolerancia por los tejidos de soporte<sup>10</sup>. Es importante considerar el tamaño y el peso final de la prótesis facial cuando implican grandes extensiones<sup>11</sup>.

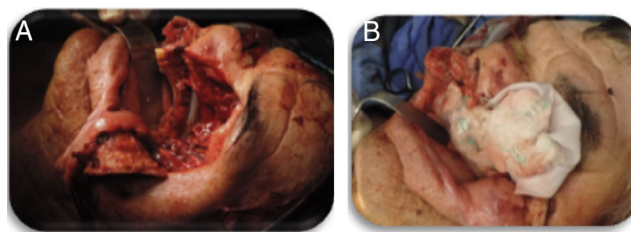
## Objetivo

La rehabilitación integral que permita la alimentación, la fonación, la respiración y recobrar la estética de un paciente con un defecto facial que implica pérdida de contenido orbicular en combinación con un defecto intraoral por maxilectomía radical, mediante un obturador maxilar en combinación con una prótesis facial con base en una retención física creada por imanes y química mediante el uso de adhesivos.

## Metodología

### Presentación del caso

Se trata de un paciente masculino de 67 años (fig. 1), originario del estado de Hidalgo, residente del Estado de México, campesino; antecedentes heredofamiliares sin importancia para el padecimiento actual, antecedentes personales

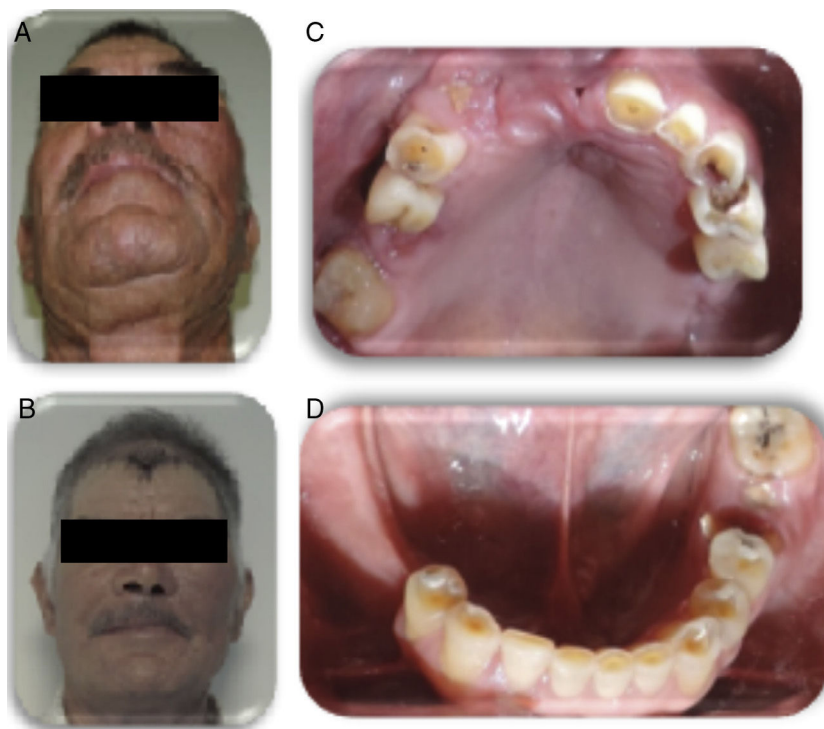


**Figura 2** Fijación del obturador quirúrgico durante la cirugía oncológica. A) Exenteración con maxilectomía. B) Obturador quirúrgico.

Fuente: Elaboración propia.

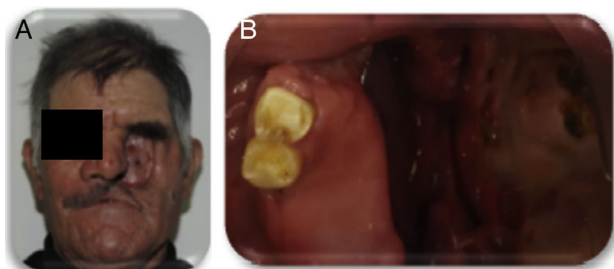
patológicos de carcinoma basocelular de piel cabelluda de región occipital y carcinoma epidermoide en surco nasogeniano del lado izquierdo más tratamiento de radioterapia a dosis de 45 Gy en 15 fracciones. Acude en mayo de 2014 a la Unidad de Oncología del Hospital General de México Dr. Eduardo Liceaga por presentar exudado purulento a través de la encía superior del lado izquierdo de 2 meses de evolución, así como asimetría facial por aumento de volumen.

- Diagnóstico: carcinoma epidermoide invasivo de tipo basaloide, que ocupa el antro maxilar izquierdo con infiltración a hueso maxilar afectando pared posterior y anterior, con extensión a tejido subcutáneo y piel, además de infiltrar glándula lagrimal izquierda.
- Tratamiento: se realiza cirugía oncológica que consiste en una maxilectomía radical más exenteración orbitaria izquierda con reconstrucción de injerto libre (fig. 2).



**Figura 1** Fotografías iniciales. A) Facial submentovertex. B) Facial de frente. C) Comunicación con antro maxilar. D) Arcada inferior.

Fuente: Elaboración propia.



**Figura 3** Posoperatorio a un mes. A) Defecto facial. B) Defecto maxilar.

Fuente: Elaboración propia.

En el Servicio de Prótesis Maxilofacial se realiza y coloca un obturador quirúrgico para, posteriormente, iniciar la elaboración de un obturador transicional, sustituyendo los órganos dentarios ausentes con la finalidad de brindar estética y función masticatoria hasta zona de premolares, tomando en cuenta que se requiere mejorar la alimentación del paciente, así como la fonación, lo más pronto posible.

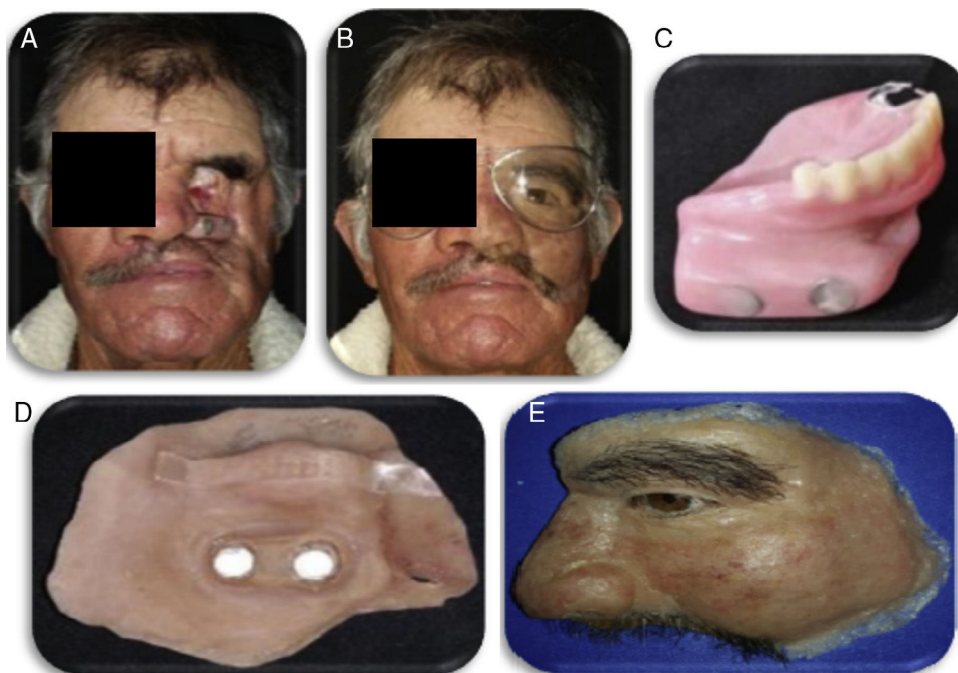
El paciente se presenta en la consulta con un defecto facial clase III de Marunick involucrando el tercio medio facial, la órbita, la nariz, el carrillo y una amplia comunicación intraoral, correspondiente a una clase IV de Aramany (fig. 3).

- Se realiza tratamiento dental integral que incluye profilaxis, tratamiento de conductos, eliminación de caries y obturaciones con resina, extracción del resto radicular.
- En esta primera etapa se realiza la toma de impresiones para la elaboración del obturador transicional con una pantalla vestibular con los imanes incluidos.

- Finalizado el proceso de elaboración del obturador transicional, se inicia el de la prótesis ocular individualizada, necesaria para la prótesis facial.
- Se elabora el aditamento con imanes para ser incluido dentro de la prótesis facial.
- La prótesis es colocada en el paciente con adhesivo grado médico y la fijación de tipo física lo es a través de los 2 pares de imanes de neodimio, ayudándonos de unos anteojos para permitir un mejor camuflaje de aquella (fig. 4)
- Durante el proceso de elaboración, se detectó una lesión de aproximadamente 2 x 2 mm en la punta nasal con diagnóstico histopatológico de carcinoma epidermoide moderadamente diferenciado no queratinizante de células grandes. Por ello, el paciente fue sometido a tratamiento de radioterapia a base de electrones con bolus de cera-parafina, a una dosis de 55 Gy en 20 fracciones.
- El defecto facial sufrió modificaciones posradioterapia y fue necesaria la elaboración de una prótesis facial y un obturador definitivo nuevos, así como una rehabilitación en la arcada inferior.
- La rehabilitación intraoral consistió en una prótesis parcial removible en la arcada inferior y un obturador definitivo con imanes y pantalla vestibular (fig. 5).
- Se elaboró y colocó la prótesis facial definitiva con retención magnética; posteriormente, se dieron las indicaciones de cuidados e higiene al paciente y al familiar (fig. 6).

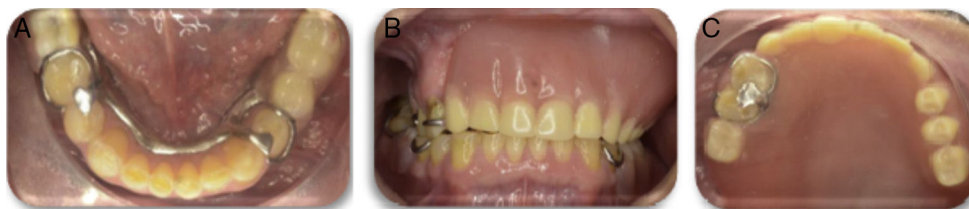
## Resultados

- El objetivo principal de la rehabilitación protésica combinada se cumplió satisfactoriamente dentro de lo posible,



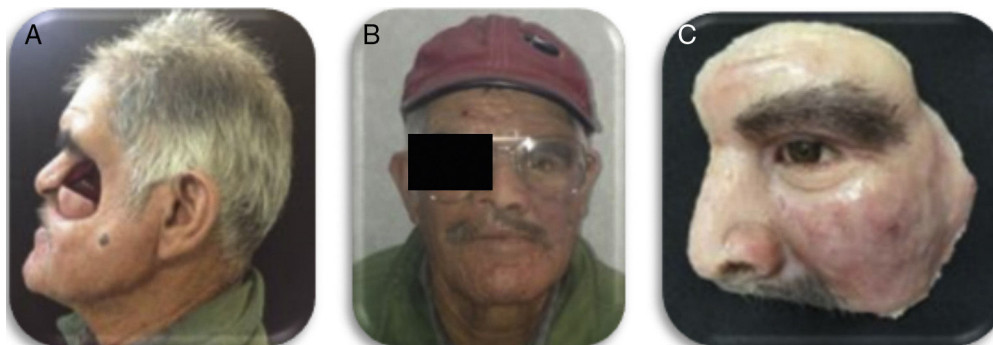**Figura 4** Prótesis facial provisional. A) Vista de frente con obturador en posición. B) Vista de frente con prótesis facial. C) Obturador transicional. D) Imanes fijados a la prótesis facial. E) Prótesis facial provisional terminada.

Fuente: Elaboración propia.



**Figura 5** Obturador definitivo y prótesis removible inferior terminada. A) Arcada inferior. B) Vista de frente en oclusión. C) Arcada superior.

Fuente: Elaboración propia.



**Figura 6** Segunda prótesis combinada finalizada. A) Obturador con pantalla vestibular. B) Vista frontal. C) Prótesis facial definitiva. Fuente: Elaboración propia.

logrando la rehabilitación integral del paciente al mejorar su alimentación, respiración, fonación y su proceso de comunicación, que le permitió la reintegración a su entorno social, familiar y productivo.

- Se logró simetría y estética, «haciendo pasar desapercibido» el defecto facial del paciente y devolviéndole su individualidad como persona y reintegrándolo a su entorno social.

## Discusión

- La restitución inmediata de las funciones afectadas como resultado de resecciones oncológicas en el área de la cabeza y el cuello se puede lograr con la combinación de prótesis intraorales como el obturador y prótesis extraorales de tipo facial, en tiempos relativamente cortos y con unos costos razonables<sup>4</sup>.
- Hatamleh, Sunil Jacob y Nadeu refieren la importancia de la rehabilitación protésica de los defectos faciales e intraorales, así como las grandes ventajas en comparación con reconstrucciones quirúrgicas. Coinciden también en solucionar la falta de retención por la limitación de tejidos, combinando diferentes métodos; dentro de estos destaca el uso de imanes. Es necesario crear un espacio suficiente entre ambas prótesis para permitir crear una interconexión<sup>2,4,12</sup>.
- Nair et al. y Hatamleh et al. coinciden en que se requiere un alto nivel de habilidad para la fabricación de la prótesis facial, una adecuada orientación y caracterización de la prótesis ocular, y que esta sea aceptada por el paciente con un resultado satisfactorio, además de los excelentes resultados en cuanto a retención utilizando imanes y que

se permita compensar la inherente movilidad de la prótesis durante el proceso de masticación, por su peso y su gran extensión<sup>1,6,12</sup>.

- Jacob y Ashraf refieren que una rehabilitación facial exitosa ocurre cuando el paciente puede presentarse en público sin miedo a llamar la atención; y esto se puede lograr con una coloración y textura que se mimetice con los tejidos que rodean el defecto facial<sup>4,12</sup>.

## Conclusiones

Se pueden obtener resultados satisfactorios al rehabilitar defectos faciales extensos que se combinan con defectos intraorales por maxilectomías radicales cuando se utilizan varios medios de retención, dentro de los cuales están los imanes.

Esto confirma que la rehabilitación con una prótesis combinada es una excelente opción en pacientes con defectos extensos, que difícilmente pueden ser reconstruidos quirúrgicamente tanto por la limitación de los tejidos como por el aumento en la morbilidad del sitio a tratar y del sitio donante de injertos, la negativa del paciente, los riesgos que implica un procedimiento quirúrgico y, sobre todo, que permite monitorizar al paciente que presenta un gran riesgo de recurrencia.

## Conflicto de intereses

Los autores declaran no tener ningún conflicto de intereses.

## Referencias

1. Nair A, Regish KM, Shah FK, Prithviraj DR. Reconstruction of a midfacial defect using an intraoral-extraoral combination prosthesis employing magnets: A clinical report. *J Clin Exp Dent*. 2012;4:e186-8.
2. Engelen M, van Heumen CC, Merckx MA, Meijer GJ. Intraoral-extraoral combination prosthesis: Improving retention using interconnecting magnets. *Int J Prosthodont*. 2014;27:279-82.
3. Brignoni R, Dominici JT. An intraoral-extraoral combination prosthesis using an intermediate framework and magnets: A clinical report. *J Prosthet Dent*. 2001;85:7-11.
4. Jacob S, Ashraf H. Prosthetic rehabilitation of midfacial defect following cancer surgery using three piece prosthesis. *Int J Prosthodont Restorative Dent*. 2011;1:47-50.
5. Chandra TS, Sholapurkar A, Joseph RM, Aparna IN, Pai KM. Prosthetic rehabilitation of a complete bilateral maxillectomy patient using a simple magnetically connected hollow obturator: A case report. *J Contemp Dent Pract*. 2008;1:70-6.
6. Hatami M, Badrian H, Samanipoor S, Goiato MC. Magnet-retained facial prosthesis combined with maxillary obturator. *Case Rep Dent*. 2013;2013:40641.
7. Juárez MJ, Díaz ACM, Malpica SEB, Echevarría PE. Rehabilitación orbitofacial en un paciente oncológico con retención biomecánica. *Rev Odont Mex*. 2010;14:193-8.
8. Tolman DE, Desjardins RP. Extraoral application of osseointegrated implants. *J Oral Maxillofac Surg*. 1991;49:33-45.
9. Albrektsson T, Albrektsson B. Osseointegrations of bone implants. A review of an international mode of fixation. *Acta Orthop Scand*. 1987;58:567-77.
10. Muddugangadhar BC, Sonika R, Chheda PS, Garg A. Rehabilitation of an orbital defect: A simplified technique. *J Int Oral Health*. 2015;7:121-3.
11. Veerareddy C, Nair KC, Reddy GR. Simplified technique for orbital prosthesis fabrication: A clinical report. *J Prosthodont*. 2012;21:561-8.
12. Hatamleh MM, Watson J, Srinivasan D. Closed-eye orbital prosthesis: A clinical report. *J Prosthet Dent*. 2015;113:246-9.