



CASO CLÍNICO

Mieloma múltiple con osteoesclerosis difusa: reporte de caso



Marco Antonio Josué Valdivieso-Herrera^{a,*}, Luis Oswaldo Vargas-Ruiz^a,
Domingo Antonio Morales Luna^{a,b}, José Alejandro Piscoya Rivera^{a,c}
y Daniel Rubén del Carpio Jayo^{a,d}

^a Escuela de Medicina, Universidad Peruana de Ciencias Aplicadas (UPC), Lima, Perú

^b Servicio de Patología Quirúrgica, Hospital Nacional Edgardo Rebagliati Martins, Lima, Perú

^c Servicio de Gastroenterología, Hospital Guillermo Kaelin de la Fuente, EsSalud, Lima, Perú

^d Servicio de Hematología, Hospital Nacional Edgardo Rebagliati Martins, Lima, Perú

Recibido el 3 de febrero de 2016; aceptado el 1 de mayo de 2016

Disponible en Internet el 4 de junio de 2016

PALABRAS CLAVE

Mieloma múltiple;
Osteoesclerosis;
Médula ósea

KEYWORDS

Multiple myeloma;
Osteosclerosis;
Bone marrow

Resumen Se presenta el caso de una paciente con anemia (hemoglobina 9 g/dL) de 4 años de evolución. Referida al Servicio de Medicina Interna por presentar desde hace 6 meses fatiga, disnea a medianos esfuerzos y síncope, asociado además a dolor urgente en región costal irradiado a columna dorso lumbar y miembros inferiores. Exámenes sanguíneos revelaron hemoglobina 8.4 g/dL, además de altos niveles de inmunoglobulina A. La electroforesis de proteínas reveló pico monoclonal inmunoglobulina A tipo kappa. La inmunohistoquímica demostró células reactivas a CD138, compatibles con mieloma múltiple. Llamó fuertemente la atención la presencia de osteoesclerosis y pocas células plasmáticas en la biopsia de médula ósea. Realizamos una revisión sobre mieloma múltiple, su presentación clínica y diagnóstico diferencial.

© 2016 Sociedad Mexicana de Oncología. Publicado por Masson Doyma México S.A. Este es un artículo Open Access bajo la licencia CC BY-NC-ND (<http://creativecommons.org/licencias/by-nc-nd/4.0/>).

Multiple myeloma with diffuse osteosclerosis: A case report

Abstract The case is presented of a female patient with history of anaemia (haemoglobin 9 g/dL) of 4 years onset, who was referred to the Internal Medicine department complaining of fatigue, dyspnoea, and syncope. She also had a burning pain in the costal region radiating to dorsal and lumbar spine, and lower limbs, which persisted for more than 6 months. The laboratory results reported a haemoglobin value of 8.4 g / dL. There were also high levels of

* Autor para correspondencia. Cabo Blanco 187, Lima 09, Perú; Tel.: +511-2540905.

Correo electrónico: mvaldiviesoh@gmail.com (M.A.J. Valdivieso-Herrera).

immunoglobulin A (2087). The serum protein electrophoresis revealed the presence of a monoclonal peak, with immunofixation showing the presence of Kappa type IgA. The histopathological examination of the bone marrow biopsy showed the presence of osteosclerosis and few plasma cells. Multiple myeloma was confirmed by CD 138 immunohistochemical staining. A review is presented on multiple myeloma, its clinical presentation, and differential diagnosis.

© 2016 Sociedad Mexicana de Oncología. Published by Masson Doyma México S.A. This is an open access article under the CC BY-NC-ND license (<http://creativecommons.org/licenses/by-nc-nd/4.0/>).

Introducción

El mieloma múltiple es una condición caracterizada por una proliferación maligna de células de estirpe plasmática, a partir de una sola célula progenitora¹. Esta condición suele estar acompañada de una serie de síntomas y signos característicos dentro de los que destacan: Dolor óseo, mayor recurrencia de fracturas, hipercalcemia, mayor susceptibilidad a infecciones, daño renal, anemia, síntomas neurológicos y aquellos secundarios a estados de hiperviscosidad.

Su frecuencia corresponde al 1% de todas las neoplasias descritas y al 13% dentro de las neoplasias hematológicas², reportándose en EE. UU. 22,350 nuevos casos hacia el año 2013³. Localmente datos del Instituto Nacional de Enfermedades Neoplásicas (Lima-Perú), reportan una incidencia de 1.2 casos por cada 100,000 habitantes⁴.

Si bien es cierto que la lesión osteolítica es la que predomina en el mieloma múltiple, la literatura describe en menor frecuencia formas en las que la osteoesclerosis es el componente óseo predominante. En el ámbito local, no se ha descrito, hasta el momento, un caso con características similares.

Reporte de caso

Mujer de 47 años con antecedente de anemia de 4 años de evolución (9 g/dL), que acude al servicio de Medicina Interna por presentar fatiga, síncope y disnea a medianos esfuerzos, además de dolor urente en región costal irradiado a columna dorsolumbar y miembros inferiores, que persiste por más de 6 meses. La paciente refiere no tener otros antecedentes patológicos de importancia. Al examen físico presenta dolor a la palpación en columna dorsolumbar y miembros inferiores que afecta la deambulación. Resto de examen físico dentro de parámetros normales. La analítica muestra un valor de hemoglobina de 8.4 g/dL, un recuento de leucocitos de 1,620 células, neutropenia (910 células), linfopenia (530 células) y anisocitosis. Exámenes sanguíneos adicionales revelan altos niveles de inmunoglobulina A (2,087). El proteinograma electroforético en suero reveló presencia de pico monoclonal; en la inmunofijación este demostró ser inmunoglobulina A tipo kappa. Los estudios de imágenes realizados revelaron lesiones escleróticas en cadera además de osteólisis (fig. 1). El estudio histopatológico de la biopsia de médula ósea muestra presencia de osteoesclerosis y pocas células plasmáticas (fig. 2); se observa dispersos elementos eritroides, escasos elementos mieloides y algunos megacariocitos dismórficos, con lo que se concluye médula ósea

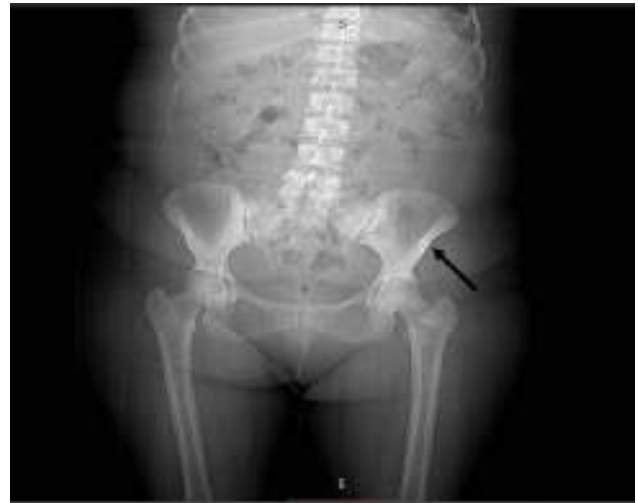

Figura 1 Radiografía de pelvis: Se aprecia osteoesclerosis en ambas ramas pubianas con predominio en lado izquierdo (flecha negra).

con infiltración por mieloma múltiple. Adicionalmente los estudios de aspirado de médula ósea describen presencia de células plasmáticas, confirmado con tinción inmunohistoquímica CD 138 para mieloma múltiple (fig. 3).

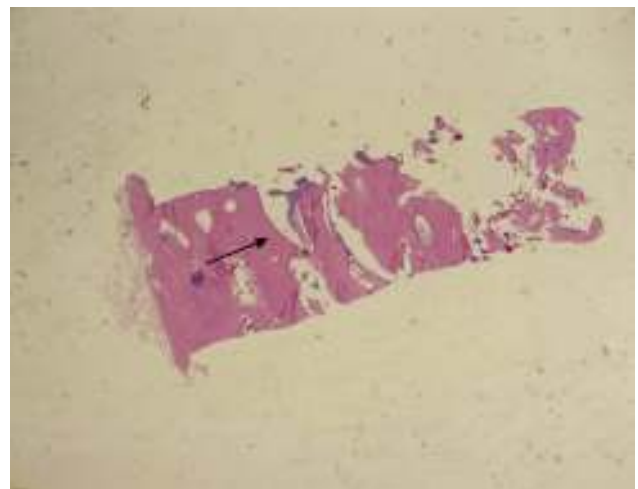


Figura 2 Presencia de tejido óseo (flecha negra) correspondiente con aumento de actividad osteoblástica que reemplaza tejido hematopoyético de médula ósea; tinción H&E (aumento: 20x).

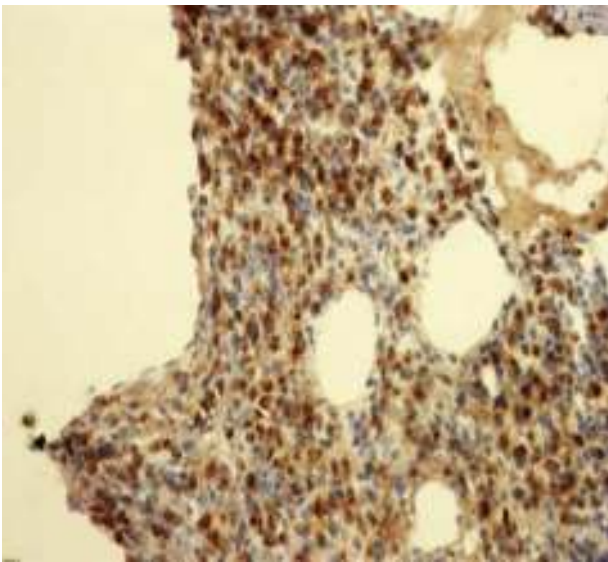


Figura 3 Tinción inmunohistoquímica CD 138 reactivo para mieloma múltiple (aumento 200x).

Discusión

El hallazgo de lesiones óseas tipo osteolíticas corresponde a la presentación clásica del mieloma múltiple; sin embargo Schey describe hasta un 3% de casos en los que la osteoesclerosis es la lesión ósea primaria del mieloma múltiple⁵. Rypins en 1933 realiza las primeras descripciones de esta variante de la enfermedad⁶. Adicionalmente a lo largo del tiempo se han identificado un total de 4 series de casos que incluían a 3 pacientes en cada una de ellas, con diagnósticos similares a los de la paciente presentada anteriormente⁷⁻¹⁸.

La variante con osteoesclerosis posee una forma de presentación atípica en comparación con el mieloma múltiple clásico dado que tiende a aparecer a una edad más temprana, el 37% de casos se describen en pacientes menores de 65 años², lo cual coincide con lo descrito en el caso, por ser una paciente de 47 años de edad. En relación con la presentación clínica de esta variante de mieloma, un reporte de 3 casos presentado por Lacy et al.¹⁴ describe además presencia de polineuropatía, < de 5% de células plasmáticas en la muestras de biopsia, además de trombocitosis y eritrocitosis; nuestra paciente presentó polineuropatía pero probablemente como reacción medicamentosa a la talidomida que recibió, el porcentaje de células plasmáticas era > 50% en médula ósea y tanto las plaquetas como el número total de eritrocitos se encontraban dentro de parámetros normales.

Dada la presentación atípica de la enfermedad, es importante considerar otros posibles diagnósticos cuya historia natural cursa con osteoesclerosis; en primer lugar el denominado síndrome POEMS. Para definir el diagnóstico de POEMS es necesario el cumplimiento de los 2 criterios mandatorios del síndrome: polineuropatía desmielinizante y desorden proliferativo monoclonal de células plasmáticas con predominio de cadenas lambda, además de como mínimo un criterio mayor y un criterio menor¹⁹, sin embargo la paciente solo presentó lesiones de tipo esclerosante óseas con lo que se descarta dicha posibilidad. Otras entidades a tomar

en cuenta como parte del diagnóstico diferencial son los desórdenes en el metabolismo del calcio como: hiperparatiroidismo, enfermedad de Paget u osteopetrosis¹⁷; en relación con ello cabe mencionar que la analítica de la paciente no demostró alteraciones en los electrolitos ni en el perfil hormonal con lo que esta posibilidad se descarta. Finalmente también sería importante considerar otras neoplasias que podrían manifestar estos cambios óseos; en primer lugar las metástasis óseas de neoplasias sólidas como cáncer de mama¹⁸, u otras neoplasias hematológicas como, mielofibrosis primaria^{17,18}, leucemia megacariocítica aguda, leucemia de células peludas, mastocitosis¹⁸, pero no existe evidencia de estas afecciones en el historial médico de la paciente.

A manera de conclusión, es importante mencionar que si bien las lesiones por resorción ósea corresponden al hallazgo radiológico característico en el paciente con mieloma múltiple, el encontrar lesiones que sigan un patrón tipo osteoesclerótico puro o de tipo combinado no debería ser un criterio que excluya su presencia. Asimismo la edad de presentación de la enfermedad podría ser utilizada como un dato que permita sospechar formas atípicas o poco comunes de la enfermedad.

Conflicto de intereses

Los autores declaran no tener ningún conflicto de intereses.

Referencias

1. Munshi NC, Longo DL, Anderson KC. Plasma cell disorders. En: Kasper D, Hauser SL, Jameson JL, Fauci AS, Longo DL, Loscalzo J, editores. *Harrison's principles of internal medicine*. 19th ed. United States: Mc-Graw Hill Education; 2015. p. 710-9.
2. Palumbo A, Anderson K. Multiple myeloma. *N Engl J Med*. 2011;364:1046-60, <http://dx.doi.org/10.1056/NEJMr1011442>. Mar 17.
3. Siegel R, Naishadham D, Jemal A. Cancer statistics, 2013. *CA Cancer J Clin*. 2013;63:11-30, <http://dx.doi.org/10.3322/caac.21166>.
4. Departamento de Oncología Médica, Instituto Nacional de Enfermedades Neoplásicas. Guía de práctica clínica de mieloma múltiple. Lima-Perú, 2013: 1-15.
5. Schey S. Osteosclerotic myeloma and 'POEMS' syndrome. *Blood Rev*. 1996;10:75-80.
6. Rypins EL. Unusual roentgenologic finding in multiple myeloma. *AJR Am J Roentgenol*. 1933;30:56-8.
7. Sharnoff JG, Belsky H, Melton J. Plasma cell leukemia or multiple myeloma with osteosclerosis. *Am J Med*. 1954;17:582.
8. Videbæk A. Unusual cases of osteomyelosclerosis. *Acta Med Scand*. 1956;153:459.
9. Engels EP, Smith RC, Krantz S. Bone sclerosis in multiple myeloma. *Radiology*. 1960;75:242.
10. Clarisse PD, Staple TW. Diffuse bone sclerosis in multiple myeloma. *Radiology*. 1971;99:327.
11. Brown TS, Paterson CR. Osteosclerosis in myeloma. *J Bone Joint Surg Br*. 1973;55:621.
12. MacCallum PK, Freemont AJ, Geary CG, Liu Yin JA. A case of IgD myeloma presenting as diffuse osteosclerosis. *J Clin Pathol*. 1988;41:486.
13. Kuo MC, Shih LY. Primary plasma cell leukemia with extensive dense osteosclerosis: Complete remission following combination chemotherapy. *Ann Hematol*. 1995;71:147.

14. Lacy MQ, Gertz MA, Hanson CA, Inwards DJ, Kyle RA. Multiple myeloma associated with diffuse osteosclerotic bone lesions: A clinical entity distinct from osteosclerotic myeloma (POEMS syndrome). *Am J Hematol.* 1997;56:288–93.
15. Grover SB, Dhar A. Imaging spectrum in sclerotic myelomas: An experience of three cases. *Eur Radiol.* 2000;10:1828–31.
16. Mulleman D, Gaxatte C, Guillerm G, Leroy X, Cotten A, Duquesnoy B, et al. Multiple myeloma presenting with widespread osteosclerotic lesions. *Joint Bone Spine.* 2004;71:79–83.
17. Morán Blanco LM, Encinas Rodríguez C. Mieloma múltiple con osteosclerosis difusa, diferente al síndrome de POEMS. *Radiología.* 2014;56:e29–33, <http://dx.doi.org/10.1016/j.rx.2013.04.003>. Publicación electrónica 25 Jul 2013.
18. Mohamed M, Brain T, Khalafallah A. Dramatic response of diffuse osteosclerosis secondary to multiple myeloma using thalidomide with melphalan and prednisolone. *J Clin Oncol.* 2014;32:e85–7, <http://dx.doi.org/10.1200/JCO.20111201248>. Publicación electrónica 10 Feb 2014.
19. Dispenzieri A. POEMS syndrome: 2014 update on diagnosis, risk-stratification, and management. *Am J Hematol.* 2014;89:214–23, <http://dx.doi.org/10.1002/ajh.23644>.