



Boletín Médico del Hospital Infantil de México

www.elsevier.es/bmhim



CASO CLÍNICO

Pseudo-obstrucción colónica aguda (síndrome de Ogilvie) post-trasplante renal



Erik Antonio Mier Escurra^{a,*}, Talia Díaz Prieto^a,
Sergio Javier Fernández Ortíz^b, Guillermo Mier Saad^c
y Alejandro Valdes Cepeda^d

^a Programa Multicéntrico de la Especialidad Médica de Pediatría de la Escuela de Medicina, Tecnológico de Monterrey, Secretaría de Salud de Nuevo León, Monterrey, México

^b Hospital Zambrano Hellion, Monterrey, México

^c Hospital Star Médica, Aguascalientes, México

^d Hospital San José Tec de Monterrey, Monterrey, México

Recibido el 26 de enero de 2016; aceptado el 18 de abril de 2016

Disponible en Internet el 1 de agosto de 2016

PALABRAS CLAVE

Pseudo-obstrucción;
Ogilvie;
Trasplante;
Inmunosupresores

Resumen

Introducción: La pseudo-obstrucción colónica aguda, conocida también como síndrome de Ogilvie, es una condición gastrointestinal poco frecuente en pediatría. Se caracteriza por una marcada dilatación del colon en estudios de imagen y ausencia de obstrucción mecánica. Los pacientes se presentan clásicamente con dolor abdominal y abdomen distendido, timpánico con peristalsis presente, acompañado de náusea y vómito. Hasta el 40% de los pacientes canalizan gases o evacúan. Este caso se reporta debido a lo raro que es este síndrome en pacientes infantiles y a que no hay casos reportados en un paciente pediátrico post-trasplante renal.

Caso clínico: Paciente masculino de 13 años de edad con antecedente de retraso psicomotor posterior a asfisia perinatal e insuficiencia renal crónica secundaria a hipoplasia renal bilateral. Fue tratado mediante diálisis peritoneal durante un año hasta la realización del trasplante renal. Se encuentra en manejo con inmunosupresores. Inició su padecimiento actual al presentar dolor abdominal leve acompañado de evacuaciones semilíquidas, posteriormente presentó distensión abdominal progresiva de hasta 78 cm de perímetro abdominal, por lo que se realizaron estudios de imagen. Se prescribieron medicamentos procinéticos, sin mejoría. Se realizaron 2 laparotomías exploratorias observándose bridas, sin datos de obstrucción mecánica. Se realizó una resonancia magnética abdominal, observándose importante dilatación intestinal sin datos de obstrucción mecánica. Se diagnosticó síndrome Ogilvie y se administró neostigmina, presentando resolución del cuadro clínico.

* Autor para correspondencia.

Correo electrónico: erik_mier@hotmail.com (E.A. Mier Escurra).

Conclusiones: Se reporta este caso debido a que es un síndrome muy raro en la edad pediátrica, existe poca sospecha clínica y hacen falta guías de manejo para el diagnóstico y tratamiento en pacientes infantiles.

© 2016 Hospital Infantil de México Federico Gómez. Publicado por Masson Doyma México S.A. Este es un artículo Open Access bajo la licencia CC BY-NC-ND (<http://creativecommons.org/licenses/by-nc-nd/4.0/>).

KEYWORDS

Pseudo-obstruction;
Ogilvie;
Transplant;
Immunosuppressive

Acute colonic pseudo-obstruction (Ogilvie syndrome) post-renal transplant

Abstract

Background: Acute colonic pseudo-obstruction, also known as Ogilvie syndrome, is a rare gastrointestinal syndrome in children. It is characterized by a marked dilatation of the colon evidenced by imaging and absence of mechanical obstruction. Patients typically present with abdominal pain and distended, tympanic abdomen, with peristalsis present, accompanied by nausea and vomiting. Up to 40% of patients can pass gas and/or have bowel movements. We decide to report this case because this syndrome is very rare in pediatric patients, and no cases have been reported in a post-renal transplant pediatric patient.

Case report: 13 year old male patient with past medical history of psychomotor retardation due to perinatal asphyxia and chronic renal failure secondary to bilateral renal hypoplasia. Treated with peritoneal dialysis for one year until kidney transplant was performed. Currently under immunosuppressive regime. He began his condition with mild abdominal pain accompanied by semi-liquid stools, and progressive distention up to 78 cm of abdominal circumference in 72 hours, so image studies were performed. Managed with prokinetic drugs without any improvement. Two exploratory laparotomies observed flanges, without evidence of any mechanical obstruction. An abdominal magnetic resonance was performed, where important intestinal dilatation was observed with no evidence of mechanical obstruction. Ogilvie Syndrome was diagnosed, so management with neostigmine was established, which led to symptom resolution.

Conclusions: This case is reported because this syndrome is very rare in children, there is little clinical suspicion and lack of management guides for diagnosis and treatment in patients of this age.

© 2016 Hospital Infantil de México Federico Gómez. Published by Masson Doyma México S.A. This is an open access article under the CC BY-NC-ND license (<http://creativecommons.org/licenses/by-nc-nd/4.0/>).

1. Introducción

La pseudo-obstrucción colónica aguda, conocida también como síndrome de Ogilvie por haber sido descrita por Ogilvie en 1948¹, es una condición gastrointestinal caracterizada por marcada dilatación del colon en ausencia de una obstrucción mecánica². Los pacientes presentan clásicamente dolor y distensión abdominal, timpanismo con peristalsis presente, acompañado de náusea y vómito. Se reporta que hasta el 40% de pacientes canalizan gases o evacúan. En los estudios de imagen se observa dilatación del colon sin datos de obstrucción mecánica¹.

El mecanismo por el que ocurre este síndrome todavía es desconocido; la teoría prevalente es que se presenta secundario a un desbalance en la inervación autonómica del intestino, resultando en una atonía colónica².

La pseudo-obstrucción colónica es un diagnóstico de exclusión. Entre sus diagnósticos diferenciales se encuentra la impactación fecal, tumores colónicos o rectales, vólvulos sigmoideos o cecales y megacolon tóxico³.

El tratamiento inicial es el reposo intestinal, fluidos intravenosos, la corrección del desbalance de electrolitos, suspender la administración de los medicamentos que

afectan la motilidad intestinal y la descompresión por medio de sonda nasogástrica¹. Cuando no hay mejoría con estas medidas son necesarios tratamientos más agresivos. El siguiente paso es utilizar neostigmina, un inhibidor reversible de la acetilcolinesterasa que aumenta la contractibilidad intestinal². En caso de falla, se realiza una descompresión mediante colonoscopia, con 70% de éxito, requiriendo la colocación de tubo descompresivo en el colon². Finalmente, si los tratamientos previos no fueron efectivos, se realiza una cecostomía, la cual se debe realizar de primera instancia en caso de presentar signos clínicos de isquemia, sepsis abdominal o perforación⁴.

Debido a lo raro que es este síndrome en pacientes infantiles y a que no hay casos reportados en un paciente pediátrico post-trasplante renal, se decidió informar este caso, ya que es importante conocer esta patología para crear guías de manejo y guías de tratamiento en la edad pediátrica.

2. Caso clínico

Paciente masculino de 13 años de edad, sin antecedentes heredofamiliares de importancia, con antecedentes

perinatales de embarazo gemelar que se obtiene por cesárea y requiere maniobras avanzadas de reanimación. Presentó desarrollo psicomotor alterado consecuente a asfixia perinatal, por lo que desde los 2 años de edad acude a terapia de neurodesarrollo. A los 11 años de edad fue diagnosticado con insuficiencia renal crónica por hipoplasia renal bilateral, y se trató mediante diálisis peritoneal hasta los 12 años. Se realizó trasplante renal, colocándose en la fosa iliaca derecha, conservando ambos riñones hipoplásicos, con régimen de tratamiento inmunosupresor incluyendo: tacrolimus, prednisona, azatioprina y micofenolato sódico, y medicamentos de forma crónica: ketoconazol, hierro, trimetoprim/sulfametoxazol. Inició su padecimiento actual 3 semanas previas a su ingreso al presentar dolor abdominal leve, intermitente, de tipo urente, localizado en epigastrio con irradiación a mesogastrio, sin fenómenos desencadenantes o atenuantes, acompañado de tres a cuatro evacuaciones por día, disminuidas en consistencia, semilíquidas, de coloración verdosa, sin moco ni sangre, no fétidas. El dolor se volvió progresivo, hasta que 24 horas previas a su ingreso se tornó de intensidad moderada, presentando aumento de intensidad hasta ser incapacitante, por lo que acudió a la unidad de urgencias. A la exploración física el abdomen se encontró globoso, con cicatriz en flanco derecho, depresible, con dolor a la palpación profunda en epigastrio y mesogastrio. Sin datos de abdomen agudo, timpánico a la percusión, peristalsis presente en los cuatro cuadrantes. Se ingresó al hospital agregándose pantoprazol a su tratamiento crónico de base, y se suspendió el trimetoprim/sulfametoxazol, la ferranina y el micofenolato sódico. Los resultados de la biometría hemática completa revelaron anemia con hemoglobina 10.8 g/dl, leucopenia de 1.6/ul y neutropenia 0.54/ul, consecuente a la insuficiencia renal crónica e inmunosupresores. El examen general de orina no presentó alteraciones. Los resultados del perfil bioquímico fueron: creatinina: 0.9 mg/dl (tasa de filtración glomerular estimada: 107.3 ml/min/1.73 m², lo cual se encuentra en rangos normales), nitrógeno de la urea: 20 mg/dl, urea: 42.8 mg/dl, calcio total: 8.9 mg/dl, fósforo 3.3 mg/dl, albúmina 3.4 g/dl, TGO (AST): 11 U/l, TGP (ALT): 8 U/l, fosfatasa alcalina: 98U/l, deshidrogenasa láctica: 297U/l, sodio: 132.2 meq/l, potasio: 3.63 meq/l, cloro: 100.9 meq/l. Los niveles de tacrolimus fueron de 5.6 ng/ml (5ng/ml dosis normal de trasplante de riñón de >6 meses). Se realizó una tomografía contrastada de abdomen, donde únicamente se observaron asas de intestino delgado dilatadas e injerto renal en buen estado. Se realizó un tránsito gastrointestinal, el cual no reportó datos de obstrucción. Durante los primeros días de estancia hospitalaria se manejó el dolor con butilioscina; sin embargo, progresivamente aumentó la distensión abdominal, por lo que se realizó una radiografía simple de abdomen, en donde se muestran niveles hidroaéreos y distensión intestinal (fig. 1). Se realizó interconsulta con el servicio de cirugía de adultos, ya que fue el mismo equipo que participó en el trasplante del paciente, y ellos colocaron una sonda nasogástrica, la cual drena material fecaloide. El paciente se mantuvo en observación con radiografías de control; sin embargo, continuó con dolor y distensión abdominal progresiva de hasta 78 cm de perímetro abdominal, por lo que se realizó laparotomía exploratoria (LAPE). Este estudio reveló la presencia de adherencias con predominio a nivel de yeyuno e íleon y un

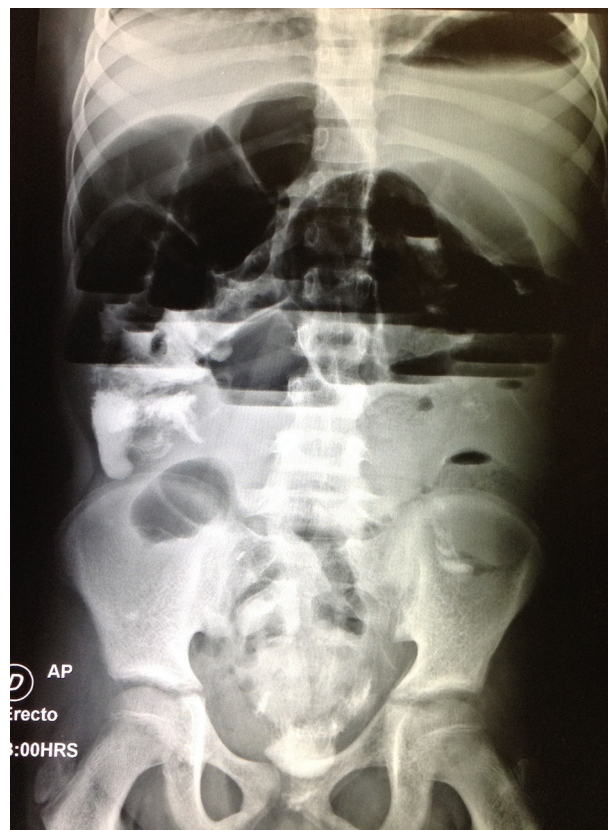


Figura 1 Radiografía simple de abdomen de pie: Importante distensión de asas de intestino delgado además de niveles hidroaéreos.

divertículo de Meckel que se resecó y se realizó anastomosis. Posterior a la cirugía, el paciente presentó inestabilidad hemodinámica y fue transferido a la unidad de cuidados intensivos pediátricos.

En el área de terapia intensiva el paciente se estabilizó, aunque continuó con distensión abdominal, lo que hizo sospechar de íleo post-operatorio; sin embargo, al paso de los días y a pesar del manejo con trimebutina, el dolor y la distensión abdominal continuaron sin mejoría, por lo que se volvió a sospechar de obstrucción intestinal. Se realizó una segunda LAPE, en donde se volvieron a observar bridas, sin hallazgos de obstrucción mecánica.

Posterior a la cirugía, el paciente se mantuvo en vigilancia por varios días, y continuó con distensión abdominal a pesar del manejo con eritromicina, cinitaprida, amoxicilina/clavulanato, sin mejoría clínica o radiológica. Se realizó enteroresonancia, en donde se observó una importante dilatación de los intestinos delgado y grueso, con abundante líquido en su interior, sin datos de obstrucción mecánica (fig. 2).

Se realizó interconsulta a gastroenterología pediátrica, quien sospechó de pseudo-obstrucción colónica aguda, por lo que se administró neostigmina 1.5 mg, presentando una disminución de la distensión abdominal. Finalmente se diagnosticó pseudo-obstrucción colónica aguda, por lo que se administraron 2 dosis más de neostigmina de 1.5 mg. Durante la estancia hospitalaria el paciente presentó mejoría clínica, con disminución progresiva de la distensión abdominal y de

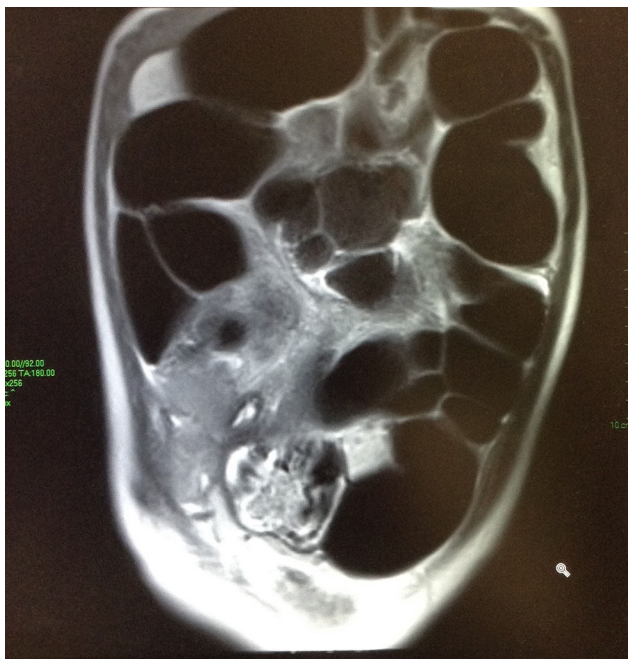

Figura 2 Resonancia magnética simple de abdomen: Dilatación en intestino delgado y grueso con abundante líquido y gas en su interior. Se observa gas hasta la zona del recto. Sin evidencia de colecciones líquidas extraluminales, ni datos de obstrucción mecánica.

los síntomas, así como progresión de la vía oral. El paciente fue dado de alta con buen estado clínico.

3. Discusión

El síndrome de Ogilvie es un padecimiento muy poco común en la edad pediátrica²; ocurre generalmente en pacientes adultos con enfermedades graves como cardíacas, neurológicas, respiratorias, insuficiencia renal, hipotiroidismo y cáncer generalizado o condiciones quirúrgicas¹. También se encuentran predispuestos pacientes con trauma, con resultados de electrolíticos alterados, sepsis² y post-trasplante renal⁴. Varios medicamentos se han relacionado con el síndrome de Ogilvie, entre ellos se encuentran la vincristina¹, los opiodes², el micofenolato⁵, esteroides⁴, medicamentos bloqueadores de los canales de calcio³ y anticolinérgicos, como la butilioscina³.

El paciente del caso clínico reportado tiene como factores de riesgo el haber sido sometido a un trasplante renal y el haber recibido tratamiento con medicamentos como micofenolato y prednisona^{4,5}. A pesar que durante la estancia hospitalaria se administró butilioscina y el paciente presentó un estado de choque séptico, se piensa que la causa de ingreso hospitalario inicial fue el síndrome de pseudo-obstrucción colónica aguda, y no consecuente de este medicamento. Además, el paciente estaba siendo tratado con medicamentos que afectan los electrolitos, como la prednisona, que causa hipocalcemia⁶ y el trimetoprim/sulfametoxazol, que puede causar hipercalemia⁷; sin embargo, el paciente no presentó anomalías en los niveles de potasio. Al paciente también se le prescribió trimebutina (espasmolítico) por presentar actividad

antiserotoninérgica, pero no se encontró bibliografía que relacionara este medicamento con la pseudo-obstrucción colónica aguda.

El síndrome de Ogilvie en estudios de pacientes adultos post-trasplante renal está bien documentado. En un estudio retrospectivo de 550 trasplantes renales, 7 desarrollaron el síndrome de manera aguda, y la literatura mostró que 78 pacientes lo desarrollaron después del trasplante³. Sin embargo, no existen reportes sobre síndrome de Ogilvie en pacientes pediátricos post-trasplante. En adultos se ha visto que la tendencia está aumentada en pacientes con insuficiencia renal crónica debido a ciertos factores como la ingestión de antiácidos de aluminio, la inactividad, deshidratación, anomalías electrolíticas y el uso de esteroides a dosis altas⁸.

Otros factores importantes son la obesidad (>30 kg/m²) y el uso narcóticos como analgésicos⁴ y los inmunosupresores ya comentados.

Entre las complicaciones de desarrollar síndrome de Ogilvie se encuentran el desarrollo de isquemia intestinal y la subsecuente perforación espontánea (3-15%), peritonitis y una alta mortalidad asociada (>50%)¹. En pacientes inmunosuprimidos sometidos a trasplante renal la mortalidad puede ser del 60 al 100%⁵. En niños la mortalidad no está definida debido a la baja incidencia del síndrome en la edad pediátrica y a las variaciones del tamaño del colon de acuerdo a la edad⁵.

En el paciente reportado en nuestro caso se realizaron dos laparotomías exploratorias, las cuales fueron justificadas por aparentes datos de obstrucción y distensión abdominal aguda. Sin embargo, durante la cirugía se observaron bridas sin datos de oclusión. Además, a pesar de realizarse bridolisis, el paciente continuó con los síntomas. Los estudios de imagen, incluyendo la resonancia y el tránsito gastrointestinal, tampoco revelaron datos de obstrucción. Posterior a las laparotomías, se sospechaba que los síntomas fueran debido a íleo post-operatorio. Sin embargo, los días posteriores a las cirugías, el paciente presentaba peristalsis y evacuaciones normales⁹, y ante la falta de respuesta a medicamentos pro cinéticos como el ácido clavulánico, eritromicina o cinitaprida, se descartó un cuadro típico de íleo post-operatorio. Por otro lado, los pacientes que padecen síndrome de Ogilvie presentan distensión abdominal con peristalsis normal y en el 40% de los casos presentan evacuaciones. Estos datos, además de un estudio de imagen que mostró importante dilatación abdominal sin datos de obstrucción, y la resolución del cuadro con neostigmina, confirmaron síndrome de Ogilvie como diagnóstico final¹.

La neostigmina es un parasimpático mimético inhibidor reversible de la acetil colinesterasa, el cual se piensa que aumenta la contractibilidad colónica mediante la estimulación del sistema nervioso parasimpático². Ha sido bien tolerada en estudios, y los efectos adversos típicos incluyen dolor abdominal, incremento en la salivación, vómito y diaforesis. En algunas ocasiones los pacientes puede presentar bradicardia sintomática que puede requerir atropina o broncoespasmo, por lo que es necesario instaurar una monitorización cardiorrespiratoria, con signos vitales y electrocardiograma hasta 30 minutos después de la infusión del medicamento¹. Entre las contraindicaciones de la neostigmina se encuentra la obstrucción mecánica, evidencia de

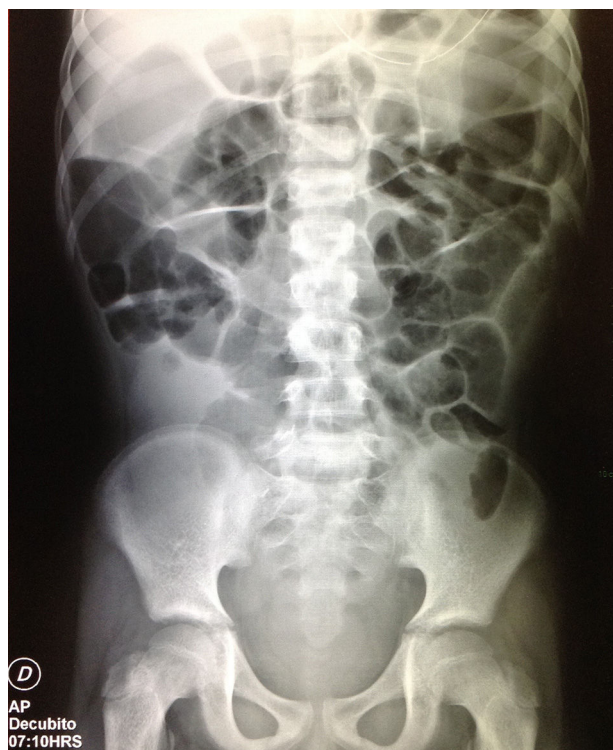

Figura 3 Radiografía de abdomen AP en decúbito dorsal: se observa disminución de la dilatación del colon y el gas en intestino delgado, pero aún persiste líquido en topografía del colon ascendente y recto. Se observa sonda a nivel de epigastrio.

isquemia o perforación intestinal, embarazo, arritmias cardíacas, broncoespasmo severo o insuficiencia renal¹. De ahí la importancia de descartar con la resonancia magnética datos de obstrucción, y de verificar que el riñón trasplantado trabaje adecuadamente. En pacientes pediátricos se ha descrito el uso de 0.1 mg de neostigmina con incremento de dosis hasta 0.05 mg cada 20 min, hasta la recuperación de la motilidad gastrointestinal y la reducción de la distensión abdominal o hasta la dosis máxima de 0.05 mg/kg². En este paciente se utilizó casi la dosis máxima, 0.04 mg/kg, requiriendo tres dosis, lo cual resultó en una franca mejoría clínica y radiológica. (fig. 3) que fue progresiva, por lo que finalmente se decidió su alta hospitalaria.

En el manejo del síndrome de Ogilvie, la neostigmina presenta evidencia de eficacia en múltiples estudios. En un estudio retrospectivo de un periodo de 10 años en adultos, este medicamento muestra una efectividad del 60 a 94% con recurrencia del 11%. La descompresión por colonoscopia ha mostrado mejor efectividad con >90% de efectividad y recurrencia del 11%¹⁰. Sin embargo, este procedimiento no es la primera opción, ya que tiene un riesgo de complicaciones del 1%-5%, siendo la perforación de colon la más grave². Por tal motivo, en este paciente que cuenta con muchos factores de riesgo de complicación, aunado a la alta mortalidad en caso de sufrir perforación de colon, se decidió iniciar tratamiento con neostigmina, obteniéndose buena respuesta, sin requerir descompresión por colonoscopia.

Debido a que el síndrome de Ogilvie es muy poco frecuente, especialmente en pacientes pediátricos, existe poca sospecha de este, lo que aumenta el riesgo de múltiples

procedimientos quirúrgicos a menudo innecesarios u otros tratamientos fallidos, larga estancia hospitalaria, o en el peor de los casos, de complicaciones de la misma enfermedad como isquemia, peritonitis o perforación intestinal, que en un paciente post-trasplantado y con inmunosupresores puede ser catastrófico. A diferencia de los pacientes adultos, en donde existe más información sobre este síndrome, en la edad pediátrica hacen falta guías de manejo para el diagnóstico y tratamiento. De ahí la importancia de reportar el caso, ya que es necesario tenerlo en cuenta como un diagnóstico diferencial, siempre en busca del beneficio del paciente.

Responsabilidades éticas

Protección de personas y animales. Los autores declaran que para esta investigación no se han realizado experimentos en seres humanos ni en animales.

Confidencialidad de los datos. Los autores declaran que en este artículo no aparecen datos de pacientes.

Derecho a la privacidad y consentimiento informado. Los autores declaran que en este artículo no aparecen datos de pacientes.

Fuente de financiamiento

Ninguna

Conflicto de intereses

Los autores declaran no tener ningún conflicto de intereses.

Agradecimientos

Al equipo de médicos y enfermería del Hospital San José por su apoyo y participación en la evaluación del paciente.

Referencias

1. Johnson LM, Spraker HL, Coleman JL, Baker JN. An unusual case of Ogilvie syndrome in a pediatric oncology patient receiving palliative care after failed treatment with neostigmine. *J Palliat Med.* 2012;15:1042-6, <http://dx.doi.org/10.1089/jpm.2011.0450>
2. Jessop M, Choo K, Little M. Acute colonic pseudo-obstruction in paediatric oncology patients. *J Paediatr Child Health.* 2010;46:698-9.
3. Tsirikus A, Sud A. Ogilvie's syndrome following posterior spinal arthrodesis for scoliosis. *Indian J Orthop.* 2013;47:408-12, <http://dx.doi.org/10.4103/0019-5413.114934>
4. Katri K. Ogilvie's syndrome complicated by burst abdomen after renal transplantation: Case report. *Alexandria Med J.* 2008;7:27-30.
5. O' Malley KJ, Flechner SM, Kappor A, Rhodes RA, Modlin CS, Goldfarb DA, et al. Acute colonic pseudo-obstruction (Ogilvie's syndrome) after renal transplantation. *Am J Surg.* 1999;177:492-6.
6. Taketomo C, Hodding J, Kraus D. Prednisona. En: *Manual de prescripción pediátrica.* Ciudad de México: Lexi-Comp; 2008. p. 1290-3.

7. Taketomo C, Hodding J, Kraus D. Trimetropim. En: Manual de Prescripción Pediátrica. 14^a ed. México DF: Lexi-Comp; 2008. p. 1520-2.
8. Gmora S, Poenaru D, Tsai E. Neostigmine for the treatment of pediatric acute colonic pseudo-obstruction. *J Pediatr Surg.* 2002;37:1-3.
9. Zeinali F, Stulberg J, Delaney C. Pharmacological management of postoperative ileus. *Can J Surg.* 2009;52:153-7.
10. Tsirlane VB, Zemlyak AY, Avery MJ, Colavita PD, Christmas AB, Heniford BT, et al. Colonoscopy is superior to neostigmine in the treatment of Ogilvie's syndrome. *Am J Surg.* 2012;204:849-55, <http://dx.doi.org/10.1016/j.amjsurg.2012.05.006>