



Boletín Médico del Hospital Infantil de México

www.elsevier.es/bmhim



CASO CLÍNICO

Disostosis espondilocostal y colangitis aguda en urgencias pediátricas



Karla Isis Avilés-Martínez

Urgencias Pediatría, Hospital Civil Fray Antonio Alcalde, Guadalajara, Jalisco, México

Recibido el 28 de diciembre de 2015; aceptado el 6 de abril de 2016

Disponible en Internet el 25 de julio de 2016

PALABRAS CLAVE

Malformación costal;
Disostosis
espondilocostal;
Defectos del
desarrollo;
Mielomeningocele;
Hidrocefalia;
Colangitis

Resumen

Introducción: Las malformaciones congénitas vertebrales y costales concomitantes comprenden un grupo heterogéneo de enfermedades denominadas disostosis espondilocostal. Tienen en común la alteración del desarrollo o morfología de las estructuras vertebrales y de la caja torácica con una expresividad variable: desde la deformidad leve sin consecuencias funcionales hasta lesiones que amenazan la vida. Se presenta el caso de una niña con disostosis espondilocostal y colangitis aguda.

Caso clínico: Paciente de sexo femenino de 13 meses de edad con desnutrición severa y antecedente de hidrocefalia y mielomeningocele quien ingresa al servicio de Urgencias por presentar dificultad respiratoria progresiva y fiebre. En la evaluación se encontraron malformaciones costovertebrales y colangitis aguda.

Conclusiones: Las anomalías costales complejas consisten en malformaciones de la pared torácica sin un patrón determinado y son extremadamente raras. Cuando se presentan al mismo tiempo que las malformaciones vertebrales, puede considerarse como síndrome de disostosis espondilocostal ligado a herencia autosómica recesiva. El diagnóstico es clínico-radiográfico. La identificación de la disostosis espondilocostal y las complicaciones relacionadas con sus causas genético-moleculares implican un reto para el pediatra y el equipo multidisciplinario que los trata a lo largo de su vida.

© 2016 Hospital Infantil de México Federico Gómez. Publicado por Masson Doyma México S.A. Este es un artículo Open Access bajo la licencia CC BY-NC-ND (<http://creativecommons.org/licenses/by-nc-nd/4.0/>).

KEYWORDS

Costal malformation;
Spondylocostal
dysostosis;
Developmental
defects;

Spondylocostal dysostosis and acute cholangitis in pediatrics emergency room

Abstract

Background: Congenital malformations of the chest wall comprise a heterogeneous group of diseases denominated spondylocostal dysostosis. They have in common developmental abnormalities in the morphology of the structures of the chest and vertebrae with a broad

Correo electrónico: draispediatra@yahoo.com.mx

<http://dx.doi.org/10.1016/j.bmhimx.2016.04.002>

1665-1146/© 2016 Hospital Infantil de México Federico Gómez. Publicado por Masson Doyma México S.A. Este es un artículo Open Access bajo la licencia CC BY-NC-ND (<http://creativecommons.org/licenses/by-nc-nd/4.0/>).

Myelomeningocele;
Hydrocephalus;
Acute cholangitis

characterization: from mild deformity without functional consequences to life-threatening injuries. We present the case of a girl with spondylocostal dysostosis and acute cholangitis.

Clinical case: A 13-month-old girl with severe malnutrition, history of hydrocephalus and myelomeningocele at birth was admitted in the emergency pediatric room with fever and progressive respiratory distress. Clinical assessment revealed ribs and vertebral malformations and acute cholangitis.

Conclusions: Complex rib abnormalities consist in deformities of the chest wall, which do not have a specific pattern and are extremely rare. When they are associated with myelomeningocele and hydrocephalus they may be considered as autosomal recessive inheritance spondylocostal dysostosis. The diagnosis is established by clinical assessment and X-rays. Spondylocostal dysostosis identification and complications related to their genetic and molecular causes are still a challenge for clinical pediatricians and the multidisciplinary medical team who treats these patients throughout lifetime.

© 2016 Hospital Infantil de México Federico Gómez. Published by Masson Doyma México S.A. This is an open access article under the CC BY-NC-ND license (<http://creativecommons.org/licenses/by-nc-nd/4.0/>).

1. Introducción

Las malformaciones costales congénitas de la pared del tórax se clasifican en cinco tipos: tipo I, cartilagosas (pectus excavatum, pectus carinatum); tipo II, costales (simples: únicas, dobles, combinadas; complejas: fusiones, sindrómicas); tipo III, costocondrales (síndrome de Poland, toracópagos); tipo IV, esternales (fisura esternal); tipo V, clavículo-escapulares (claviculares, escapulares, combinadas). Pueden formar parte de síndromes, como disostosis espondilocostal y disostosis espondilotorácica que se caracterizan por anomalías costales y vertebrales con o sin defectos del tubo neural y malformaciones extraesqueléticas, o pueden presentarse como defectos aislados¹. En la disostosis espondilocostal se encuentran múltiples defectos de segmentación vertebral y anormalidades costales (fusión, reducción en número, desalineación).

Clínicamente se caracteriza por un tronco corto en proporción a la talla, cuello corto y escoliosis. El diagnóstico se basa en los hallazgos radiográficos. Los subtipos se definen por la identificación de dos alelos mutantes transmitidos por herencia autosómica recesiva en cualquiera de los cuatro genes afectados que se conocen (*DLL3*, *MESP2*, *LFNG* y *HES7*)², cuya alteración afecta la vía de señalización Notch, la cual resulta crítica para la coordinación de este proceso; o herencia autosómica dominante por alteraciones en la activación de la transcripción de la proteína TBX6, probablemente debidas a haploinsuficiencia³.

2. Caso clínico

Paciente de sexo femenino de 13 meses de edad con *habitus* externo ectomórfico, macrocefalia por hidrocefalia con reservorio de válvula de derivación ventrículo-peritoneal derecha funcional, la cual fue colocada a los 22 días de vida extrauterina (cicatriz quirúrgica de 2 cm en fosa iliaca derecha). Presentó mielomeningocele, corregido al nacimiento (cicatriz quirúrgica de 8 cm en región sacrococcígea). Producto de la segunda gesta obtenida a las 36.6 semanas

de gestación por cesárea; embarazo sin control prenatal. Hermana mayor de 5 años y padres referidos sanos que negaron consanguinidad, toxicomanías, enfermedades crónicas o degenerativas, exposición a tóxicos ambientales o presencia de lesiones similares en otros familiares. Al ingreso al servicio de Urgencias el peso fue de 7 kg (percentil < 3 para la edad de acuerdo con las tablas de la Organización Mundial de la Salud), la talla de 63 cm (percentil < 3 para la edad) y el perímetro cefálico de 55 cm (percentil > 97 para la edad). Tono muscular respetado, trofismo disminuido, deambulación con ayuda. Los signos vitales fueron frecuencia cardíaca 131 latidos/min, 42 respiraciones/min, temperatura axilar 38.5 °C, saturación de oxígeno 97% por oximetría de pulso, presión arterial 94/49 mmHg.

Ingresó por fiebre, dificultad respiratoria progresiva, hepatomegalia de 4 cm; asimetría en la excursión torácica secundaria a hipomotilidad, hemitórax derecho, depresión leve de pared torácica por palpación y durante la auscultación, protrusión discreta durante el llanto. No se observaron otros elementos clínico-patológicos (tabla 1).

Se solicitó radiografía de tórax en la que se observó la ausencia de la primera costilla derecha y la primera costilla izquierda hipoplásica, lo que propiciaba la inserción aberrante de las clavículas. El sexto y séptimo arcos costales fusionados en hemitórax derecho, desplazados hacia arriba; los inferiores, hacia abajo formando un espacio que realza la transparencia del pulmón, y las vértebras T6 y T7 en mariposa (fig. 1).

Se realizó ecografía en la que se observaron hígado y vías biliares; se encontró colédoco con dilatación fusiforme de 1.9 cm cerca de su unión con el conducto de Wirsung. Se sospechó colangitis y se solicitó evaluación por Infectología Pediátrica, quienes sugirieron iniciar tratamiento con piperacilina-tazobactam (previa realización de hemocultivo). Se solicitó intervención multidisciplinaria con los servicios de Nutrición, Cirugía Torácica y Neumología, quienes recomendaron tratamiento conservador con citas para evaluar el desarrollo torácico y pulmonar cada 3 meses. El servicio de Fisiología Pulmonar instruyó a la madre sobre medidas de higiene pulmonar; 24 h más tarde fue

Tabla 1 Resumen de los elementos clínicos y radiográficos de la paciente

Antecedentes

Hidrocefalia
Defecto del tubo neural (mielomeningocele corregido)

Exploración física

Macrocefalia con hidrocefalia
Peso bajo para la edad, normal para la talla
Talla baja para la edad (restricción del segmento torácico)
Retraso en el desarrollo del lenguaje, se para y camina con ayuda
Fiebre
Dificultad respiratoria
Asimetría torácica derecha
Hepatomegalia

Elementos radiográficos

Agenesia de primera costilla derecha
Primera costilla izquierda hipoplásica
Inserción aberrante de ambas clavículas
Sexto y séptimo arcos costales fusionados en hemitórax derecho
Vértebra T6 y T7 en mariposa
Gastromegalia

Enfermedad actual

Colangitis

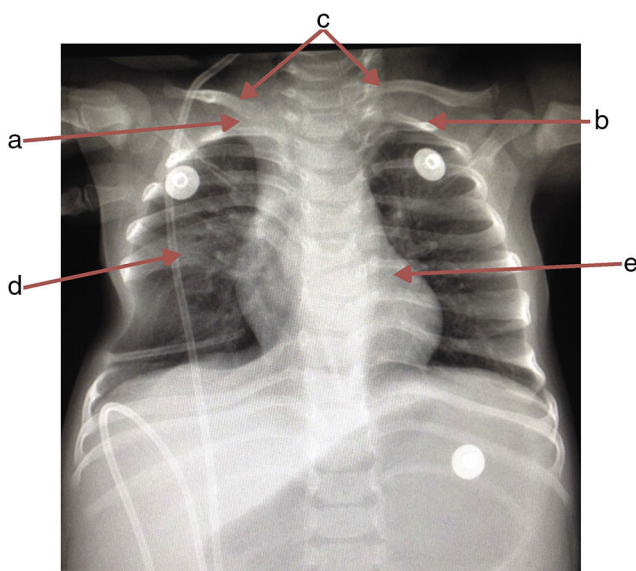


Figura 1 Radiografía anteroposterior de tórax donde se observa la ausencia de la primera costilla derecha (a), hipoplasia en la primera costilla izquierda (b), inserción aberrante de ambas clavículas (c), sexto y séptimo arcos costales fusionados en hemitórax derecho (d) y vértebras T6 y T7 en mariposa (e).

trasladada al servicio de Cirugía Pediátrica, donde se realizó una colangiografía laparoscópica y se confirmó colangitis.

Se inició el proceso encaminado a la recuperación nutricional dentro del hospital. Catorce días después egresó asintomática y se citó para seguimiento.

3. Discusión

Entre las semanas 3-5 de gestación, el mesodermo (entre el endodermo y ectodermo, ambos lados de la notocorda) se diferencia en somitas y da lugar al esclerotomo (procesos costales y vertebrales), el miotomo (músculatura esquelética del tronco) y el dermatomo (capas profundas de la piel y del tejido celular subcutáneo)^{1,4}. La formación de somitas a partir de su tejido precursor, el mesodermo presomita, se encuentra controlada en su totalidad a nivel molecular por la interacción de varias vías de señalización, que incluyen las vías FGF, Wnt y Notch. En este proceso, la vía de señalización Notch se activa en el mesodermo presomita en pulsos regulares, lo que conduce a la activación periódica de los genes *LFNG* y *HES7*⁵. Cualquier trastorno durante esta etapa de embriogénesis puede resultar en defectos vertebrales, costales y abdominales. También se ha implicado al gen *Hox* en la malformación costal⁶.

El término disostosis espondilocostal se emplea para describir una variedad de hallazgos radiográficos que incluyen múltiples defectos en la segmentación vertebral, generalmente contiguos, acompañados de estructuras costales desalineadas, fusionadas o ausentes^{5,7-9}.

Las malformaciones costales pueden presentarse con insuficiencia respiratoria al nacimiento, pasar inadvertidas o progresar a falla respiratoria durante el desarrollo; por ello, el diagnóstico puede retardarse hasta la vida adulta. El presente caso corresponde a una malformación costal tipo II (3.2% del total de las malformaciones costales). Se asocia con alteraciones anatómicas poco comunes; cada una constituye una variedad única cuyo pronóstico e implicaciones diagnósticas y de tratamiento son individuales. Los diagnósticos diferenciales de las malformaciones costales incluyen el síndrome de Poland¹⁰, el síndrome cerebrocostomandibular, el síndrome de Edwards^{11,12}, el síndrome de VACTERL-H¹³, el síndrome lumbocostovertebral^{14,15}, la disostosis espondilotorácica (síndrome de Jarcho-Levin^{16,17}, síndrome de Cassamassima-Morton-Nance¹⁸ con elevada mortalidad por insuficiencia respiratoria) (tabla 2) y disostosis espondilocostal¹⁻⁴.

En 1968, Rimoin y colaboradores propusieron el término de displasia espondilocostal para las malformaciones localizadas en la columna vertebral y costillas. En 1991, Karnes y colaboradores, basados en hallazgos radiográficos, redefinieron el síndrome Jarcho-Levin en dos tipos: disostosis espondilotorácica y disostosis espondilocostal. Mortier y colaboradores, en 1996, dividieron los defectos de segmentación múltiple en tres tipos: síndrome de Jarcho-Levin (tórax simétrico con aspecto de "cangrejo"), disostosis espondilotorácica y disostosis espondilocostal; todos con posibles malformaciones extraesqueléticas^{7,17,19,20}.

Actualmente, el diagnóstico de disostosis espondilocostal es clínico-radiográfico; sin embargo, existe gran variedad de fenotipos de imágenes descritos, los cuales han sido empleados para denominar las anomalías costales y vertebrales. Esto ha generado confusión en la nomenclatura. Por tal motivo, el Consorcio Internacional para Anomalías Vertebrales y Escoliosis (ICVAS, por sus siglas en inglés) propuso un algoritmo para la investigación ontogénica que facilita la comparación y estratificación de los defectos espinales (curvatura, longitud), vertebrales

Tabla 2 Comparación entre diagnósticos diferenciales y caso índice

Diagnóstico diferencial	Año de publicación por primera vez	Características clínicas	Caso índice
<i>Síndrome de Poland</i> ¹⁰ Herencia autosómica dominante	1841	<ul style="list-style-type: none"> ● Aplasia unilateral de los fascículos costosternales del músculo pectoral mayor ● Falta de pectoral muscular menor ● Hipoplasia mamaria y del pezón ● Braquisindactilia unilateral ● Deformidad de la pared torácica ● Hipoplasia costal 	<ul style="list-style-type: none"> x x x x x ✓
<i>Síndrome cerebro-costomandibular</i> Herencia tanto autosómica dominante como recesiva	1966	<ul style="list-style-type: none"> ● Microcefalia ● Anomalías costales bilateral asimétricas ● Micrognatia 	<ul style="list-style-type: none"> x ✓ x
<i>Síndrome de Edwards</i> ^{11,12} Herencia autosómica recesiva ligada al cromosoma X	1960	<ul style="list-style-type: none"> ● Anomalías costales (clavículas afiladas, costillas estrechas) ● Anomalías vertebrales ● Mielomeningocele ● Microcefalia ● Occipucio prominente ● Paladar ojival ● Micrognatia 	<ul style="list-style-type: none"> x ✓ ✓ x x x x
<i>Síndrome de VACTERL-H</i> ¹³ Herencia autosómica recesiva	1972	<ul style="list-style-type: none"> ● Debe tener tres o más anomalías para el diagnóstico: ● Defectos vertebrales ● Defectos cardíacos ● Defectos renales ● Extremidades en pulgares o radio ● Atresia anal ● Fístula tráqueo-esofágica ● Atresia esofágica o duodenal ● Hidrocefalia 	<ul style="list-style-type: none"> ✓ x x x x x x x ✓
<i>Síndrome lumbocostovertebral</i> ^{14,15} Madres diabéticas, exposición al ácido lisérgico, probable herencia autosómica recesiva	1972	<ul style="list-style-type: none"> ● Anomalías costovertebrales y de la musculatura del tronco: ● Hemivértebras ● Ausencia de costillas ● Disrafia espinal ● Mielomeningocele anterior ● Hipoplasia de la pared abdominal anterior (hernia lumbosacra) ● Hepatopatía ● Artrogriposis ● Cardiopatía congénita ● Agenesia renal 	<ul style="list-style-type: none"> ✓ ✓ ✓ x x x x x x x
<i>Síndrome de Cassamassima-Morton-Nance</i> (OMIM 271520) ¹⁸ Afectación genes Pax 1 y Pax 9. Herencia autosómica recesiva, mutaciones <i>in novo</i> y rearreglos cromosómicos	1981	<ul style="list-style-type: none"> ● Defectos de segmentación ● Tórax corto ● Anomalías costales (fusión) ● Vertebrales asimétricas ● Hemivértebras, fusión vertebral ● Talla baja, tronco corto ● Espina bífida/mielomeningocele ● Dificultad o insuficiencia respiratoria ● Escoliosis, atresia anal, malformación genitourinaria/anal (característico) ● Rasgos dismórficos cráneo-faciales, cuello corto y con poca movilidad ● Anomalías cardíacas ● Frente amplia, dolicocefalia, puente nasal ancho, narinas antevertidas, boca en carpa (ocasionales) ● Déficit intelectual (rasgo ocasional) 	<ul style="list-style-type: none"> ✓ ✓ ✓ ✓ ✓ ✓ ✓ ✓ x x x x x

Tabla 2 (continuación)

Diagnóstico diferencial	Año de publicación por primera vez	Características clínicas	Caso índice
<i>Síndrome de Jarcho-Levin</i> ^{16,17} Herencia autosómica dominante	1938	<ul style="list-style-type: none"> • Talla baja (por alteraciones espinales) a expensas de segmento superior corto • Anomalías vertebrales (principal característica) • Anomalías costales • Defectos del tubo neural (mielomeningocele) • Hidrocefalia • Dificultad/insuficiencia respiratoria • Infecciones respiratorias recurrentes • Cardiovasculares (defectos septales) • Hernia diafragmática • Genitourinarios • Divertículo de Meckel • Úvula bífida 	<ul style="list-style-type: none"> ✓ ✓ ✓ ✓ ✓ ✓ ✓ x x x x x

✓/: signo presente; x: signo ausente.

(normal, segmentación única o múltiple y morfología), de la caja torácica (simetría, asimetría, tamaño, forma) y costales (simetría, asimetría, número, fusión)^{2,4,8}.

Las malformaciones costales acompañadas de defectos del tubo neural y talla baja secundaria a alteraciones espinales son compatibles con disostosis espondilocostal, que es un desorden genético raro con una prevalencia de 0.25/10,000 nacidos vivos¹⁶. Perteneció a un grupo de enfermedades hereditarias caracterizadas por un defecto en la segmentación vertebral múltiple (hemivértebras, agenesia, en mariposa e hipoplásicas) con alteraciones costales (fusiones, agenesia, desalineación) asociadas con defectos del tubo neural, como la malformación de Arnold-Chiari e hidrocefalia. Cada malformación neurológica que acompaña al síndrome es uno de sus componentes; por ejemplo, la disgenesia del cuerpo calloso, holoprosencefalia, mielomeningocele (lumbosacro, torácico o lumbar) y holoprosencefalia. Además, pueden existir anomalías renales, genito-urinarias, gastrointestinales, de extremidades y cardíacas congénitas.

Para confirmar y establecer el diagnóstico en un individuo afectado se deben buscar otras anomalías esqueléticas en las radiografías, realizar ecosonografías (cardíaca, abdominal y renal), y posteriormente determinar si los hallazgos clínicos y radiológicos son consistentes con alguno de los trastornos incluidos en el diagnóstico diferencial. Además, se debe investigar la historia familiar, en especial los casos de individuos afectados o de consanguinidad de los padres.

Una vez que el diagnóstico de disostosis espondilocostal se ha establecido, se emplea el fenotipo radiográfico para la determinación de los posibles genes implicados.

La disostosis espondilocostal por causa genética se ha clasificado en dos grupos: en el primero se encuentran las formas severas de disostosis espondilocostal, con malformación de 10 o más vértebras, generalmente ligada a la transmisión autosómica recesiva con penetración completa. Incluye las mutaciones en los genes *DLL3* (SCD1; OMIM 277300), *MESP2* (SCD2; OMIM 608681), *LFNG* (SCD3; OMIM 609813) y *HES7* (SCD4; OMIM 613686). También se encuentra

en este grupo el síndrome disostosis espondilotorácica, fenotípicamente distinto, causado por mutaciones en el gen *MESP2*. En la forma autosómica dominante de disostosis espondilocostal solamente se encuentran afectadas algunas vértebras; se ha demostrado que es debido a una haploinsuficiencia con penetración variable e incluye mutaciones en *TBX6*. El síndrome Klippel-Feil es causado por mutaciones en *GDF6* (KFS1; OMIM 118100) o *GDF3* (KFS3; OMIM 613702) y la escoliosis congénita es causada por mutaciones en *MESP2* o *HES7*^{2-4,8}. Es conveniente señalar la somatogénesis de los genes *HES* y *HEY*, ya que están involucrados en la regulación de la neurogénesis, vasculogénesis, cardiogénesis y cáncer.

Los cuatro tipos de disostosis espondilocostal por herencia autosómica recesiva presentan fenotipos radiográficos distintivos. Se requiere de mejores evidencias para determinar si el genotipo se correlaciona con los fenotipos 3 y 4. Las características clínicas comprenden tronco corto en proporción a la talla, cuello corto, escoliosis leve generalmente no progresiva, y defectos de segmentación costo-vertebral, entre otras.

Disostosis espondilocostal 1 (asociada con el gen *DLL3*). Comprende los cuatro criterios diagnósticos más un patrón irregular de osificación de los cuerpos vertebrales en la edad prenatal y en la primera infancia. Cada cuerpo presenta una forma redonda u ovoide con límites lisos (signo de la playa de piedras). Existe predominio de afectación torácica. Se ha reportado consanguinidad en el 75% de los casos.

Disostosis espondilocostal 2 (asociada con *MESP2*). Todos los segmentos vertebrales muestran interrupciones en su forma; las vértebras lumbares son las más afectadas. Se ha reportado consanguinidad.

Disostosis espondilocostal 3 (asociada con *LFNG*). Acortamiento de la columna vertebral más severo que en los tipos 1 y 2. Todos los cuerpos vertebrales tienen defectos graves de segmentación. Las anomalías costales son similares a los tipos 1 y 2. Se asemeja a enfermedades de transmisión sexual. Ha sido reportada en una sola familia.

Disostosis espondilocostal 4 (asociada con *HES7*). Se asemeja a la disostosis espondilotorácica con anomalías de

Tabla 3 Comparación del caso índice con otros casos reportados en la literatura con malformaciones costo-vertebrales por disostosis espondilocostal y disostosis espondilotorácica

Variable	Avilés K. (México) Presente caso	Sparrow D, et al. ⁴ (Australia) Disostosis espondilocostal SCDO4	Sparrow D, et al. ³ (Australia) Disostosis espondilocostal por mutación en <i>TBX6</i> Tres casos	Sparrow D, et al. ⁵ (Australia) Disostosis espondilocostal	Guerrero-González M, et al. ²¹ (México) Jarcho-Levin Un caso	Martínez-Frías ML, et al. ²⁰ (España) Jarcho-Levin Tres casos	Bracho A, et al. ¹⁹ (Venezuela) Jarcho-Levin Un caso	Kamaram, et al. (Kabul) Jarcho-Levin Un caso	Geze S, et al. ¹⁶ (Turquía) Jarcho-Levin Un caso
Cariotipo	No	Normal	ND	ND	No	No	No	46XY	No
Secuenciación	No	Genes HES7 y DVL2. Mutación de R25W en HES7 (autosómico recesivo)	Herencia autosómica dominante; haplo-insuficiencia de <i>TBX6</i>	Mutación en <i>HES7</i> (D186Y y 158V)	No	No	No	No	No
Edad	13 m	4 a	ND (niños y adulto)	ND	Recién nacida	Recién nacidas	3 a	Recién nacido	2 m
Sexo	F	ND	M	F y M	F	F	M	M	F
Edad gestacional al nacimiento (SDG)	36.6	Término	ND	41	38	38; ND; 36	ND	38	ND
Gesta Madre	2 Referida sana	3 35 años, sana G3, P2, A0 Familia caucásica mediterránea	ND Familia de Macedonia	ND	4 Hipo-tiroidismo	2; 8; 2 ND	8 Hipertensa	3 ND	ND Sana
Consanguinidad	No	Sí (primos segundos)	No	No	No	No	No	No	ND
Control prenatal	No	Sí	ND	ND	+	ND	Sí	Sí	ND

Tabla 3 (continuación)

Variable	Avilés K. (México) Presente caso	Sparrow D, et al. ⁴ (Australia) Disostosis espondilocostal SCDO4	Sparrow D, et al. ³ (Australia) Disostosis espondilocostal por mutación en <i>TBX6</i> Tres casos	Sparrow D, et al. ⁵ (Australia) Disostosis espondilocostal	Guerrero-González M, et al. ²¹ (México) Jarcho-Levin Un caso	Martínez-Frías ML, et al. ²⁰ (España) Jarcho-Levin Tres casos	Bracho A, et al. ¹⁹ (Venezuela) Jarcho-Levin Un caso	Kamaram, et al. (Kabul) Jarcho-Levin Un caso	Geze S, et al. ¹⁶ (Turquía) Jarcho-Levin Un caso
Nacimiento	Cesárea	Cesárea	ND	ND	Cesárea	Cesárea	Cesárea	Cesárea	Vaginal
Hospitalizaciones previas	Sí al nacimiento, corrección quirúrgica mielomeningocele y colocación de VDVP	Mielomeningocele e hidrocefalia, colocación de VDVP	ND	Sí	Al nacimiento. Falleció a los 12 días de vida	Al nacimiento	Corrección quirúrgica mielomeningocele (4 m) Dos eventos de neumonía	Al nacimiento. Neumonía; dependiente de ventilación mecánica	A los 2 meses; corrección PCA, CIA
Peso	< P3	P50	< P1	P75	P5	> P10	< P10	> P10	P75
Talla	< P3	ND	ND	< P3	P5	> P10	< P3	> P10	ND
Retraso en el desarrollo motor para la edad	Se para con ayuda, camina con ayuda	Retraso moderado en el área motora, caminó a los 2 años de edad	ND	No	No aplica	+	No	No aplica	No
Lenguaje	Retraso en el desarrollo del lenguaje; escaso para la edad	Normal	ND	Normal	No aplica	ND	ND	No aplica	ND
Coordinación motora	Adecuada	ND	ND	Normal	Adecuada	ND	ND	ND	ND
Fuerza muscular	Adecuada	Adecuada	ND	Normal	Disminución leve. Vence gravedad	ND	ND	ND	ND
Malformación miembros superiores	No	No	ND	No	No	No	No	No	No

Tabla 3 (continuación)

Variable	Avilés K. (México) Presente caso	Sparrow D, et al. ⁴ (Australia) Disostosis espondilocostal SCDO4	Sparrow D, et al. ³ (Australia) Disostosis espondilocostal por mutación en <i>TBX6</i> Tres casos	Sparrow D, et al. ⁵ (Australia) Disostosis espondilo- costal	Guerrero- González M, et al. ²¹ (México) Jarcho- Levin Un caso	Martínez- Frías ML, et al. ²⁰ (España) Jarcho- Levin Tres casos	Bracho A, et al. ¹⁹ (Venezuela) Jarcho- Levin Un caso	Kamaram, et al. (Kabul) Jarcho- Levin Un caso	Geze S, et al. ¹⁶ (Turquía) Jarcho- Levin Un caso
Malformación miembros inferiores	No	Pie equinovaro	ND	No	+ Pie equino-varo bilateral	+ Pie equino-varo	No	+ Pie equino-varo	No
Afectación en la columna	Dorso lumbar	Lumbo-sacra Acortamiento de columna con segmentación múltiple y contigua con compromiso de todas las regiones con predominio en la región torácica	Torácica	Hipoxifosis torácica e hipolordosis lumbar	Dorso lumbar	+	+	Dorso-lumbar	Dorso-lumbar
Hemivértebras	+	+	+	+	+	+	+	+	+
Anomalías de segmentación en cuerpos vertebrales dorsales	+	+	+	+	+	+	+	+	+
Agenesia vértebras lumbares	No	ND	ND	+	No	No	No	No	No

Tabla 3 (continuación)

Variable	Avilés K. (México) Presente caso	Sparrow D, et al. ⁴ (Australia) Disostosis espondilocostal SCDO4	Sparrow D, et al. ³ (Australia) Disostosis espondilocostal por mutación en <i>TBX6</i> Tres casos	Sparrow D, et al. ⁵ (Australia) Disostosis espondilo- costal	Guerrero- González M, et al. ²¹ (México) Jarcho- Levin Un caso	Martínez- Frías ML, et al. ²⁰ (España) Jarcho- Levin Tres casos	Bracho A, et al. ¹⁹ (Venezuela) Jarcho- Levin Un caso	Kamran, et al. (Kabul) Jarcho- Levin Un caso	Geze S, et al. ¹⁶ (Turquía) Jarcho- Levin Un caso
Hidrocefalia	+	+	No	No	No	+	+	+	No
		Malformación de Arnold Chiari tipo II							
Disrafia espinal	+	+	No	No	+	No	No	No	No
Macrocefalia	+	No	ND	No	+	+	No	+	No
Mielomeningocele	+	+	ND	No	No	No	No	No	No
Escoliosis	No	+	+	Sí	+	+	No	+	+
Displasia de cadera	No	ND	ND	No	+	No	No	No	ND
Puente nasal deprimido	No	ND	ND	No	+	No	+	No	ND
Cuello corto	No	+	+	+	+	+	+	+	+
Deformidad en tórax	+	+	+	+	+	+	+	+	+
Tórax asimétrico	+	+	+	+	+	+	+	+	+
Tórax corto	+	+	+	+	-	+	+	+	+
Hipoplasia pulmonar	No	No	No	+	No	No	No	+	ND
Ausencia de costillas	+	+	+	+	+	+	+	+	+
Fusión costal	+	+	ND	+	+	+	+	+	+
Bifurcación ósea costal	6.º-7.º arcos costales	+	+	+	5.º-6.º arcos costales	+	+	+	+
Defecto cardíaco	No	No	No	No	No	No	+	No	+

Tabla 3 (continuación)

Variable	Avilés K. (México) Presente caso	Sparrow D, et al. ⁴ (Australia) Disostosis espondilocostal SCDO4	Sparrow D, et al. ³ (Australia) Disostosis espondilocostal por mutación en <i>TBX6</i> Tres casos	Sparrow D, et al. ⁵ (Australia) Disostosis espondilo- costal	Guerrero- González M, et al. ²¹ (México) Jarcho- Levin Un caso	Martínez- Frías ML, et al. ²⁰ (España) Jarcho- Levin Tres casos	Bracho A, et al. ¹⁹ (Venezuela) Jarcho- Levin Un caso	Kamaram, et al. (Kabul) Jarcho- Levin Un caso	Geze S, et al. ¹⁶ (Turquía) Jarcho- Levin Un caso
Malformación rectal	No	+	No	No	No	+	No	No	No
Malformación vías urinarias	No	No	No	No	No	No	No	No	+
Malformaciones gastrointesti- nales	No	Ano ectópico estenótico	No	No	No	No	No	No	No
Abdomen globoso	+	No	No	No	+	+	+	No	+
Hepatomegalia	+	No	No	No	No	No	No	No	No
Hernia inguinal	No	No	No	No	Sí (reci- divante)	ND	No	No	No
Genitales externos	Normal	Normal	Normal	Normal	Normal	Normal	Normal	ND	Normal

m: meses; a: años; SDG: semanas de gestación; VDVP: válvula derivativa ventrículo peritoneal; P: percentil para la edad; ND: no descrito; +/-: elemento variable presente/ausente; PCA: persistencia de conducto arterioso; CIA: comunicación interauricular.

segmentación vertebral más severas. Los pedículos vertebrales son relativamente prominentes (signo del *tranvía*) en comparación con el tipo 1. Se ha informado en dos familias del sur de Europa. Afectación del cromosoma 17p13.1 (fenotipo MIM 613686) por mutación de *HES7* (gen/locus MIM 608059) lo cual se ha asociado con defectos en la lateralidad y formación del tubo neural^{4,5}.

Las disostosis espondilotorácicas, a pesar de sus similitudes con las disostosis espondilocostales autosómicas recesivas, presentan características fenotípicas individuales (tabla 3)²¹. Se han descrito en personas con enfermedades de transmisión sexual y la afectación del gen *MESP2*. Además, han sido ampliamente descritas por Cornier y colaboradores en individuos puertorriqueños de ascendencia española²². Este fenotipo se conoce actualmente como síndrome Jarcho-Levin, y cuando se acompaña de ano imperforado, malformaciones genitourinarias y otras extraesqueléticas, se le denomina síndrome de Cassamassima-Morton-Nance²⁰.

Con respecto a las infecciones agudas del tracto biliar en ausencia de atresia de vías biliares, se sabe que son infrecuentes en la edad pediátrica (0.13%-0.22%)²³. La condición aguda y grave por inflamación e infección en el ducto biliar se define como colangitis y se caracteriza por hepatalgia, fiebre e ictericia (triada de Charcot). La colangitis aguda es un proceso sistémico con alta mortalidad, por lo que el tratamiento médico resulta urgente²⁴. Este es el primer caso reportado del que se tiene conocimiento de una niña con disostosis espondilocostal y colangitis aguda; esta última resulta un factor de riesgo que complica la condición preexistente.

En los casos con disostosis espondilocostal, Teli y colaboradores han reportado que el tratamiento conservador mediante fisioterapia torácica da buenos resultados para incrementar la sobrevida; la complicación más temida es la insuficiencia respiratoria. El tratamiento quirúrgico se reserva para niños con ausencia de respuesta: aquellos que requieren de estabilización de la caja torácica o deformidades espinales, como la escoliosis progresiva⁹.

Después de la evaluación integral del caso, la clasificación del fenotipo radiográfico de acuerdo con las malformaciones vertebrales y costales, el antecedente de mielomeningocele e hidrocefalia más una amplia revisión de la literatura, se determinó que el caso presentado correspondía a una disostosis espondilocostal tipo 4. No se encontró una descripción para explicar la presencia de colangitis bacteriana aguda en una niña sin factores de riesgo descritos, como la malformación de vías biliares.

Las malformaciones costales complejas son infrecuentes; si se acompañan de anomalías vertebrales y defectos del tubo neural, se debe considerar el síndrome de disostosis espondilocostal. El diagnóstico de la variedad corresponde al fenotipo radiográfico. La importancia del diagnóstico radica en establecer el tratamiento para prevenir la insuficiencia respiratoria, otras complicaciones intratorácicas, del desarrollo vertebral y las extraesqueléticas, y posteriormente el seguimiento multidisciplinario. Sin embargo, la clasificación para la disostosis espondilocostal y sus variantes es aún complicada, por lo que resulta un reto para el pediatra y el equipo multidisciplinario que les atiende a lo largo de su vida.

Responsabilidades éticas

Protección de personas y animales. Los autores declaran que para esta investigación no se han realizado experimentos en seres humanos ni en animales.

Confidencialidad de los datos. Los autores declaran que han seguido los protocolos de su centro de trabajo sobre la publicación de datos de pacientes.

Derecho a la privacidad y consentimiento informado. Los autores declaran que en este artículo no aparecen datos de pacientes.

Financiamiento

Ninguno.

Conflicto de intereses

La autora declara no tener ningún conflicto de intereses.

Agradecimientos

Al doctor Eloy López-Marure, médico radiólogo pediatra adscrito al servicio de Radiología e Imagen del Hospital Civil Juan I. Menchaca, Guadalajara, Jalisco, México; y al doctor Hugo Gutiérrez-González, residente de Pediatría del Hospital Civil Fray Antonio Alcalde, Guadalajara, Jalisco, México.

Referencias

1. Acastello E, Garrido P. Actualización de la clasificación de las malformaciones congénitas de la pared torácica: 22 años de experiencia en un hospital pediátrico. *Rev Med Clin Condes.* 2009;20:758-67.
2. Turnpenny PD, Young E. ICVS (International Consortium for Vertebral Anomalies and Scoliosis). Spondylocostal Dysostosis, Autosomal Recessive. En: Pagon RA, Adam MP, Ardinger HH, Wallace SE, Amemiya A, Bean LJJ, et al., editores. *GeneReviews*® [Internet]. Seattle (WA): University of Washington, Seattle; 1993-2016. Disponible en: <http://www.ncbi.nlm.nih.gov/books/NBK8828/>
3. Sparrow DB, McInerney-Leo A, Gucev ZS, Gardiner B, Marshall M, Leo PJ, et al. Autosomal dominant spondylocostal dysostosis is caused by mutation in *TBX6*. *Human Mol Genet.* 2013;22:1625-31, <http://dx.doi.org/10.1093/hmg/ddt012>
4. Institute of Genetic Medicine, Johns Hopkins Medicine. Online Mendelian Inheritance in Man (OMIM). An Online Catalog of Human Genes and Genetic Disorders. Spondylocostal dysostosis 4, autosomal recessive; SCDO4. Disponible en: www.omim.org/entry/613686
5. Sparrow DB, Sillence D, Wouters MA, Turnpenny PD, Dunwoodie SL. Two novel missense mutations in *HAIRY-AND-ENHANCER-OF-SPLIT-7* in a family with spondylocostal dysostosis. *Eur J Hum Genet.* 2010;18:674-9.
6. Bots J, Wijnaendts LC, Delen S, Van Dogen S, Heikinheimo K, Galis F. Analysis of cervical ribs in a series of human fetuses. *J Anat.* 2011;219:403-9, <http://dx.doi.org/10.1111/j.1469-7580.2011.01400.x>

7. Durán MA, Carbajal DM. Controversias acerca del síndrome de Jarcho-Levin: defecto de segmentación múltiple. *Rev Mex Pediatr*. 2003;70:295–8.
8. National Center for Advancing Translational Sciences, Genetic and Rare Diseases (GARD) Information Center. Spondylocostal disostosis 4. Disponible en: <http://rarediseases.info.nih.gov/gard/4976/spondylocostal-dysostosis-4/resources/>
9. Teli M, Hosalkar H, Gill I, Noordeen H. Spondylocostal dysostosis: thirteen new cases treated by conservative and surgical means. *Spine (Phila Pa 1976)*. 2004;29:1447–51.
10. Yadav GK, Lal S, Dange N, Marwah KG, Singh JP. Poland's syndrome with unusual hand and chest anomalies: a rare case report. *Indian J Chest Dis Allied Sci*. 2014;56:191–4.
11. Taylor AL. Autosomal trisomy syndromes: a detailed study of 27 cases of Edwards' syndrome and 27 cases of Patau's syndrome. *J Med Genet*. 1968;5:227–52.
12. Mewar R, Kline AD, Harrison W, Rojas K, Greenberg F, Overhauser J. Clinical and molecular evaluation of four patients with partial duplications of the long arm of chromosome 18. *Am J Hum Genet*. 1993;53:1269–78.
13. Alter BP, Rosemberg PS. VACTERL-H association and Fanconi anemia. *Mol Syndromol*. 2013;4(1–2):87–93, <http://dx.doi.org/10.1159/000346035>
14. Sanchis CA, Salido CC, Porcar AM, Aracil PT, Martínez-Frías M. Síndrome lumbocostovertebral. *Acta Pediatr Esp*. 2011;69:247–8.
15. Kumar GS, Kulkarni V, Haran RP. Lumbo-costo-vertebral syndrome with posterior spinal dysraphism. *Neurol India*. 2005;53:351–3.
16. Geze S, Arslan U, Tusat M. Anaesthesia for infant with Jarcho Levin syndrome: case report. *Rev Bras Anesthesiol*. 2015;65:414–6.
17. Bhutia E, Maria A, Verma A, Sethi SK. Lethal progressive thoracic insufficiency in a neonate due to Jarcho Levin syndrome. *J Clin Neonatol*. 2014;3:49–50.
18. Huerta-Uribe N, Villarroel-Cortés C. Supervivencia prolongada en el síndrome de Cassamassima-Morton-Nance. Reporte de caso y revisión de la literatura. *Acta Pediatr Mex*. 2015;36:89–96.
19. Bracho QA, Chong CJ, Barrios MOP, Zara CC, Valdez M. Disostosis espondilocostal. A propósito de un caso. *Rev Soc Med Quir Hosp Emerg Perez de Leon*. 2007;38:46–50.
20. Martínez-Frías ML, Bermejo Sánchez E, Martínez Santana S, Nieto Conde C, Egües Jimeno J, Pérez Fernández JL, et al. Síndromes de Jarcho-Levin y Casamassima: diagnóstico diferencial y frecuencia en España. *An Esp Pediatr*. 1998;48:510–4.
21. Guerrero-González M, Fernández del Campo-Chenque M, Ortiz-Trejo JM. Síndrome de Jarcho-Levin. Caso asociado con hipotiroidismo materno. *Rev Med Inst Mex Seguro Soc*. 2011;49:541–6.
22. Cornier AS, Ramirez N, Carlo S, Reiss A. Controversies surrounding Jarcho-Levin syndrome. *Curr Opin Pediatr*. 2003;15:614–20.
23. Yasuda H, Tadaka T, Kawarada Y, Nimura Y, Hirata K, Kimura Y, et al. Unusual cases of acute cholecystitis and cholangitis: Tokyo Guidelines. *J Hepatobiliary Pancreat Surg*. 2007;14:98–113, <http://dx.doi.org/10.1007/s00534-006-1162-9>
24. Kimura Y, Tadaka Y, Kawarada Y, Niumura Y, Hirata K, Sekimoto M. Definitions, pathophysiology, and epidemiology of acute cholangitis and cholecystitis: Tokyo Guidelines. *J Hepatobiliary Pancreat Surg*. 2007;14:15–26, <http://dx.doi.org/10.1007/s00534-006-1152-y>